

## Encondroma: a propósito de un caso

### *Enchondroma: a case report*

**Alejandro Alvarez-López**<sup>1\*</sup> <https://orcid.org/0000-0001-8169-2704>

**Rodrigo Fuentes-Véjar**<sup>2</sup> <https://orcid.org/0000-0001-7815-3128>

**Sergio Ricardo Soto-Carrasco**<sup>2</sup> <https://orcid.org/0000-0002-8737-1706>

**Johenis Creagh-García**<sup>3</sup> <https://orcid.org/0000-0002-7949-3658>

<sup>1</sup> Universidad de Ciencias Médicas de Camagüey. Hospital Universitario Manuel Ascunce Domenech. Departamento de Ortopedia y Traumatología. Camagüey, Cuba.

<sup>2</sup> Licenciado en Medicina. Facultad de Medicina, Universidad Católica de la Santísima Concepción. Concepción, Chile.

<sup>3</sup> Universidad de Ciencias Médicas de Camagüey. Hospital Universitario Manuel Ascunce Domenech. Departamento de Anatomía Patológica. Camagüey, Cuba.

\*Autor para la correspondencia (email): [aal.cmw@infomed.sld.cu](mailto:aal.cmw@infomed.sld.cu)

### RESUMEN

**Fundamento:** los tumores óseos son lesiones frecuentes, cada tipo histológico tiene patrones típicos que los identifican. Sin embargo, en ocasiones se pueden presentar de forma atípica.

**Objetivo:** conocer el caso de una paciente con encondroma en la región proximal de la tibia derecha.

**Presentación del caso:** mujer de 74 años de edad, blanca con antecedentes de hipertensión arterial y asma bronquial, la cual acude a la consulta de Ortopedia y Traumatología por dolor a nivel de la rodilla derecha que aumenta con la actividad física y se acompaña de limitación funcional y crepitación articular. La tomografía axial computarizada mostró imagen osteoblástica a nivel de la meseta tibial derecha sin ruptura de la cortical. Además se evidenció múltiples quistes subcondrales de aspecto degenerativo, presencia de osteofitos tibiales, femorales ipsi y contralateral, espacio femoro-rotuliano muy disminuido asociado a esclerosis del cóndilo femoral. Con los elementos descritos se decidió llevar la paciente al quirófano, para tratamiento de tipo quirúrgico. Se realizó exéresis de la tumoración, la que fue enviada al departamento de anatomía patológica para estudio histológico que confirmó el diagnóstico. La zona de hueso extraída se llenó con cemento quirúrgico.

**Conclusiones:** el encondroma es un tumor benigno de origen cartilaginoso, su presencia por encima de los 40 años de edad es ocasional y constituye el principal diagnóstico diferencial del condrosarcoma de bajo grado histológico. Debido a lo infrecuente de esta afección fuera de su rango de edades, es necesaria la biopsia para confirmar el diagnóstico.

**DeCS:** CONDROMA/diagnóstico; TOMOGRAFÍA COMPUTARIZADA ESPIRAL/métodos; CONDROMA/cirugía; NEOPLASIAS ÓSEAS; INFORMES DE CASOS.

---

## ABSTRACT

**Background:** bone tumors are common lesions, there are specific features related to each histological type, but unusual and atypical presentations do occur.

**Objective:** to show the case of a patient with an enchondroma in the proximal right tibial plateau.

**Case report:** a 74 year old white woman, who had had previous personal history of hypertension and asthma is taken to the Orthopaedic and Traumatology outpatient department complaining of right knee pain which gets worse with physical activity associated to limited range of motion and articular crepitus. CT scan showed an osteoblastic lesion in the proximal upper right tibial plateau without cortical breaking. On the other hand, multiple subchondral degenerative cysts were found in the knee joint as well as osteophytes, sclerosis and joint space narrowing. Taken into account the entire previous patient's features, surgery was performed and consist of tumor resection with bone cement filled. The specimen was send to the pathology department showing enchondroma.

**Conclusions:** enchondroma is a benign cartilaginous bone tumor unfrequently found over 40 years of age, the main differential diagnosis is low grade chondrosarcoma. Because of the infrequent presentation of this case in regards to age, surgery was warranted to confirm diagnosis.

**DeCS:** CHONDROMA/diagnosis; TOMOGRAPHY, SPIRAL COMPUTED/methods; CHONDROMA/surgery; BONE NEOPLASMS; CASE REPORTS.

---

Recibido: 23/05/2020

Aprobado: 03/10/2020

Ronda: 1

---

## INTRODUCCIÓN

Las tumoraciones óseas son afecciones frecuentes que afectan a pacientes en cualquier edad, las características clínicas e imagenológicas específicas son variadas de acuerdo a la naturaleza histológica de la lesión. <sup>(1,2,3)</sup>

El dolor, la impotencia funcional y el aumento de volumen son los principales síntomas y signos de los tumores óseos, aunque en ocasiones son asintomáticos o están acompañados de otras enfermedades que enmascaran sus manifestaciones clínicas, por lo que constituyen un hallazgo fortuito al examen imagenológico. <sup>(2,4)</sup>

A pesar de los variados tipos histológicos en los tumores óseos, existen patrones específicos que ayudan a identificarlos, entre los que se encuentran: la edad, localización, situación y características radiográficas. <sup>(5,6)</sup>

Las estructuras óseas que conforman la articulación de la rodilla son unas de las más afectadas por los tumores, de allí la necesidad de apoyar el diagnóstico en patrones como la edad. Desde el punto de vista imagenológico se necesitan de radiografías en varias proyecciones, tomografía axial

computarizada, imagen de resonancia magnética y gammagrafía en caso de ser necesario, apoyado además por exámenes de laboratorio que constituyen marcadores de la actividad tumoral. (5,7)

Los tumores primarios de hueso son más frecuentes en las segunda y tercera décadas de la vida, no así en otras donde por lo general predominan las lesiones de tipo secundarias en especial por encima de los 60 años de edad. (1,3)

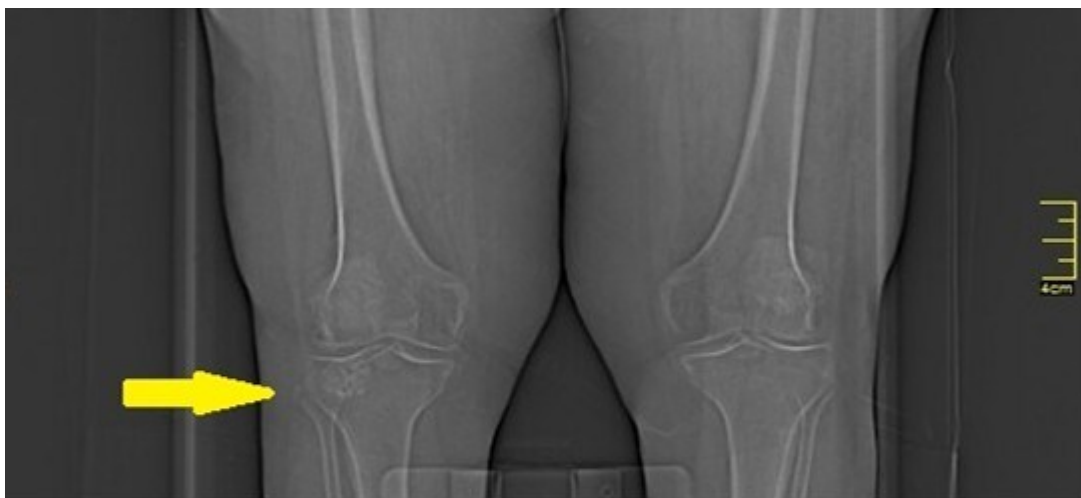
Debido a lo infrecuente de la tumoración ósea presentada en el trabajo en relación a la edad y su asociación a otra enfermedad que enmascara sus síntomas y signos, los autores del trabajo tienen como objetivo mostrar una paciente con encondroma en la región proximal de la tibia derecha.

## PRESENTACIÓN DEL CASO

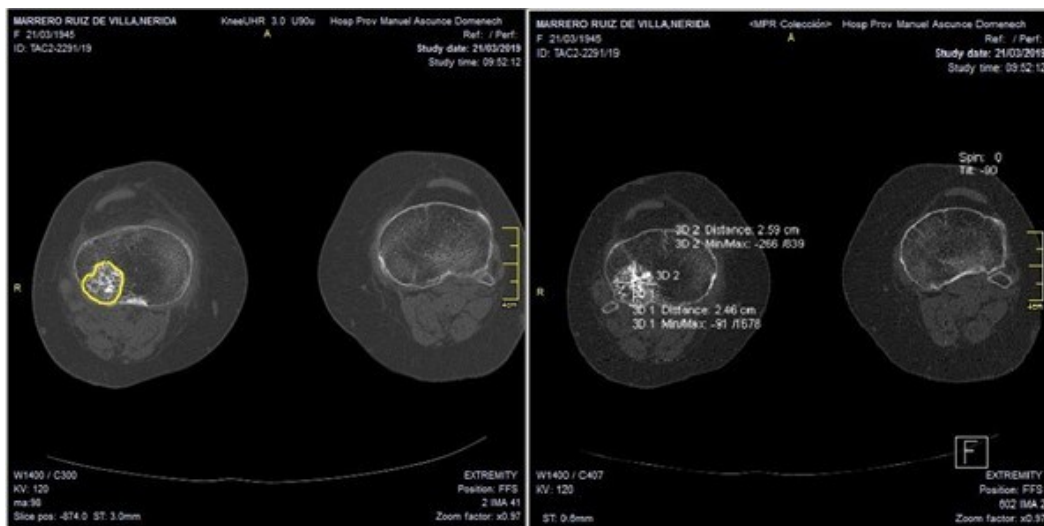
Paciente de 74 años de edad, blanca, femenina con antecedentes de hipertensión arterial, asma bronquial, cardiopatía isquémica y bloqueo de rama izquierda, la cual acude a la consulta de Ortopedia y Traumatología por referir dolor a nivel de la rodilla derecha que aumenta con la actividad física y se acompaña de limitación funcional y crepitación articular.

Mediante la exploración física se observó aumento de volumen de la rodilla derecha con cambios vasculares de la extremidad propios de la edad. A la palpación se comprobó el crepitación articular, así como la limitación del movimiento articular.

La tomografía axial computarizada (TAC) 2 2291/19 detectó imagen osteoblástica a nivel de la meseta tibial derecha que no rompe la cortical, de contornos bien definidos, con dimensiones de 2,59 centímetros por 2,46 centímetros. Además se evidenciaron múltiples quistes subcondrales de aspecto degenerativo, presencia de osteofitos tibiales, femorales ipsi y contralateral, espacio femoro-rotuliano muy disminuido asociado a esclerosis del cóndilo femoral (Figuras 1 y 2).



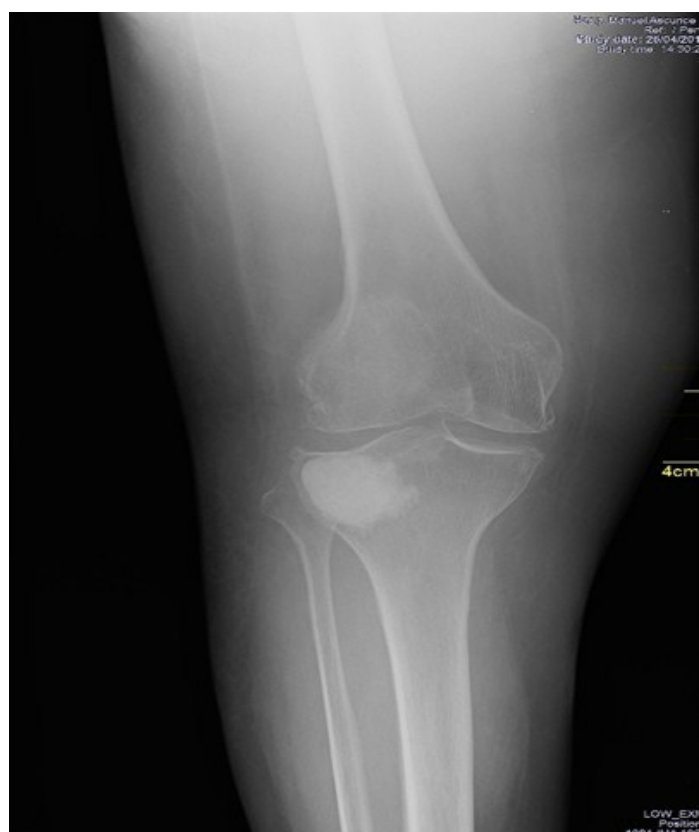**Figura 1.** Topograma donde se observa tumoración intra-ósea (flecha amarilla) en la meseta tibial derecha (imagen propia de los autores).



**Figura 2.** Corte axial de tomografía axial computarizada de rodilla derecha, donde se observa tumoración ósea de 2,59 por 2,46 centímetros (imagen propia de los autores).

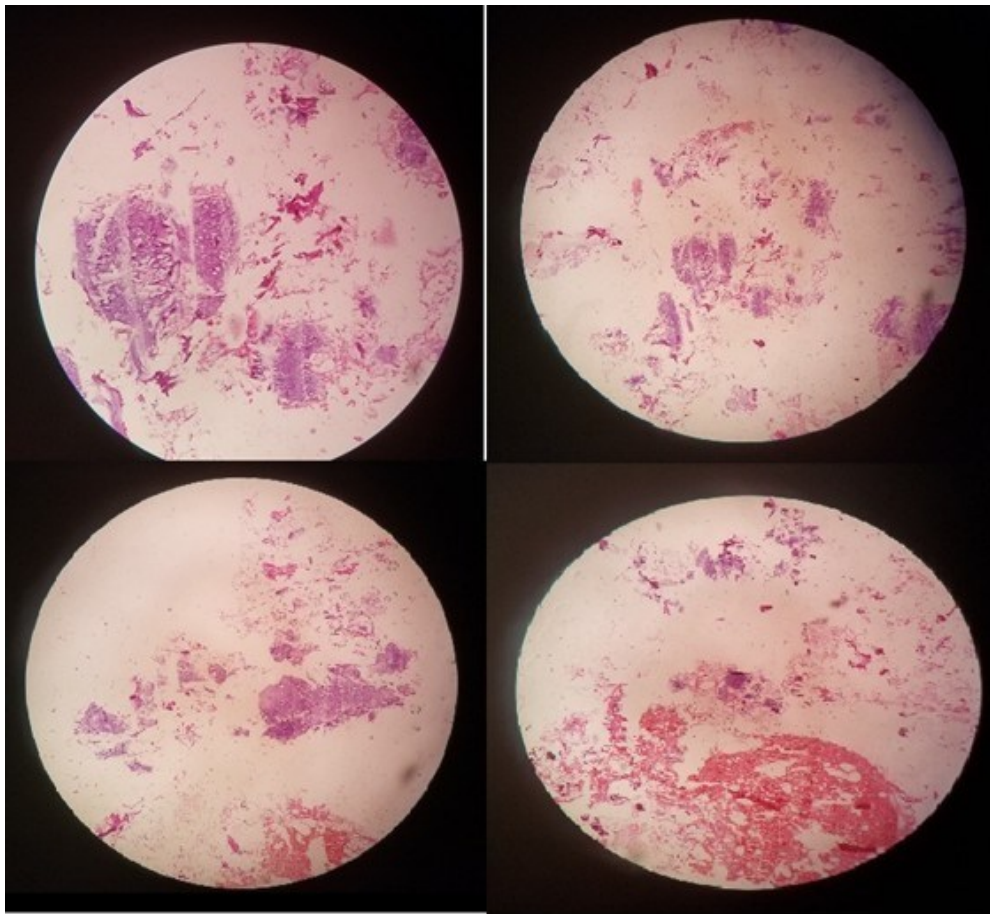
Los estudios analíticos mostraron: hematocrito 0,36 %, glucemia 6,7 mmol/l, creatinina 79  $\mu$ mol/l, transaminasa glutámico pirúvica (TGP) 5 u/l, transaminasa glutámico oxalacética (TGO) 19 u/l, lactado deshidrogenasa (LDH) 508 u/l, grupo sanguíneo y factor Rh A+.

Al tener en cuenta todos los elementos anteriores, se decide llevar a la paciente al quirófano, para tratamiento de tipo quirúrgico. Se realizó exéresis de la tumoración descrita con anterioridad y se envió al departamento de Anatomía Patológica para estudio histológico. El déficit de tejido en el lecho tumoral se ocupó con cemento quirúrgico (Figura 3).



**Figura 3.** Radiografía anteroposterior de la rodilla derecha operada, donde se observa el relleno de la cavidad tumoral con cemento óseo (imagen propia de los autores).

El informe histológico mostró nódulos bien delimitados de cartílago hialino, citológicamente benigno y osificación endocondral (Figura 4).



**Figura 4.** Corte histológico de la lesión ósea (imagen propia de los autores).

Terminado el acto quirúrgico se colocó inmovilización tipo calza por un periodo de dos semanas, para comenzar ejercicios de rango de movimiento con apoyo del peso corporal a las seis semanas de la intervención.

## DISCUSIÓN

Los tumores cartilagosos que afectan al hueso pueden ser benignos o malignos. Los primeros se clasifican según la localización en excéntricos como: condromas periostales o yuxtacorticales y centrales o encondromas. <sup>(6,8)</sup>

Según Cable MG et al. <sup>(9)</sup> el encondroma representa el 10 % de todos los tumores benignos y el 50 % de ellos se localizan en los huesos tubulares de la mano, seguidos del fémur (17 %) y el húmero (7 %), de allí la primera característica que hace diferente la presentación del paciente; además con relación a la situación, esta afección por lo general se sitúa de manera central y no excéntrica, como ocurrió en la enferma.

En relación a las manifestaciones clínicas, el encondroma por lo general es asintomático y una de sus principales forma de presentación es la fractura patológica. El dolor en pacientes con esta afección

responde a esta complicación, compresión de las estructuras vasculonerviosas vecinas, crecimiento rápido, malignización o la combinación con otras entidades en específico la artrosis, como es en el caso presentado en el trabajo, donde existen cambios radiográficos marcados de tipo degenerativo en la articulación de la rodilla. Resulta muy difícil definir con exactitud el origen del dolor, sin embargo, la edad de la paciente, la afección de la rodilla contralateral, los cambios degenerativos y las características del dolor de tipo mecánico, soportan como principal fuente de los síntomas y signos la gonartrosis. <sup>(4,5,6)</sup>

La edad constituye otro patrón que hace diferente a la paciente, ya que esta tumoración predomina de 20 a 40 años en más de un 60 % de los enfermos. <sup>(3,8)</sup> Los principales diagnósticos diferenciales incluyen: el condrosarcoma de bajo grado y el tumor de células gigante, al tener en cuenta la edad de la paciente. <sup>(10)</sup>

La respuesta al tratamiento quirúrgico es buena y la presencia recidiva hace pensar en la posibilidad de malignización, que por lo general se acompaña de invasión a partes blandas y dolor en ausencia de trauma. El llenado de la cavidad con cemento óseo permite eliminar las células tumorales residuales debido al calor de la polimerización y el efecto tóxico. <sup>(11,12)</sup>

## CONCLUSIONES

El encondroma es un tumor benigno de origen cartilaginoso, su presencia por encima de los 40 años de edad es ocasional y constituye el principal diagnóstico diferencial del condrosarcoma de bajo grado histológico. Debido a lo infrecuente de esta afección fuera de su rango de edades, es necesaria la biopsia para confirmar el diagnóstico.

## REFERENCIAS BIBLIOGRÁFICAS

1. Calero-Paniagua I, Vicente-Rodrigo JA, Soliva-Martínez D, Torrecillas-Fernández F. Another Gouty Tophus? The Many Faces of the Enchondroma. *Reumatol Clin*. 2018;14(4):239-41. DOI: 10.1016/j.reuma.2017.01.002
2. Douis H, Parry M, Vaiyapuri S, Davies AM. What are the differentiating clinical and MRI-features of enchondromas from low-grade chondrosarcomas? *Eur Radiol* [Internet]. 2018 [citado 08 Nov 2021];28(1):398-409. Disponible en: <https://link.springer.com/article/10.1007%2Fs00330-017-4947-0>
3. Öztürk R, Arıkan ŞM, Bulut EK, Kekeç AF, Çelebi F, Güngör BŞ. Distribution and evaluation of bone and soft tissue tumors operated in a tertiary care center. *Acta Orthop Traumatol Turc* [Internet]. 2019 May [citado 08 Nov 2021];53(3):189-94. Disponible en: <https://www.ncbi.nlm.nih.gov/pmc/articles/PMC6599414/>.
4. Patel A, Davies AM, Botchu R, James S. A pragmatic approach to the imaging and follow-up of solitary central cartilage tumours of the proximal humerus and knee. *Clin Radiol*. 2019 Jul; 74(7):517-526. doi: 10.1016/j.crad.2019.01.025

5. Cortés-Cerda R, Mora-Ríos FG, Insunza-Ramírez A, Mejía-Rohenes LC, Ruiz-Alva SK, Pérez García CK. Benign tumors that cause fractures in children. *Acta Ortop Mex* [Internet]. 2018 Sep-Oct [citado 08 Nov 2021];32(5):283-6. Disponible en: [http://www.scielo.org.mx/scielo.php?script=sci\\_arttext&pid=S2306-41022018000500283&lng=es&nrm=iso&tlng=es](http://www.scielo.org.mx/scielo.php?script=sci_arttext&pid=S2306-41022018000500283&lng=es&nrm=iso&tlng=es)
6. Deckers C, Schreuder BHW, Hannink G, de Rooy JWJ, van der Geest IC. Radiologic follow-up of untreated enchondroma and atypical cartilaginous tumors in the long bones. *J Surg Oncol*. 2016 Dic;114(8):987-91.
7. Holt GE. Evaluation of the patient with bone lesion about the knee. En: Scott WN, editor. *Insall & Scott Surgery of the Knee*. 6<sup>th</sup> ed. Philadelphia: Elsevier; 2018. p. 1420.
8. Omlor GW, Lohnherr V, Lange J, Gantz S, Mechtersheimer G, Merle C, et al. Outcome of conservative and surgical treatment of enchondromas and atypical cartilaginous tumors of the long bones: retrospective analysis of 228 patients. *BMC Musculoskelet Disord* [Internet]. 2019 [citado 08 Nov 2021];20(1):134. Disponible en: <https://bmcmusculoskeletdisord.biomedcentral.com/articles/10.1186/s12891-019-2502-7>
9. Cable MG, Webber NP, Randall RL. Surgical treatment of benign bone lesions. En: Scott WN editor. *Insall & Scott Surgery of the Knee*. 6<sup>th</sup> ed. Philadelphia: Elsevier; 2018.p.2085-95.
10. Afonso PD, Isaac A, Villagrán JM. Chondroid tumors as incidental findings and differential diagnosis between enchondromas and low-grade chondrosarcomas. *Semin Musculoskelet Radiol* [Internet]. 2019 [citado 08 Nov 2021];23(1):3-18. Disponible en: <https://www.thieme-connect.com/products/ejournals/abstract/10.1055/s-0038-1675550>
11. Mulligan ME. How to Diagnose enchondroma, bone infarct, and chondrosarcoma. *Curr Probl Diagn Radiol*. 2019;48(3):262-73. DOI: 10.1067/j.cpradiol.2018.04.002
12. Zhou X, Zhao B, Keshav P, Chen X, Gao W, Yan H. The management and surgical intervention timing of enchondromas: a 10-year experience. *Medicine (Baltimore)*. 2017 Abr;96(16):e6678.

## CONFLICTOS DE INTERESES

Los autores declaran que no existen conflictos de intereses.

## CONTRIBUCIÓN DE AUTORÍA

- Alejandro Alvarez-López (Conceptualización. Curación de datos. Análisis formal. Investigación. Metodología. Administración del proyecto. *Software*. Supervisión. Validación. Visualización. Redacción -borrador original. Redacción-revisión y edición).
- Rodrigo Fuentes-Véjar (Curación de datos. Investigación. Supervisión).
- Sergio Ricardo Soto-Carrasco (Conceptualización. Administración del proyecto. *Software*. Validación. Visualización).
- Johenis Creagh-García (Análisis formal. Metodología. Supervisión. Redacción-borrador original. Redacción-revisión y edición).