

### **Queratoconjuntivitis vernal: un reto diagnóstico**

*Vernal keratoconjunctivitis: a diagnostic challenge*

**Dra. Adianez Sugrañes Montalván<sup>I</sup>; Dra. Chadia Alvarez Padrón<sup>II</sup>; Dr. Eduardo Barreto Suárez <sup>III</sup>; Dr. Michel Pérez Socarrás <sup>IV</sup>; Dra. Marelys Hernández Veiga.<sup>V</sup>; Dra. Arianna Sugrañes Montalván<sup>VI</sup>**

I Especialista de I Grado en Alergia. Máster en Medicina Natural y Bioenergética. Hospital Universitario Manuel Ascunce Domenech. Camagüey, Cuba. [cacho.cmw@infomed.sld.cu](mailto:cacho.cmw@infomed.sld.cu)

II Especialista de I Grado en Oftalmología. Máster en Atención al Niño Discapacitado. Hospital Universitario Manuel Ascunce Domenech. Camagüey, Cuba.

III Especialista de I Grado en Gastroenterología. Máster en Enfermedades Infecciosas. Hospital Universitario Manuel Ascunce Domenech. Camagüey, Cuba.

IV Especialista de I Grado en Medicina General Integral. Residente de Psiquiatría Infantil. Hospital Universitario Manuel Ascunce Domenech. Camagüey, Cuba.

V Especialista de I Grado en Alergia. Máster en Medicina Natural y bioenergética. Profesor instructor. Hospital Universitario Manuel Ascunce Domenech. Camagüey, Cuba

VI Especialista de I Grado en Medicina General Integral. Residente de Medicina Intensiva y Emergencia Pediátrica Máster en Enfermedades Infecciosas. Hospital Universitario Manuel Ascunce Domenech. Camagüey, Cuba.

### **RESUMEN**

**Fundamento:** la queratoconjuntivitis de vernal es una forma clínica de presentación de las alergias oculares. Origina el 46 % de los procesos oculares alérgicos, con complicaciones corneales que implica pérdida visual irreversible.

**Objetivo:** describir caso de queratoconjuntivitis vernal, con manifestaciones papilares. **Caso clínico:** se presenta el caso de una niña de dos años con un cuadro clínico caracterizado por: inyección conjuntival, lagrimeo, secreciones, prurito y fotofobia, a pesar de los tratamientos recibidos mantenía los síntomas, por lo que fue llevada a las consultas de Alergia y Oftalmología del Hospital Pediátrico.

Eduardo Agramonte Piña. Al examinar a la paciente se constató la presencia de secreciones oculares abundantes, además se observó en la córnea una lesión cicatrizal de úlcera, las papilas tenían aspecto de empedrado gigantes, lo cual llamó la atención por la edad de la paciente y el período de evolución de la enfermedad. Ambas especialidades dieron como diagnóstico queratoconjuntivitis vernal, donde se decidió una pronta conducta terapéutica por la evolución del cuadro y las posibles consecuencias sobre la visión producto de la enfermedad.

**DeCS:** HIPERSENSIBILIDAD; OFTALMOPATÍAS;  
QUERATOCONJUNTIVITIS/diagnóstico; ESTUDIOS DE CASOS.

## **ABSTRACT**

**Background:** vernal keratoconjunctivitis is a clinical presentation of ocular allergies. It originates 46 % of ocular allergic processes, with corneal complications involving irreversible visual loss. **Objective:** to describe a case of vernal keratoconjunctivitis with papillary manifestations. **Clinical case:** a two-year-old girl is presented with a clinical picture characterized by: conjunctival congestion, lacrimation, secretions, pruritus and photophobia. Despite the treatments received the patient kept the symptoms, that is why she was treated in the Allergy and Ophthalmology consultation at the Pediatric Hospital Eduardo Agramonte Piña. When examining the patient, the doctor found the presence of abundant eye secretions; it was also observed in the cornea a cicatricial lesion of ulcer; papillae had a giant stone-like aspect which was strange because of the age of the patient and the period of evolution of the disease. Both specialists diagnosed vernal keratoconjunctivitis and it was decided an early therapeutic conduct owing to the evolution of the clinical picture and the possible consequences on the vision as a result of the disease.

**DeCS:** HYPERSENSITIVITY; EYE DISEASES; KERATOCONJUNCTIVITIS/diagnosis; CASE STUDIES.

## **INTRODUCCIÓN**

Las alergias oculares son un grupo de enfermedades que afectan la superficie conjuntival y están relacionadas generalmente a reacciones de hipersensibilidad tipo 1; debido a que la conjuntiva, el tejido que reviste al ojo es inmunológicamente activo y constituye la barrera primaria contra aeroalergenos ambientales, químicos e infecciones. <sup>1, 2</sup>

Se estima que aproximadamente un 30 % de la población sufre de síntomas alérgicos, de ellos un 40-80% tiene manifestaciones oculares. <sup>3</sup> En el estudio de

Navarro, <sup>4</sup> la rinoconjuntivitis alérgica fue encontrada como la causa más frecuente de consulta en esta especialidad, con un 55,5 %.

Se definen diversas formas clínicas de esta enfermedad dentro de ellas la conjuntivitis alérgica, que puede ser: aguda, estacional o perenne. Un grupo minoritario y potencialmente más grave lo componen la conjuntivitis asociada a la dermatitis atópica, referida como queratoconjuntivitis atópica, existe otra variedad relacionada sus exacerbaciones en la primavera y el verano que de igual forma afecta la córnea y se denominan queratoconjuntivitis vernal o primaveral. Otra variedad es la conjuntivitis papilar gigante que se relaciona especialmente con portadores de lentes de contacto y presenta una morbilidad intermedia. <sup>5-7</sup>

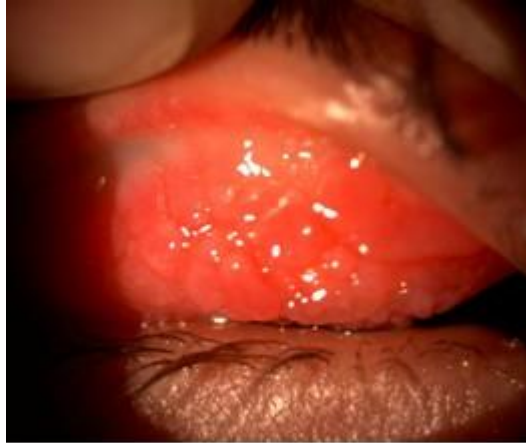La queratoconjuntivitis primaveral representa 0,1 a 0,5 % de todos los trastornos oculares. Origina el 46 % de los procesos oculares alérgicos, con complicaciones corneales que implica pérdida visual irreversible. <sup>1</sup>

### **CASO CLÍNICO**

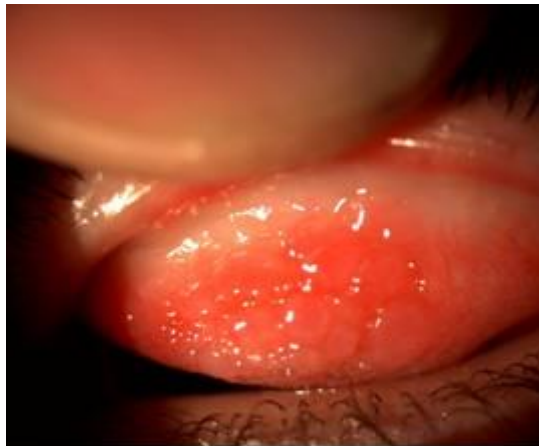
Paciente blanca, femenina de dos años de edad, con antecedente familiar de asma bronquial (padre) y personal de rinitis alérgica. Acude remitida del área de salud porque desde hace unos meses inició con manifestaciones oculares dadas por, prurito que fue aumentando en intensidad, hiperemia conjuntival, abundantes secreciones en un principio serosas, pero luego de color amarillo verdoso, molestias oculares a la exposición a la luz solar, lagrimeo constante, asociado presentaba coriza y estornudos frecuentes con rinorrea transparente, sobre todo en la mañana y al acostarse, que aliviaban con el consumo de antihistamínicos, pero empeoraba con el cambio de tiempo y al exponerse a sustancias irritantes, según describieron los padres. Estas manifestaciones fueron en progresión a pasar de los tratamientos realizados

#### **Examen físico**

Se observó en ambos ojos marcada hiperemia e inyección conjuntival, con secreción conjuntival amarillenta verdosa, que abarcaba la conjuntiva del párpado superior izquierdo entre las papilas. Al teñir y colocar en la lámpara de hendidura se visualizó en ambos ojos que las papilas eran de aspecto gigante, con un gran empedrado, a pesar de no tener lesión corneal activa al momento del examen se encuentra la presencia de lesión cicatrizal en el tercio inferior de la córnea del ojo derecho, la cual venía referida en la historia como una queratitis que ya había sido tratada. (Figuras 1,2)



**Fig 1.** Papilas gigantes de ojo derecho



**Fig 2.** Papilas gigantes de ojo izquierdo

**Exámenes complementarios:**

**Estudios de hemoquímica:**

Hemoglobina: 116 g/l.

Leucograma:  $10 \times 10^9 / l$ .

Polimorfonucleares: 0,58 %.

Linfocitos: 0,67 %.

Eosinófilos: 0,05 %.

Proteínas totales: 67 g/l.

Proteínas fraccionadas: 43 g/l.

Conteo de eosinófilos:  $0,50 \times 10^9 / l$ .

**Estudios microbiológicos:**

Heces fecales: negativas.

Exudado conjuntival: No crecimiento.

Exudado faríngeo: Estreptococo  $\beta$  hemolítico.

**Estudios alergológicos:** Citología de secreciones: 60 % de eosinófilos y 40% de polimorfonucleares.

## **DISCUSIÓN**

En el presente estudio se analizó una paciente, la cual en su inicio es remitida con la impresión diagnóstica de alergia ocular, dentro de este grupo encontramos otras enfermedades como: conjuntivitis alérgica, queratoconjuntivitis vernal, queratoconjuntivitis atópica y conjuntivitis papilar gigante, las cuales tienen características y tratamientos diferentes. A la paciente, se le diagnosticó una queratoconjuntivitis vernal, una forma de alergia ocular. Y debe su nombre precisamente a la recurrencia de la misma en primavera, aunque hay pacientes que se manifiestan durante todo el año sobre todo en climas tropicales, como es este caso.

En este caso se ha presentado una rápida evolución de la enfermedad, que en estos momentos muestra una condición crónica, lo cual implica para ella remodelación de los tejidos. la bibliografía consultada recoge que esta enfermedad afecta a niños en climas secos, de forma bilateral y crónica. Generalmente, se manifiesta entre los 3 y 25 años, es más frecuente en varones, y tiende a ser autolimitada de dos a diez años. <sup>6,8</sup>

Al analizar la historia clínica se observó que existen factores de riesgo para padecer enfermedades producto de una hipersensibilidad tipo I (atopia): lo primero es el antecedente en primer grado de asma bronquial (padre), que la predispone a tener aumentado los niveles séricos de inmunoglobulina E (Ig E), además, del antecedente personal de padecer rinitis alérgica por lo que implica que ya ha estado expuesta a alérgenos, y se ha sensibilizado. La forma de manifestarse los síntomas, la evolución y el alivio, avalan lo antes expuesto. Lo cual coincide con los factores de riesgo encontrados en la literatura. <sup>5</sup> Es importante señalar que hay casos que no presentan antecedentes familiares de atopia.

La enfermedad implica dos mecanismos de hipersensibilidad tipo I y tipo IV, con la interacción de varias líneas celulares. Dentro de las células los eosinófilos tienen un rol importante. En estudios realizados se han encontrado eosinófilos degranulados y sus enzimas tóxicas en lágrimas, conjuntiva y en la periferia de las úlceras corneales. Además, el nivel de proteína catiónica se ha relacionado con los síntomas de la enfermedad. <sup>6, 9</sup> En la paciente se demostró un aumento de los eosinófilos, detectados en la citología de las secreciones conjuntivales.

En otras investigaciones se ha encontrado, en el estroma conjuntival, un aumento en la expresión de receptores para estrógenos, progestágenos y neurotransmisores, así como niveles elevados del péptido intestinal vasoactivo y del factor de crecimiento nervioso. Esto indica que su patogénesis posiblemente es multifactorial, con una interacción de los sistemas inmune, endocrino y nervioso.<sup>6,10</sup>

Al comienzo de la enfermedad los síntomas suelen ser leves, pero van empeorando con el paso del tiempo. Es indispensable un diagnóstico precoz, en esta niña ya la enfermedad muestra características de cronicidad.

El hallazgo característico son las papilas gigantes en la conjuntiva tarsal superior, que pueden llegar a formar empedrado, debido a la ruptura de los septos de tejido conjuntivo que las separa. Por su parte el compromiso corneal ocurre en el 50% de los pacientes y es producto del efecto tóxico de los mediadores químicos de las células inflamatorias. Entre ellas la proteína catiónica que no solo provoca el daño sino que inhibe la reepitelización de la córnea. Además, debido a la inflamación persistente, ocurren otros defectos oculares como vascularización de la córnea y retraso en su cicatrización, estrabismo y ambliopía. Las formas crónicas pueden terminar en ceguera hasta en un 5% de los pacientes.<sup>8-11</sup>

La paciente con solo dos años de edad, ya presenta papilas gigantes y ha tenido queratitis, por lo que requiere una pronta conducta terapéutica para evitar un progreso de su enfermedad y posibles lesiones invalidantes para su visión, producto de los cambios inmunológicos y morfológicos que van teniendo lugar en el ojo.

## **CONCLUSIONES**

La queratoconjuntivitis de vernal, es una de las formas graves y poco frecuente de presentación de la alergia ocular. Las complicaciones de no tratarse de forma oportuna pueden implicar pérdida visual irreversible.

## **REFERENCIAS BIBLIOGRÁFICAS**

1. Gaytán- Melicoff J, Baca-Lozada O, Velazco-Ramos R, Viggiano-Austria D. Comparación entre suero autólogo, clorhidrato de olopatadina y fumarato de ketotifeno, en el manejo de la conjuntivitis alérgica. *Rev Mex Oftalmol.* 2005;79(1):25-31.
2. Zepeda B, Rosas M, Mitsutoshi F, Del Río E, Sierna J. Conjuntivitis alérgica en la infancia. *Rev Alergia Mex.* 2007;54(2):41-53.
3. Kari O, Matti K. Updates in the treatment of ocular allergies. *J asthma and allergy.* 2010;3:149-58.

4. Navarro A. Alergología 2005 Factores epidemiológicos, clínicos y socioeconómicos de las enfermedades alérgicas en España. En: Hernandez AP, editor. Rinitis. Madrid: Luzan 5 S.A. ediciones; 2006. p. 107-32.
5. Ibero M, Castillo MJ, Maseras M. Conjuntivitis alérgica. En: Mendez J, Huerta J, Bellanti JA, Ovilla R, Escobar A, editores. Alergia: Enfermedad Multisistémica. Aspectos básicos y clínicos. 1ª ed. México: Editorial Panamericana; 2008. p. 127-33.
6. Corthany A. How do regulatory T cells work? Scand J Immunol. 2009;70(4):326-36.
7. Cuvilleo A, Sastre J, Montoro J, Jáuregui I, Dávila I, Ferrer M, et al. Allergic conjunctivitis and H1 antihistamines. J Investig Allergol Clin Immunol. 2009;19(1):11-8.
8. Tarrús J, Escala F, Bartra J, Enrique E. Conjuntivitis alérgicas. Badalona: Ediciones médicas, S.L; 2005.
9. Gill D, Tan PH. Induction of pathogenic cytotoxic T lymphocytes tolerance by dendritic cells: a novel therapeutic target. Expert Opin Ther Target. 2010;14(8):797-824.
10. Ibáñez MD, Garde JM. Allergy in patients under fourteen years of age in Alergológica. J Investig Allergol Clin Immunol. 2009;19(2):61-8.
11. Broside DH. Immunomodulation of allergic disease. Annu Rev Med. 2009;60:279-91.

Recibido: 18 de abril de 2012

Aprobado: 7 de enero de 2013