

## Actinomicosis renal en adolescente inmunocomprometido

### *Renal actinomycosis in immune compromised teenager*

**Dra. Yamilka Joamis Peña Borroto; Dra. Bárbara Maitee Carmenates Álvarez; Dra. Ana Dianelis Reyes Escobar; Dra. Giselle Fernández García; Dra. Yudeilys Rodríguez Avalos.**

Hospital Pediátrico Universitario Eduardo Agramonte Piña. Camagüey, Cuba.

#### RESUMEN

**Fundamento:** la actinomicosis es una enfermedad granulomatosa crónica poco común. El compromiso renal es raro y el diagnóstico suele ser posterior a la nefrectomía.

**Objetivo:** presentar el caso de un adolescente con actinomicosis renal.

**Caso clínico:** adolescente femenina, raza blanca, 13 años de edad, con antecedentes de asma bronquial e inmunocomprometida. Hace seis meses ingresó en el Hospital Pediátrico Eduardo Agramonte Piña de Camagüey debido a amigdalitis pultácea y se le indicó tratamiento antimicrobiano con una evolución favorable. Hace una semana comenzó con fiebre de 39 grados centígrados, vómitos, toma del estado general y dolor lumbar derecho por lo que reingresa para diagnóstico y tratamiento.

**Conclusiones:** dado que la actinomicosis renal se presenta como una lesión sólida que invade estructuras vecinas es confundida con frecuencia con enfermedades neoplásicas. Menos del 10 % de los casos son diagnosticados antes de la cirugía, las pruebas complementarias son de escaso valor diagnóstico. El diagnóstico definitivo se basa en la identificación histológica o en cultivos en medios anaerobios del *Actinomyces*.

**DeCS:** ACTINOMICOSIS/ diagnóstico; NEFRECTOMÍA/ utilización; HUÉSPED INMUNOCOMPROMETIDO; INFECCIONES BACTERIANAS; ENFERMEDAD GRANULOMATOSA CRÓNICA.

#### ABSTRACT

**Background:** actinomycosis is a rare chronic granulomatous disease. Renal involvement is rare and the diagnosis is usually after nephrectomy.

**Objective:** to present a case suffering from renal actinomycosis in a teenage patient.

**Clinical Case:** caucasian, female, 13-years-old adolescent, who has a previous history of Bronchial Asthma and also immunocompromised. Six months ago she was admitted in the Pediatric Hospital Eduardo Agramonte Piña of Camagüey suffering from Tonsillitis and antimicrobial treatment was imposed with a favorable outcome. A week ago she started with 39 degrees fever, vomiting, general condition and right back lower pain. She was admitted in the Pediatric Hospital again to achieve a proper diagnosis and treatment.

**Conclusion:** given that Renal Actinomycosis presents as a solid lesion that invades neighboring structures, the usual behavior is frequently confused with neoplastic conditions. Less than 10% of cases are diagnosed before surgery, with complementary tests of little diagnostic value. The definitive diagnosis is based on the histological identification or cultures in anaerobic media of *Actinomyces*.

**DeCS:** ACTINOMYCOSIS/diagnosis; NEPHRECTOMY/utilization; IMMUNOCOMPROMISED HOST; BACTERIAL INFECTIONS; GRANULOMATOUS DISEASE, CHRONIC.

---

## INTRODUCCIÓN

La actinomicosis es una infección supurativa crónica, poco agresiva, poco progresiva, causada por bacilos grampositivos, anaeróbicos o microaerofílicos, no formadores de esporas, del género *Actinomyces* (*A*). *A. israelii* es el agente etiológico más frecuente de las actinomicosis seguido de *A. viscosus*, *A. naeslundii*, *A. odontolyticus*, *A. meyeri* y otros. En la actualidad hay suficiente evidencia para afirmar que la actinomicosis es una infección polimicrobiana, aunque a veces no se puedan aislar las bacterias concomitantes.<sup>1,2</sup>

La actinomicosis es una infección infrecuente, pero no excepcional. En la era pre antibiótica fue mucho más frecuente y en los años sesenta se calculó que la incidencia en Holanda y Alemania era de 1:100 000 habitantes/año y en los años setenta en Cleveland (EE.UU.) de 1:300 000/año. En los artículos históricos se comenta que se producía un caso por año de actinomicosis en los grandes centros.

En los años setenta se detectó un aumento de

la incidencia de la actinomicosis pélvica relacionada con la difusión de los dispositivos intrauterinos.<sup>1,2</sup>

La incidencia de actinomicosis ha disminuido en las últimas décadas, por el manejo antibiótico temprano de las infecciones y la implementación de programas de higiene oral. En la actualidad, se presenta cerca de una de cada 300 000 personas al año y es más común en hombres, entre la tercera y séptima décadas de la vida.<sup>3,4</sup>

El *A. israelii* es el mayor patógeno humano de este grupo. Su distribución es mundial, afecta de manera principal a individuos de mediana edad y es más frecuente en hombres que en mujeres.<sup>5</sup>

La actinomicosis se considera una infección endógena de carácter oportunista propia de pacientes inmunocomprometidos. El cambio de estado de *Actinomyces* de comensal a patógeno, puede ser resultado de un daño en la mucosa o de la interrupción de los tejidos.

Afecta de forma especial a tres áreas: cervicofacial, torácica y abdominopélvica, representa esta última un aproximado de un 20 % de los casos. La invasión de las vísceras digestivas se ve favorecida por traumatismos de la mucosa intestinal, cirugía previa, neoplasias, diabetes e infecciones y en general estados de inmunodeficiencia e inmunosupresión, es necesaria la lesión de la mucosa intestinal para que se produzca la multiplicación y diseminación del germen, dando lugar a masas de tejido fibroso y consistencia leñosa.<sup>6,7</sup>

El objetivo de este trabajo es presentar un caso de actinomicosis renal en una paciente adolescente para destacar lo inusual de esta enfermedad y el difícil diagnóstico diferencial que se plantea entre esta entidad y la etiología neoplásica.

## CASO CLÍNICO

Adolescente de 13 años, femenina, blanca, con antecedentes de asma bronquial e inmunocomprometida por lo que asistía a consultas de inmunología, hace seis meses ingresa con amigdalitis pultácea y se impone tratamiento antimicrobiano con una evolución favorable del cuadro. Hace una semana comienza con fiebre de 39 grados centígrados, vómitos, toma del estado general y dolor lumbar derecho por lo que acude al servicio de urgencias.

### Examen físico

Piel y mucosas: pálidas.

Panículo adiposo: disminuido.

Sistema respiratorio: murmullo vesicular normal, frecuencia respiratoria: 20 respiraciones por minuto, no estertores.

Sistema cardiovascular: ruidos cardiacos con

buen tono y rítmicos, no soplos, frecuencia cardiaca: 90 latidos por minutos.

Abdomen: con la maniobra bimanual de Guyón se palpa aumento de volumen de alrededor 4 cm, doloroso a la palpación, adherido a planos profundos en flanco y fosa lumbar derecha.

Sistema osteomioarticular: sin alteraciones.

Sistema nervioso central: sin alteraciones.

### Estudios analíticos

Hematocrito: 0,27 vol/L.

Leucograma:  $14 \times 10^9/L$ : polimorfonucleares 0,69 %; linfocitos 0,29 %; eosinófilos 0,2 %.

Eritrosedimentación: 123 mm/h.

Plaquetas:  $390 \times 10^9/L$ .

Creatinina: 65  $\mu\text{mol/L}$ .

Parcial de orina: leucocituria, no proteinuria y discreta hematuria microscópica.

Minicultivo: negativo.

Rayos X de tórax: normal.

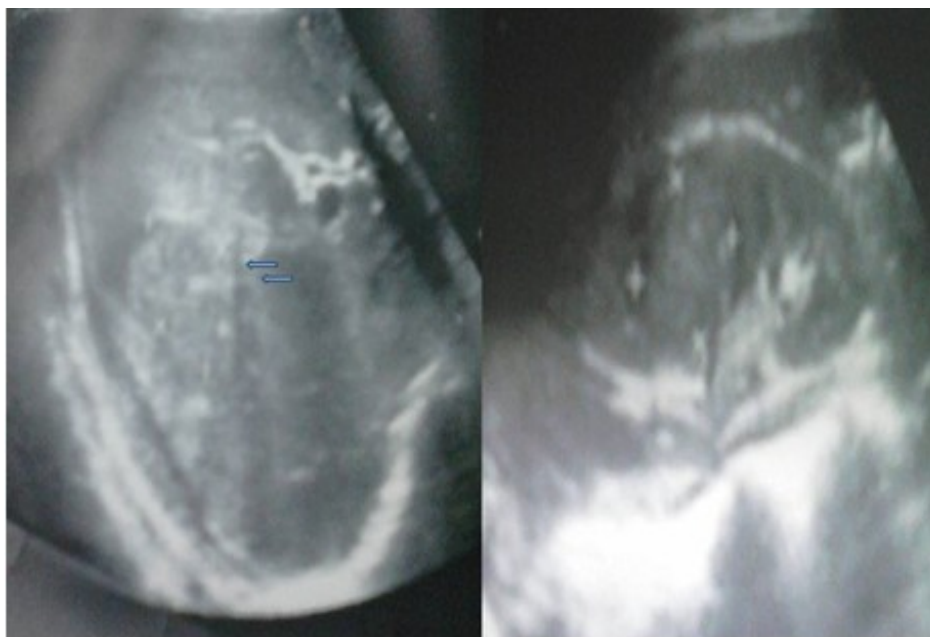
Ecografía abdominal al ingreso: hígado homogéneo, de tamaño normal. Vesícula, páncreas y bazo sin alteraciones. Riñón derecho: 105 X 46 mm, parénquima de 8 mm, con imagen redondeada de baja ecogenicidad, bien definida, en el tercio medio de la cara anterior del parénquima, que mide 47 x 30 mm, homogénea, no calcificaciones, en posible relación con tumoración renal, existe visualización de estructuras colectoras. Riñón izquierdo: 99 x 35 mm, con parénquima de 8 mm, no pielocaliectasia, no litiasis. Vejiga sin alteraciones.

Ecografía abdominal evolutiva (siete días). Hígado aumentado de tamaño que rebasa 2 cm el reborde costal, en proyección del lóbulo derecho, en la cara posterior existe imagen isocogénica, homogénea, de aproximadamente 30 x 55 mm que se extiende hacia las partes blandas de la pared abdominal en posible rela-

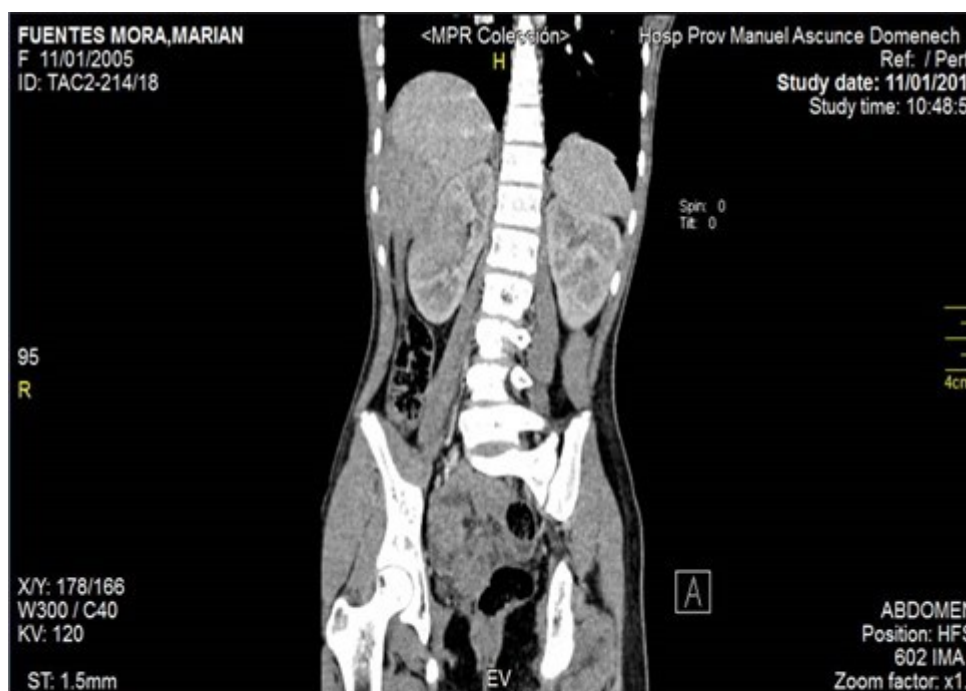ción con lesión metastásica. Riñón derecho: 105 X 46 mm, parénquima de 8 mm, con imagen redondeada de baja ecogenicidad, bien definida, en el tercio medio de la cara anterior del parénquima, que mide 47 x 30 mm, homogénea, no calcificaciones (figura 1).

Tomografía axial computarizada (TAC) simple y contrastada de abdomen. A nivel del parénqui-

ma hepático, en el lóbulo derecho y segmento posterior se observa imagen isodensa, que mide 62 x 43 mm, que se extiende hasta la pared lateral derecha del abdomen y se continua con la cara anterior y tercio medio del parénquima renal de ese lado, que mide 40 x 38 mm, que realza tras la administración del contraste desde 38 UH hasta 75 UH (figura 2).



**Figura 1.** Ecografía abdominal evolutiva (siete días).



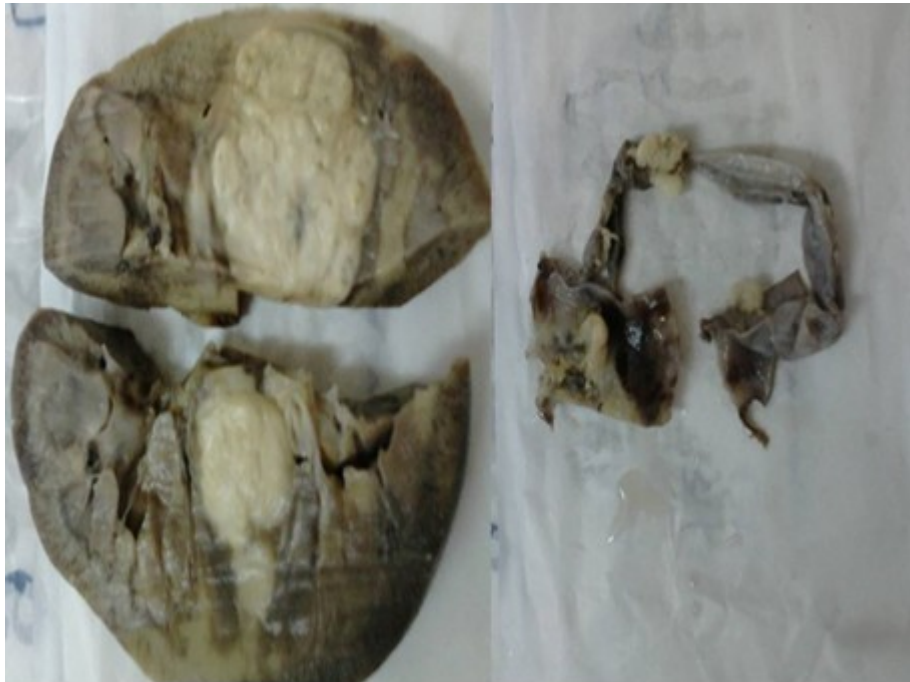**Figura 2.** Tomografía axial computarizada (TAC) simple y contrastada de abdomen.

Se realizó nefrectomía derecha y se realizó estudio macroscópico. Lesión indurada de aspecto fibroso, localizada en el tercio medio del parénquima y pelvis renal, con infiltración de la cápsula renal (figura 3).

Biopsia renal (coloración de hematoxilina y eosina): proceso inflamatorio crónico granuloma-

toso con elementos de agudización y presencia de colonias de *Actinomyces*.

Se administró penicilina por vía endovenosa durante cuatro semanas y luego por vía oral durante seis semanas. Se observó una respuesta clínica favorable con resolución de las lesiones hepáticas y de la pared abdominal.



**Figura 3.** Estudio macroscópico de riñón derecho.

## DISCUSIÓN

La actinomicosis es una infección supurativa crónica que produce una fibrosis granulomatosa que puede extenderse por contigüidad, incluso a través de las fascias, produce abscesos y fístulas, que drenan un material denso denominado gránulos de azufre.<sup>1,2</sup>

En la mayoría de los casos la infección se produce en huéspedes inmunocompetentes, la diabetes y la deficiente higiene oral se consideran los factores de riesgo más importantes para el desarrollo de la enfermedad. Se describe una mayor tasa de letalidad por actinomicosis en pacientes inmunosuprimidos.<sup>3</sup>

Los microorganismos causales existen como comensales en la mucosa de la cavidad bucal, las criptas amigdalinas y las vías genitales femeninas. Las infecciones en los seres humanos, por lo general, son clasificadas en base al sitio anatómico de la lesión. La enfermedad bucocervical aparece después de infección o manipulaciones dentales o gingivales. Las infecciones torácicas por lo general dependen de aspiración de material bucal infectado, las abdominales son observadas en sujetos en quienes ha ocurrido algún tipo de alteración de la mucosa intestinal, como intervención quirúrgi-

ca gastrointestinal, apendicitis o penetración de cuerpo extraño. La actinomicosis pélvica se relaciona de forma notable con el uso de dispositivos intrauterinos.<sup>2,3</sup>

La infección anterior de las amígdalas y la inmunosupresión presentes en esta paciente, fueron factores predisponentes para la actinomicosis dato que se corrobora en la mayoría de pacientes reportados en la literatura los cuales presentan enfermedad bucal y diseminación hematológica directa desde la cavidad oral, al causar compromiso de los órganos abdominales.<sup>2-4</sup>

La progresión de la lesión presenta una patogenia singular, caracterizada por el desarrollo de una lesión densamente fibrótica que se propaga por continuidad, e ignora los planos tisulares. La extensión a estructuras vecinas y el aspecto indurado de las lesiones pueden simular la presentación de enfermedades neoplásicas.<sup>2-4</sup>

El compromiso genitourinario es raro. La vía de infección renal puede ser hematológica o por extensión directa de focos contiguos. En este caso, la ausencia de focos contiguos junto con el compromiso multiorgánico sugiere una afección renal por diseminación hematológica.<sup>5</sup>

La actinomicosis abdominal es con frecuencia confundida con enfermedades inflamatorias agudas o malignas. La sintomatología suele comprender dolor abdominal, anorexia, astenia, pérdida de peso, fiebre, compromiso del estado general, escalofríos, diarrea y aparición de masas abdominales irregulares. La enfermedad suele ser indolente con síntomas que aparecen por lo general entre un mes y dos años antes del diagnóstico definitivo. La presentación clínica de la paciente también se

asemejó a otros casos informados en la literatura.<sup>5,6</sup>

Los estudios de laboratorio son inespecíficos y pueden encontrarse anemia, leucocitosis, piuria y hematuria. El diagnóstico clínico suele ser difícil y requiere un alto índice de sospecha. Menos del 10 % de los casos son diagnosticados antes de la cirugía, donde las pruebas complementarias de escaso valor diagnóstico, coinciden con caso y la literatura.<sup>5-7</sup>

La imagen de ultrasonido de la masa renal no es específica, pero es diferente de la apariencia focal del carcinoma renal. El ultrasonido de la paciente fue sugestivo de una tumoración renal sin especificar malignidad.<sup>7-9</sup>

Los hallazgos ecográficos y tomográficos no son específicos y varían de acuerdo con el estadio de la enfermedad y la región comprometida. No obstante, es frecuente observar la invasión de planos tisulares y límites anatómicos que ponen en evidencia la naturaleza infiltrativa de esta enfermedad. El cuadro de actinomicosis renal que se describió, en el caso, resultó similar a otros casos descritos en la literatura, donde también se informan signos imagenológicos de infiltración de estructuras vecinas. La paciente presentó una propagación de la infección desde el riñón derecho al hígado y a pared abdominal contigua lo que coincide con la literatura.<sup>8,9</sup>

El diagnóstico diferencial incluye procesos inflamatorios (tuberculosis), abscesos y neoplasmas (carcinoma de células renales, linfoma, angiomiolipoma y oncocitoma). Aunque la mayoría de los casos de actinomicosis ocurren entre los 15 y los 35 años, existen casos descritos en niños menores de 10 años. En estas situaciones, el diagnóstico diferencial debe ha-



cerse con el tumor de Wilms, el sarcoma de células claras, la neofoblastomatosis, los tumores rabdoideos y el nefroma mesoblástico congénito.<sup>9</sup>

Dado que la actinomicosis renal se presenta como una lesión sólida que invade estructuras vecinas, la conducta habitual es la nefrectomía. El diagnóstico prequirúrgico de esta afección es excepcional, pero existen algunas comunicaciones de tratamiento médico exitoso.<sup>8,9</sup>

Aunque el diagnóstico se establece por cultivo en aproximadamente un 50 % de los casos, el diagnóstico habitual se realiza por la identificación macroscópica de gránulos de azufre de la biopsia o de la aspiración de pus, aunque su ausencia no descarta la enfermedad. En el examen histológico se observa tejido de granulación, fibrosis, células de inflamación aguda y crónica y colonias de *Actinomyces*. Los gránulos de azufre son redondeados o lobulados, amarillentos y con 1-2 mm de diámetro, con un borde eosinófilo. En la matriz de fosfato cálcico se encuentran colonias de *Actinomyces* y detritus celulares, en ocasiones con presencia de otros microorganismos. Se diseminan a través de los tejidos tisulares pero no se encuentran ni en sangre ni en los ganglios linfáticos.<sup>8-10</sup>

El diagnóstico definitivo se basa en la identificación histológica o en cultivos en medios anaerobios del *Actinomyces*. En el caso que se presentó, no se realizó cultivo de tejido renal, sino que se llegó al diagnóstico mediante el análisis histológico (coloración de hematoxilina y eosina).<sup>1,9,10</sup>

El pronóstico de esta enfermedad está bien relacionado con la progresión en el momento

del diagnóstico. Por tradición, el tratamiento de la actinomicosis renal ha sido la extirpación quirúrgica del riñón seguida de una terapia antibiótica prolongada.<sup>9</sup>

Debido a que en la actinomicosis hay formación de tejido leñoso y amorfo, dentro del cual la penetración del antibiótico es pobre, un prolongado curso de antibioticoterapia (seis a 12 meses) ha sido recomendado. La penicilina es el tratamiento más adecuado para la actinomicosis. Se requiere dosis altas durante un período prolongado para lograr curación y prevenir recaídas. El tratamiento con 18 a 24 millones de unidades al día por vía intravenosa, durante dos a seis semanas, seguidos de penicilina o amoxicilina por vía oral, durante seis a 12 meses, se ha recomendado como un régimen razonable.<sup>2,9</sup>

Cuando la afección es menor, puede utilizarse períodos más breves de antibioticoterapia, pero es importante extender el tratamiento más allá de la resolución de enfermedad detectable, para evitar una recaída. Terapias con tetraciclinas, eritromicina, clindamicina, cloramfenicol, ceftriaxona, sulfanilamidas o sulfonas han dado buenos resultados. Escogido el antibiótico de amplio espectro, por 20 a 30 días, se puede alternar con sulfas.<sup>2,9</sup>

## CONCLUSIONES

Dado que la actinomicosis renal se presenta como una lesión sólida que invade estructuras vecinas es confundida con enfermedades neoplásicas. Menos del 10 % de los casos son diagnosticados antes de la cirugía, las pruebas complementarias son de escaso valor diagnóstico. El diagnóstico definitivo se basa

en la identificación histológica o en cultivos en medios anaerobios del *Actinomyces*.

## REFERENCIAS BIBLIOGRÁFICAS

1. Aguirrebengoa K, Romaña M, López L, Martín J, Montejo M, González de Zárate P. Actinomicosis orocervicofacial. Presentación de 5 casos. *Enferm Infecc Microbiol Clin* [Internet]. 2002 [citado 27 Abr 2018];20(2):[aprox. 4 p.]. Disponible en: [www.elsevier.es/es-revista-enfermedades-infecciosas-microbiologia-clinica-28-pdf-S0213005X02727419-S300](http://www.elsevier.es/es-revista-enfermedades-infecciosas-microbiologia-clinica-28-pdf-S0213005X02727419-S300)

2. Lentino JR. Actinomicosis - Enfermedades infecciosas - Manual MSD versión para profesionales [Internet]. USA:Merck Sharp&Dohme Corp;2019 [citado 27 Abr 2018]. Disponible en: <https://www.msmanuals.com/es/professional/enfermedades-infecciosas/bacterias-anaerobias/actinomicosis>

3. Galindo JL, Fajardo E, Ojeda P, Carrillo JA. Abscesos hepáticos múltiples y empiema: una presentación inusual de actinomicosis. *Rev Infectio* [Internet]. 2016 [citado 27 Abr 2018];21(1):[aprox. 4 p.]. Disponible en: [www.revistainfectio.org/index.php/infectio/article/download/643/654](http://www.revistainfectio.org/index.php/infectio/article/download/643/654)

4. Bouza Jiménez Y, Morales Blas J, Tartabull Veitía Y. Actinomicosis pulmonar. Presentación de un caso. *Medisur* [Internet]. Dic 2015 [citado 27 Abr 2018];13(6):[aprox. 6 p.]. Disponible en: <http://scielo.sld.cu/scielo.php?script=sciarttext&pid=S1727-897X2015000600013&lng=es>

5. Carlson D, Parodi R, Sicer M, Valenti JL, Greca A. Pielonefritis xantogranulomatosa y actinomicosis renal. *J intramed net* [Internet]. 2012 [citado 27 Abr 2018];1(1):[aprox. 6 p.].

<http://revistaamc.sld.cu/>

Disponible en: [http://journal.intramed.net/index.php/Intramed\\_Journal/article/view/73](http://journal.intramed.net/index.php/Intramed_Journal/article/view/73)

6. Belmar Vega L, Rodrigo Calabria E, Gutiérrez Fernández G, Casanova Rituerbo D, González Sánchez F J, Armiñanzas Castillo C, et al. Infección por *Actinomyces viscosus* en trasplantedo de riñón-páncreas. *Rev Nefrol* [Internet]. 2017 [citado 27 Abr 2018];37(4): [aprox. 20 p.]. Disponible en: <http://www.revistanefrologia.com/es-publicacion-nefrologia-articulo-infeccion-por-actinomyces-viscosus-trasplantado-rinon-pancreas-S0211699517300164>

7. Cabrejos Perotti K, Pascual Gazquez JF, Alfayate Miguelez S, Trujillo scanio A. Actinomicosis: a propósito de 2 casos clínicos. *An Ped* [Internet]. Dic 2012 [citado 27 Abr 2018];77(6):[aprox. 11 p.]. Disponible en: <http://www.analesdepediatria.org/es-actinomicosis-proposito2-casos-clinicos-articulo-resumen-S1695403312002500>

8. Calvo D, González S, Fernández B, Fernández JA. Actinomicosisosteoarticular y retroperitoneal. A propósito de un caso. *Radiología* [Internet]. Mar 2004 [citado 27 Abr 2018];46(2):[aprox. 4 p.]. Disponible en: <http://www.elsevier.es/es-revista-radiologia-119-articulo-actinomicosis-osteoarticular-retroperitoneal-a-proposito-13059919>

9. Jalón Monzón A, Álvarez Múgica M, Seco Navedo MA, Fernández Gómez JM, Bulnes Vázquez V, González Álvarez RC, et al. A new form of presentation of renal actinomyco-sis: renal tumor with retroperitoneal bleeding. *Arch Esp Urol* [Internet]. 2006 Sep [citado 27 May 2018];59(7): [aprox. 4 p.]. Disponible en:



[http://scielo.isciii.es/scielo.php?script=sci\\_arttext&pid=S0004-06142006000700018&lng=es](http://scielo.isciii.es/scielo.php?script=sci_arttext&pid=S0004-06142006000700018&lng=es)

10. Cruz Choappa R, Vieille Oyarzo P. Diagnóstico histológico de actinomicosis. Rev Argent Microbiol [Internet]. 2018 [citado 27 abr 2018];50(1):[aprox. 3 p.]. Disponible en: <http://www.elsevier.es/es-revista-revista-argentina-microbiologia-372-articulo-diagnostico-histologico-actinomicosis-S0325754117301074>

Recibido: 21 de junio de 2018

Aprobado: 20 de noviembre de 2018

Ronda: 2

Dra. Yamilka Joamis Peña Borroto. Especialista de Primer Grado en Medicina General Integral e Imagenología. Profesor asistente. Hospital Pediátrico Universitario Eduardo Agramonte Piña. Universidad de Ciencias Médicas. Camagüey, Cuba. Email: [yamilkaj.cmw@infomed.sld.cu](mailto:yamilkaj.cmw@infomed.sld.cu)