

Tumor de células granulares intratiroideo

Intra-thyroid granular cell tumor

Dra. Naidy Rojo-Quintero; ^I **Dr. Luis Bastián-Manso;** ^{II} **Dra. Johenis Creagh-García;**^I **Dra. Yudenia Toledo-Cabarcos;** ^{III} **Dra. Solange María Cuenca-Álvarez;** ^I **Dra. Patricia de los Milagros Springer-Pérez.** ^I

I. Hospital Universitario Manuel Ascunce Domenech. Universidad de Ciencias Médicas de Camagüey. Camagüey, Cuba.

II. Universidad de Ciencias Médicas. Camagüey, Cuba.

III. Hospital Universitario Amalia Simoni. Universidad de Ciencias Médicas de Camagüey. Camagüey, Cuba.

RESUMEN

Fundamento: los tumores de células granulares son lesiones benignas infrecuentes de crecimiento lento que pueden aparecer en cualquier sitio del organismo. La región de cabeza y cuello incluye las localizaciones más frecuentes (entre el 30 y el 50 % de todos los tumores de este tipo, hasta los del sistema nervioso central).

Objetivo: presentar un caso de tumor de células granulares intratiroideo.

Caso clínico: se presenta el caso de una paciente femenina de 37 años de edad con enfermedad nodular de la glándula tiroides de crecimiento lento con escasa sintomatología, con confirmación histológica tumor de células de la granulosa. Al examen físico se identificó aumento de volumen en la región anterolateral del cuello, en relación con el lóbulo derecho de la glándula tiroidea, que correspondía con lesión tumoral de 3 cm, mal delimitada, adherida a planos profundos, no dolorosa a la palpación. En la ecografía se observó: lóbulo derecho del tiroides de 4,3 cm x 1,2 cm x 1,4 cm, no homogéneo con lesión nodular de 2,8 x 1,4 cm mal delimitada, de bordes irregulares. Se realizó biopsia transoperatoria que se reportó como positiva de células neoplásicas malignas, sin embargo, el estudio histológico extemporáneo reveló un tumor benigno de células granulares intratiroideo. El tratamiento quirúrgico es curativo en este caso.

Conclusiones: el diagnóstico de tumor de células granulares intratiroideo benigno, se presenta con las características de una lesión tumoral maligna, debe tenerse en cuenta en el diagnóstico diferencial de los tumores de la glándula tiroides.

DeCS: TUMOR DE CÉLULAS GRANULARES/diagnóstico; TUMOR DE CÉLULAS GRANULARES/cirugía; NEOPLASIAS DE LA TIROIDES/cirugía; NEOPLASIAS DE CABEZA Y CUELLO/diagnóstico; INFORMES DE CASOS.

ABSTRACT

Background: the granular cells tumors are uncommon benign lesions of slow growth that can appear in any place of the organism. The head and neck region includes the most frequent localizations (between the 30 and 50% of all the tumors of this type, including those of the central nervous system).

Objetive: to present a case of intra-thyroid granular cell tumor.

Clinical case: a case of a 37 year-old female patient with nodular illness of the thyroid of slow growth with scarce symptoms, with histologic confirmation of granular cells tumor is presented. To the physical exam, an increase of volume was identified in the anterolateral region of the neck, in connection with the right lobe of the thyroid gland that corresponded with a tumoral lesion of 3cm approximately, not well defined, stuck to deep planes, not painful to the palpation. In the echography, it was observed: right lobe of the thyroid of 4.3 cm x 1.2cm x 1.4 cm, not homogeneous with a nodular lesion of 2.8 x 1.4 cm not well defined, of irregular borders. During the surgery, a frozen section was examined and reported as positive of malignancy, however, the untimely histologic study revealed a benign intra-thyroid granular cell tumor. The surgical treatment is healing in this case.

Conclusions: the diagnosis of intra-thyroid benign granular cell tumor is presented with the characteristics of a malign tumor, it should be kept in mind in the differential diagnosis of the tumors of the thyroid.

DeCS: GRANULAR CELL TUMOR/diagnosis; GRANULAR CELL TUMOR/surgery; THYROID NEOPLASMS/surgery; HEAD AND NECK NEOPLASMS/diagnosis; CASE REPORTS.

INTRODUCCIÓN

El tumor de células granulares (TCG), tumor de Abrikossoff, mioblastoma de células granulosas (MCG) o schwannoma de células granulares, es una neoplasia benigna, formada por células de aspecto granular. Citado por García-Roco Pérez O,¹ Eguía A et al.² y Andrés Figueroa et al.³ fue descrito por primera vez en 1926 por Abrikossoff, quien atribuyó su origen a un proceso degenerativo del músculo estriado.^{4,5}

El TCG atrae gran interés debido a que no existe una contrapartida de célula normal conocida

y su naturaleza neoplásica ha sido puesta en duda. El origen muscular, un concepto temprano propuesto por Abrikossoff (originado de mioblastos en respuesta a trauma o inflamación) le dio su primer nombre como mioblastoma de células granulares.

Otras teorías que estudian su histogénesis incluyen la teoría de la célula de almacenamiento (histiocitos que almacenan metabolitos, según Azzopardi JG,⁶ la teoría fibroblástica de Pearse AG,⁷ que explica el origen a partir de fibroblas-

tos perineurales, y la teoría neurogénica de Bangle R; ⁸ esta mantiene que la célula de origen es la célula de Schwann ²⁻⁴ y es muy aceptada hoy en día; sin embargo, otros investigadores postulan que un solo tipo celular no es el responsable de la lesión y que tal vez varias células con potencial tipo histiocítico sean las células de origen. ³ En vista de la polémica la Organización Mundial de la Salud ⁹⁻¹² ha propuesto el nombre de tumor de células granulares.

En la actualidad la hipótesis más aceptada es que el TCG deriva de células de Schwann, se basa en la positividad, entre otros, para S-100, enolasa neuroespecífica (ENE), vimentina, glicoproteína, *cluster of differentiation 57* (CD57) y en las observaciones con microscopía electrónica que demuestran una capa basal continua alrededor de las células tumorales que recuerda al perineuro y la presencia de estructuras compatibles con mielina dentro de lisosomas. ²

Se trata de un tumor raro, ^{3,13} que puede localizarse en cualquier parte del cuerpo humano, ^{2,5,14,15} aunque en más de la mitad de los casos se presenta en la región de cabeza y cuello, dentro del territorio orofacial su localización más habitual, la lengua. ^{11,13,15,16}

Puede haber localización esofágica, pulmonar, intratorácica, aunque la traqueobronquial es la más frecuente de ellas. ¹¹ Paproski SM et al. ¹⁵ y Hen-Hong D et al. ¹⁷ presentan casos de la misma localización que el que se reportó.

El MCG es un tumor poco común o mejor, una rara entidad pobremente comprendida que ha fascinado a Especialistas en Cirugía General y Anatomía Patológica. No ha podido relacionarse con hábitos de ningún tipo. ¹¹

El TCG es una neoplasia benigna, se comunica la malignización del tumor en 1 a 3 % de los casos. ^{2,13,14,16} Suele presentarse por lo general como un nódulo solitario, de crecimiento lento, consistencia firme al tacto, de 0,5 a 4 cm de diámetro. Entre el 10 y 25 % de los pacientes las lesiones pueden ser múltiples. ^{4,13,16}

Los rasgos histopatológicos son definidos: es una lesión carente de cápsula, compuesta por grandes células acidófilas y poliédricas con citoplasma abundante que contiene numerosos gránulos. Los núcleos son redondos, vesiculares y picnóticos. Las mitosis en estas células son raras. ^{5,8,10,13}

La localización en la glándula tiroides este tipo de tumor ha sido de las menos reportadas, ¹³ lo que hace que caso sea interesante y recuerda la importancia de tener en cuenta esta lesión en el diagnóstico diferencial de los tumores de la glándula tiroides.

CASO CLÍNICO

Paciente femenina de 37 años de edad con antecedentes de hipertensión arterial crónica sin tratamiento y cefalea migrañosa con tratamiento sólo en las crisis, que acudió a los servicios médicos, refirió aumento de volumen en la región anterior del cuello, hacia el lado derecho alrededor de siete años de evolución, con crecimiento lento que le producía dolor y dificultad para tragar. Refería además decaimiento, pérdida de peso, palpitations y agravamiento de las crisis de migrañas en los últimos dos meses.

Al examen físico de la región anterior del cuello se encontró glándula tiroides aumentado de volumen, a expensas del lóbulo derecho en

relación con lesión tumoral mal delimitada, de consistencia firme, con un tamaño de 3x2 cm, adherida a planos profundos, no dolorosa a la palpación.

Los resultados obtenidos en los estudios analíticos mostraron resultados normales, al igual que la determinación de hormonas tiroideas: tirotrópina (hormona estimulante de la tiroides): 3,74 (0,27–3,75) $\mu\text{mol/L}$, triyodotironina: 1,7 (1,4–3,27) nmol/L , tiroxina: 89,7 (55–170) nmol/L .

El ecosonograma de la glándula tiroides se informó de la siguiente manera: glándula tiroides con lóbulo derecho que mide 5,5 cm x 2,6 cm x 1,9 cm con ecotextura irregular e imagen hipoecogénica, mal definida, sin halo de seguridad que mide 4x3 cm con flujo doppler central y elastografía dura clasificado como categoría cinco según el *thyroid imaging reporting and data system* (TIRADS).

Durante el acto quirúrgico se observó lesión tumoral, irregular, mal delimitada del lóbulo derecho de la glándula tiroides, infiltrando la tráquea, pero que se separó de esta sin acci-

dente quirúrgico y sin que quedara evidencia de lesión residual.

Desde el punto de vista macroscópico se recibió lóbulo tiroideo de 5 cm x 3 cm x 2 cm con lesión tumoral de 3 cm x 2 cm x 2 cm de color blanquecino, consistencia firme, contornos irregulares, mal delimitada, no encapsulada (figura 1).

Se realizó biopsia transoperatoria, se utilizó biopsia por congelación que fue interpretada como positiva de células neoplásicas malignas. En la biopsia extemporánea (por parafina), coloreada con hematoxilina y eosina se observó: lesión tumoral no encapsulada constituida por células grandes con núcleo central pequeño y redondo rodeado por un citoplasma eosinófilo granular abundante (figuras 2 y 3).

Los gránulos del citoplasma fueron positivos para ácido periódico de Schiff. El diagnóstico anatomopatológico definitivo fue: tumor de células granulares benigno intratiroideo. La resección quirúrgica fue el tratamiento utilizado y un año después no se ha producido recidiva.

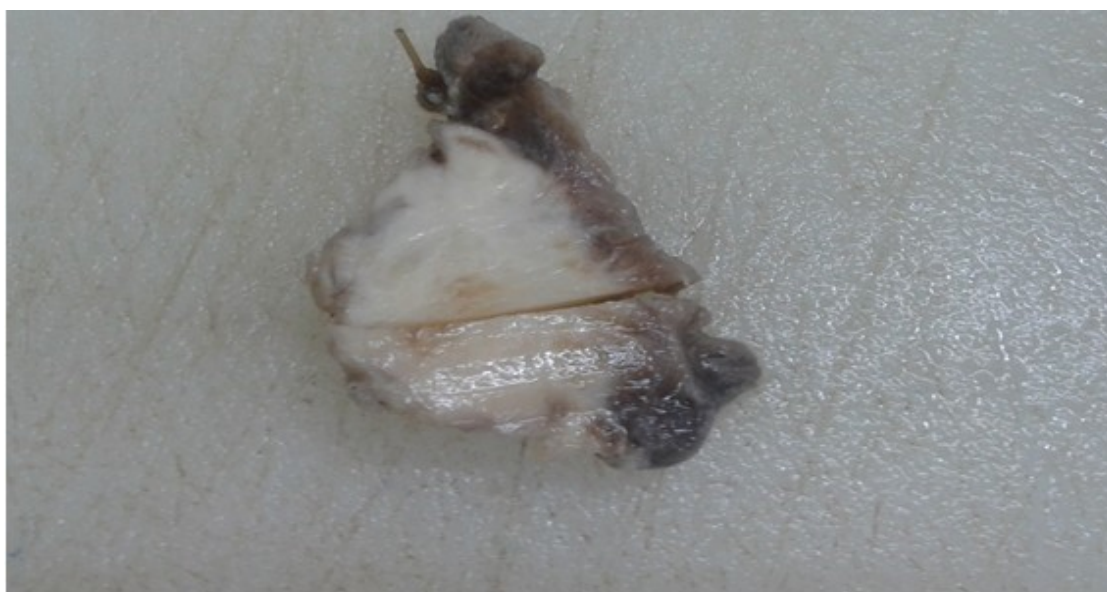

Figura 1. Imagen macroscópica de la lesión luego de corte transversal, donde se observa lesión tumoral de 3cm x 2cm x 2cm, de color blanquecino, no encapsulada, de contornos irregulares, mal delimitada del tejido tiroideo.

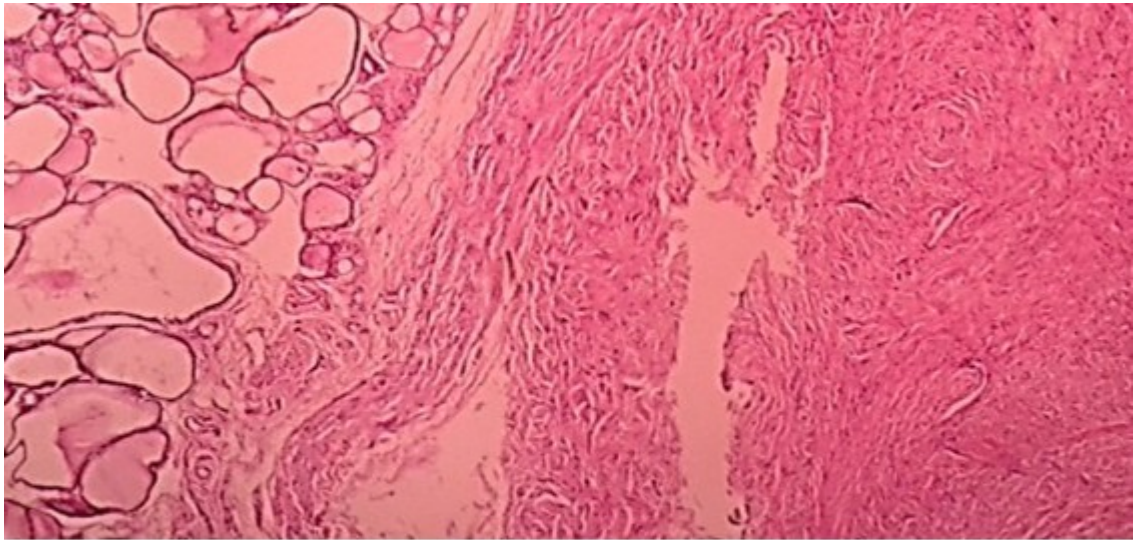


Figura 2. Fotografía microscópica. Corte histológico, coloreado con hematoxilina y eosina. Vista panorámica, donde se observa lesión tumoral no encapsulada (a la derecha) adyacente al tejido tiroideo (a la izquierda).

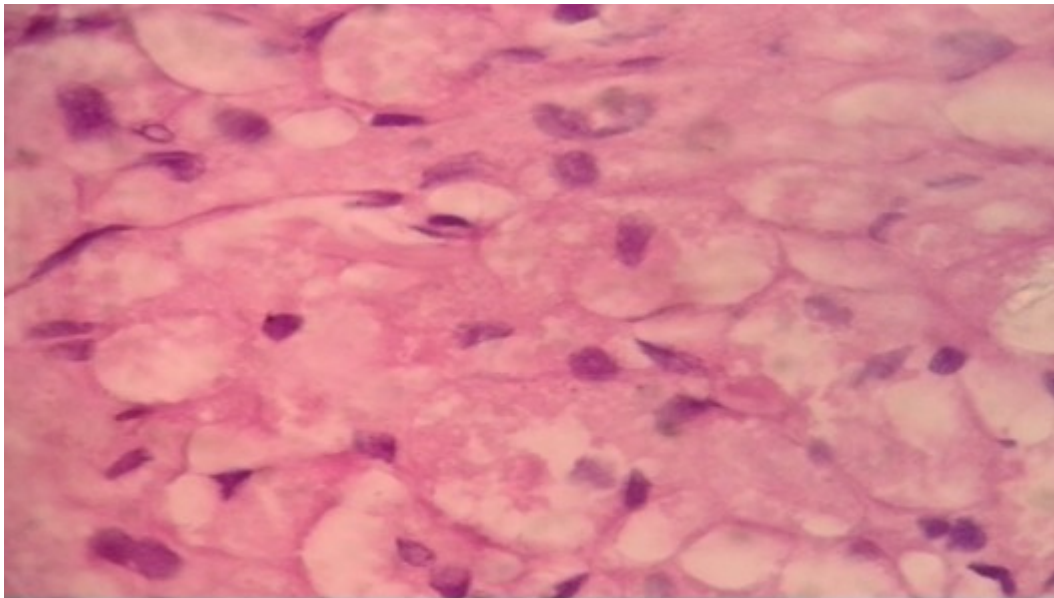


Figura 3. Fotografía microscópica donde se observan células con citoplasma eosinófilo, granular amplio con núcleos pequeños.
Coloración Hematoxilina y eosina.

DISCUSIÓN

El TCG rara vez es diagnosticado antes del examen microscópico de la muestra escindida y en muchos casos es un hallazgo incidental durante un examen físico rutinario por alguna otra causa. Puede aparecer en cualquier parte del organismo.^{4, 17,18} En el caso que presentó se encontró glándula tiroides, la cual aparece

en la literatura revisada como localización rara. En la literatura se reportan dos casos de TCG tiroideo en pacientes de 14 años. En ambos trabajos los autores refieren que previo, solo se han publicado 11 casos de TCG tiroideos en la literatura inglesa.^{17,18}

El tumor de células granulares se ve con mayor

frecuencia en mujeres, lo que coincidió con la paciente estudiada.^{4,19} Aunque este tumor puede aparecer a cualquier edad, algunos autores lo reportan como más común entre los 40 y 50 años de edad,^{2,4,14} o entre la 4^{ta} y 6^{ta} década de la vida.^{16,20,21} La paciente del caso está incluida en cualquiera de estos grupos.

En el caso que se reportó la paciente acude por aumento de volumen de la glándula tiroidea que se atribuyó a una neoplasia epitelial de este órgano. Al igual que en la mayoría de los pacientes con este diagnóstico se trataba de un nódulo único, sin embargo, en cuanto al tamaño sobrepasaba los 3 cm, lo cual es inusual.^{14,16,21}

Desde el punto de vista macroscópico hay criterios bien definidos para malignidad. Tamaños tumorales mayores de 5 cm, invasión vascular y rápido crecimiento son indicadores importantes de comportamiento maligno.^{5,13,22} Por estudio histológico el tumor de células granulares presenta criterios de malignidad, ellos son: celularidad aumentada, necrosis, actividad mitótica mayor de cinco por campos de gran aumento (cga), la presencia de atipia celular, con núcleo vesiculoso, grande, con nucléolo prominente, un pleomorfismo más marcado y la tendencia a las formas fusiformes.²⁰⁻²⁴

El tumor del caso que se presentó no tenía ninguna característica que apuntara hacia la malignidad de la lesión. Los criterios clínicos considerados indicativos de agresividad, tampoco estuvieron presentes, estos son: capacidad de infiltración de estructuras vecinas, localizadas en planos profundos, velocidad de crecimiento elevada y una rápida recurrencia. De cualquier forma, el diagnóstico de malignidad en los pacientes con tumores de células

granulares se establece cuando se confirma enfermedad metastásica, con características histológicas iguales a la lesión primaria.^{13,21}

Las características morfológicas macro y microscópicas (coloración de hematoxilina y eosina y ácido periódico de Schiff), que distinguen este tumor, hicieron posible el diagnóstico anatomopatológico, que fue planteado sin el uso de técnicas de inmunohistoquímica, que sí se utilizan en otras instituciones.

En la literatura se reporta que los estudios inmunohistoquímicos han dado resultados conflictivos. El tumor de células granulares muestra positividad difusa para la proteína S100, enolase neurón específica y vimentina, los cuales son expresión de su naturaleza neuroectodérmica,^{2,4,13,17} así como positividad para marcador histiocitario (KP1) y phosphoglucomutase-1 (PG-M1) expresión de su actividad fagocítica.¹³

El tumor de células granulares es negativo para la mioglobina y para la proteína ácida fibrilar glial. Algunos reportes han sugerido la presencia de antígeno carcinoembrionario pero parece ser un falso positivo, debido a la presencia de antígenos relacionados en las células tumorales. Las células son también esterasa y fosfatasa ácida positivas.⁴

El diagnóstico diferencial del tumor de células granulares benigno, puede ser complejo en cualquier localización. En las localizaciones de la región orofacial y otras zonas con tejidos blandos debe realizarse con otros tumores mesenquimales benignos como fibromas, lipomas, schwannomas, neurofibromas o neuromas, con sus variantes malignas e incluso con el carcinoma oral de células escamosas.²⁵⁻²⁸

En lo específico en la glándula tiroidea su mor-

fología macroscópica dada por la no encapsulación de la lesión, contornos irregulares y coloración distinta al tejido tiroideo normal puede llevar al examinador a interpretar que se trata de una lesión tumoral maligna, al sospechar en primer lugar las de origen epitelial, como sucedió en el caso que se estudió. Además las características de las células de citoplasma eosinófilo amplio, con contornos variables, con discreto grado de anisocitosis, observadas en la biopsia transoperatoria conllevaron a la clasificación de biopsia positiva de malignidad para caracterizar la histogénesis luego de cortes histológicos por parafina. En el caso presentado se realizó un diagnóstico positivo de células neoplásicas malignas al emplear la citología por aspiración con aguja fina como método diagnóstico.

El primer caso informado de tumor de células granulares de la glándula tiroides fue diferenciado de una neoplasia de células de Hürthle. Se halló en una muchacha de once años de edad que recibió altas dosis de estrógeno para tratar la estatura alta familiar desde que ella tenía nueve años. Desarrolló un nódulo firme en el medio del lóbulo tiroideo derecho el cual fue observado por ultrasonografía como una masa hipoeoica.

La tiroidectomía total reveló un nódulo de 1,5 x 1,2 cm que ocupaba la mitad del lóbulo. La histología demostraba fuerte evidencia de un tumor de células granulares, pero se tuvo en cuenta la neoplasia de células de Hürthle, debido a la apariencia epitelioide de sus células y el citoplasma eosinófilo granular prominente.

Las células neoplásicas fueron positivas para S-100 y negativas para tiroglobulina lo que apoyó el diagnóstico de tumor de células granulares.¹⁵ Kintanar EB et al.¹³ reportan un caso

<http://revistaamc.sld.cu/>

de tumor de células granulares de la tráquea, interpretado como neoplasia de células de Hürthle de la glándula tiroides en el estudio citológico.

Otro caso similar fue reportado por Soo Park WC et al.²⁹ con localización en la glándula tiroides. El caso que se presentó pudo ser diagnosticado con coloración de hematoxilina eosina y con ácido periódico de Shiff.

En la actualidad, el tratamiento de elección es la extirpación local, es curativa en la mayoría de los casos.^{14,18,23,26} Después de un año de evolución, la paciente no ha presentado recidiva.

CONCLUSIONES

El tumor de células granulares puede aparecer en la glándula tiroides y debe ser incluido en el diagnóstico diferencial de las neoplasias de este órgano. Su diagnóstico constituye un reto tanto para el especialista en Anatomía Patológica como para el cirujano. La escisión quirúrgica completa suele ser curativa.

REFERENCIAS BIBLIOGRÁFICAS

1. García-Roco Pérez O. Tumor de Abrikosoff gingival: Reporte de un caso. Rev Cubana Estomatol [Internet]. 2003 Dic [citado 14 Dic 2018];40(3):[aprox. 2 p.]. Disponible en: http://scielo.sld.cu/scielo.php?script=sci_arttext&pid=S0034-75072003000300009&lng=es
2. Eguia Del Valle A, Gay Escoda C, Crovetto de la Torre M, Martínez-Conde Llamosas R, Aguirre Urizar JM. Tumor de células granulares: Presentación de 8 casos con localización intraoral. Med oral patol oral cir bucal

[Internet]. 2006 Sep [citado 14 Dic 2018];11 (5):[aprox. 4 p.]. Disponible en: http://scielo.isciii.es/scielo.php?script=sci_arttext&pid=S1698-69462006000500009

3. Figueroa Burdiles A, Barassi Infante C, Loreto Tapia M. Tumor de células granulares. Rev Chilena Dermatol [Internet]. 2010 [citado 13 Dic 2018];26(3): [aprox. 3 p.]. Disponible en: https://www.sochiderm.org/web/revista/26_3/20.pdf

4. Wang Beverly Y, Zagzag D, Nonaka D. Tumors of the Nervous System. En: Barnes L, editor. Surgical Pathology of the Head and Neck. Vol.1. 3rd ed. New York:Healthcare;2009. p. 669-671.

5. Santana Garay HC. Atlas de patología del complejo bucal. La Habana: Científico-Técnica; 1981.

6. Azzopardi JG. Histogenesis of the granular-cell "myoblastoma". J Pathol Bacteriol [Internet]. 2005 Ago [citado 14 Dic 2018];71 (1):[aprox. 10 p.]. Disponible en: <https://www.sciencedirect.com/sdfe/pdf/download/eid/1-s2.0-0030422067900783/first-page-pdf>

7. Everson Pearse AG. The histogenesis of granular-cell myoblastoma (¿Granular-cell perineuralfibroblastoma). J Pathol [Internet]. 2005 Jun [citado 14 Dic 2018];62(3):[aprox. 12 p.]. Disponible en: <http://onlinelibrary.wiley.com/doi/10.1002/path.1700620306/abstract>

8. Bangle R. A morphological and histochemical study of the granular-cell myoblastoma. Cancer [Internet]. 2005 Jun [citado 14 Dic 2018];5:[aprox. 15 p.]. Disponible en: [http://onlinelibrary.wiley.com/doi/10.1002/1097-0142\(195209\)5:5%3C950::AID-CNCR2820050511%3E3.0.CO;2-K/epdf](http://onlinelibrary.wiley.com/doi/10.1002/1097-0142(195209)5:5%3C950::AID-CNCR2820050511%3E3.0.CO;2-K/epdf)

9. Speight P. Granular cell tumor. En: Barnes L, Eveson JW, Reichart P, Sidransky D, editors. World Health Organization classification of Tumours. Pathology and genetics. Head and neck tumours. Lyon: IARC Press; 2005. p. 185-6.

10. Fernández Acosta N, Miranda Tarragó J. Mioblastoma de células granuladas. Presentación de un caso clínico. Rev Cubana Estomatol [Internet]. 2002 Mar [citado 13 Dic 2018];40(1):[aprox. 4 p.]. Disponible en: http://bvs.sld.cu/revistas/est/vol39_1_02/est06102.htm

11. Estrada Sarmiento M, Acosta García J, Pizarro Ojea J, Virelles Espinosa I, Acosta Pantoja A, Ferrándiz Guerra S. Mioblastoma de células granuladas de la base de la lengua en el recién nacido. Rev Cubana Pediatr [Internet]. 2002 Sep [citado 13 Dic 2018];74 (3):[aprox. 5 p.]. Disponible en: http://scielo.sld.cu/scielo.php?script=sci_arttext&pid=S0034-75312002000300011&lng=es

12. Estrella V, Ortega V, Cabrini JM, Bergero A, Sarancone S, Fernández Bussy R. Tumor de células granulares: Reporte de un caso. Rev Argent Dermatol [Internet]. 2009 Jun [citado 13 Dic 2018];90(2):[aprox. 3 p.]. Disponible en: http://www.scielo.org.ar/scielo.php?script=sci_arttext&pid=S1851-300X2009000200002&lng=es

13. Kintanar EB, Giordano TJ, Thompson NW, Michael CW. Granular-Cell Tumor of Trachea Masquerading as Hurthle-Cell. Neoplasm on Fine-Needle Aspirate: A Case Report. Diagn Cytopathol [Internet]. 2000 Jun [citado

14 Dic 2018];22(6):[aprox. 4 p.]. Disponible en: <https://deepblue.lib.umich.edu/bitstream/handle/2027.42/35305/10ftp.pdf?sequence=1&isAllowed=y>

14. Lassaletta L, Alonso S, Granell J, Ballestín C, Serrano A, Álvarez-Vicent JJ. Synchronous Glottic Granular Cell Tumor and Subglottic Spindle Cell Carcinoma. Arch Otolaryngol Head Neck Surg [Internet]. 1998 Sep [citado 14 Dic 2018];124(9):[aprox. 4 p.]. Disponible en: <https://www.ncbi.nlm.nih.gov/pubmed/9738817>

15. Paproski SM, Owen DA. Granular Cell Tumor of the Thyroid. Arch Pathol Lab Med [Internet]. 2001 Abr [citado 14 Dic 2018];125(4):[aprox. p.]. Disponible en: <http://www.archivesofpathology.org/doi/full/10.1043/0003-9985%282001%29125%3C0544%3AGCTOTT%3E2.0.CO%3B2?code=coap-site>

16. Peña González E, León Atance P, Peligro Gómez I, Moreno Mata N, González Aragoneses F, Polqué Gómez E. Mioblastoma de células granulosas localizado en la pared torácica. Arch Bronconeumol [Internet]. 1998 [citado 13 Dic 2018];34(4):[aprox. 3 p.]. Disponible en: [http://www.archbronconeumol.org/es/mioblastoma-celulas-granulosas-localizado-pared/articulo-resumen/S0300289615304567/.](http://www.archbronconeumol.org/es/mioblastoma-celulas-granulosas-localizado-pared/articulo-resumen/S0300289615304567/)

17. Du ZH, Qiu HY, Wei T, Zhu JQ. Granular cell tumor of the thyroid: Clinical and pathological characteristics of a rare case in a 14-year-old girl. Oncol Lett [Internet]. 2015 Feb [citado 13 Dic 2018];9(2):[aprox. 3 p.]. Disponible en: [https://www.ncbi.nlm.nih.gov/pmc/articles/PMC4301563/.](https://www.ncbi.nlm.nih.gov/pmc/articles/PMC4301563/)

18. Chen Q, Li Q, Guo L, Li S, Jiang Y. Fine

needle aspiration cytology of a granular cell tumor arising in the thyroid gland: a case report and review of literature. Int J Clin Exp Pathol [Internet]. 2014 [citado 14 Dic 2018];7(8):[aprox. 6 p.]. Disponible en: [https://www.ncbi.nlm.nih.gov/pmc/articles/PMC4152085/.](https://www.ncbi.nlm.nih.gov/pmc/articles/PMC4152085/)

19. Innocenti Castro FA, Klaassen Pinto R, Bravo Crisostomo F, Hinrichs Oyarce E, Ernesto Hinrichs O, Martín Quijada FA, et al. Ictericia obstructiva secundaria a tumor de células granulares de la vía biliar extrahepática. Rev Chil Cir [Internet]. 2011 Oct [citado 14 Dic 2018];63(6):[aprox. 4 p.]. Disponible en: https://scielo.conicyt.cl/scielo.php?script=sci_arttext&pid=S0718-40262011000600014&lng=es

20. Sravanthi N, Amish S, Birendra S. Granular Cell Tumor. J Tumor Med Prev [Internet]. 2017 [citado 13 Dic 2018];1(1):[aprox. 3 p.]. Disponible en: <https://pdfs.semanticscholar.org/0e9b/cbe2937b91eed2a2d3a1ec923e2396118600.pdf>

21. Porta N, Mazzitelli R, Cacciotti J, Cirenza M, Labate A, Lo Schiavo MG, et al. A case report of a rare intramuscular granular cell tumor. Diagn Pathol [Internet]. 2015 [citado 13 Dic 2018];10:[aprox. 1 p.]. Disponible en: [https://www.ncbi.nlm.nih.gov/pmc/articles/PMC4573292/.](https://www.ncbi.nlm.nih.gov/pmc/articles/PMC4573292/)

22. Wang L, Zhu F, Shi H, Shanxian L, Shen W. Diagnosis of a granular cell tumour at the abdominal wall using fine needle aspiration cytology and histology: Case report. J Intern Med Res [Internet] 2015 May [citado 13 Dic 2018];43(4):[aprox. 5 p.]. Disponible en: <https://doi.org/10.1177/0300060515583079>

23. Ofori E, Ramai D, Lui Ying X, Reddy M.

Esophageal Granular Cell Tumor: A Case and Review of the Literature. Gastroenterology Res [Internet] 2017 Dec [citado 14 Dic 2018];10(6):[aprox. 4 p.]. Disponible en: <https://www.ncbi.nlm.nih.gov/pmc/articles/PMC5755641/>.

24. Deguchi Y, Iwahashi N, Horiuchi Y, Ikejima M, Tanaka T, Ino K, et al. Non-neural granular cell tumor of the uterine corpus mimicking uterine leiomyoma: A case report. Mol Clin Oncol [Internet] 2017 Sep [citado 14 Dic 2018];7(3):[aprox. 4 p.]. Disponible en: <https://www.ncbi.nlm.nih.gov/pmc/articles/PMC5530305/>.

25. Goel S, Goel M. Granular Cell Tumour of the Tongue: Report of a Case. J Clin Diagn Res [Internet]. 2017 Jun [citado 14 Dic 2018];11(6):[aprox. 2 p.]. Disponible en: <https://www.ncbi.nlm.nih.gov/pmc/articles/PMC5535500/>.

26. Choudhary Z, Gupta P, Malhotra P, Bhardwaj M, Sharma PK. Granular Cell Tumour of the Chest Wall: FNA Diagnosis with a Review of Literature and Elaboration of Cytological Mimickers. J Clin Diagn Res [Internet]. 2017 Aug [citado 14 Dic 2018];11(8):[aprox. 3 p.]. Disponible en: <https://www.ncbi.nlm.nih.gov/pmc/articles/PMC5620781/>.

27. Singh M, Singh AK, Shubham S, Maan P, Chauhan U. Malignant Granular Cell Tumour Presenting as a Paravertebral Mass in an Adolescent Male-A Rare Presentation of an Uncommon Tumour. J Clin Diagn Res [Internet] 2017 Feb [citado 14 Dic 2018];11(2):[aprox.

2 p.]. Disponible en: <https://www.ncbi.nlm.nih.gov/pmc/articles/PMC5376884/>.

28. Gündüz Ö, Erkin G, Bilezikçi B, Adanalı G. Slowly Growing Nodule on the Trunk: Cutaneous Granular Cell Tumor. Dermatopathology [Internet] 2016 Apr-Jun [citado 14 Dic 2018];3(2):[aprox. 5 p.]. Disponible en: <https://www.ncbi.nlm.nih.gov/pmc/articles/PMC4965530/>.

29. Chan Park W, Hye Choi S, Soo Lee Y. Granular Cell Tumor of the Thyroid Gland: A Case Report and Review of the Literature. Korean J Endocr Surg [Internet]. 2015 Mar [citado 14 Dic 2018];15(1):[aprox. 5 p.]. Disponible en: <https://synapse.koreamed.org/search.php?where=aview&id=10.16956/kjes.2015.15.1.20&code=0219KJES&vmode=PUBREADER>

Recibido: 12 de junio de 2018

Aprobado: 20 de septiembre de 2018

Ronda: 1

Dra. Naidy Rojo-Quintero. Especialista de Primer Grado en Anatomía Patológica. Profesor Instructor. Hospital Universitario Manuel Asuncion Domenech. Universidad de Ciencias Médicas de Camagüey. Camagüey, Cuba. Email: naidy.cmw@infomed.sld.cu

