

---

## Quiste de Baker

### *Baker's cyst*

**Dr.C. Alejandro Álvarez López; <sup>I</sup>Dr. Sergio Ricardo Soto Carrasco; <sup>II</sup>Dra. Yenima de la Caridad García Lorenzo. <sup>III</sup>**

I. Hospital Universitario Manuel Ascunce Domenech. Universidad de Ciencias Médicas de Camagüey. Camagüey, Cuba.

II. Facultad de Medicina. Universidad Católica de la Santísima Concepción. Concepción, Chile.

III. Policlínico Universitario Tula Aguilera. Universidad de Ciencias Médicas de Camagüey. Camagüey, Cuba.

---

### RESUMEN

**Fundamento:** el quiste de Baker es el tumor de partes blandas más frecuente de la fosa poplítea, su tratamiento puede ser conservador o quirúrgico, este último tanto por vía artroscópica o abierta.

**Objetivo:** profundizar los conocimientos en relación al quiste de Baker en la articulación de la rodilla.

**Métodos:** la búsqueda de la información se realizó en un periodo de tres meses (primero de octubre de 2017 al 31 de diciembre de 2017) y se emplearon las siguientes palabras: *popliteal cyst* y *Baker's cyst*, a partir de la información obtenida se realizó una revisión bibliográfica de un total de 316 artículos publicados en las bases de datos PubMed, Hinari, SciELO y Medline mediante el gestor de búsqueda y administrador de referencias EndNote, de ellos se utilizaron 50 citas seleccionadas para realizar la revisión, 45 de ellas de los últimos cinco años, donde se incluyeron cuatro libros.

**Resultados:** se abordan la forma de presentación clínica de esta enfermedad y los estudios de tipo imaginológicos. Se hace referencia al diagnóstico diferencial entre el niño y el adulto; y entre el quiste de Baker y aneurisma de la arteria poplítea. Se describen las modalidades de tratamiento tanto conservador como quirúrgico, en relación a este último se plasman las indicaciones y variedades.

**Conclusiones:** el quiste de Baker es el tumor de partes blandas más frecuente en la fosa poplítea, su presencia ocurre tanto en niños como en adultos y existen diferencias entre estos grupos. En el adulto se debe prestar especial interés con respecto al diagnóstico diferencial con el

aneurisma de la arteria poplítea. El tratamiento en el paciente adulto por lo general es quirúrgico, tanto por vía abierta o artroscópica con muy buenos resultados.

**DeCS:** QUISTE POPLÍTEO/cirugía; ARTROSCOPIA/utilización; NEOPLASIAS DE LOS TEJIDOS BLANDOS/patología; IMAGEN POR RESONANCIA MAGNÉTICA; ARTICULACIÓN DE LA RODILLA/patología.

---

## ABSTRACT

**Background:** Baker's cyst is the most common soft tissue popliteal tumor; treatment may be conservative or surgical by arthroscopy or open ways.

**Objective:** to deep the knowledge about Baker's cyst in the knee joint.

**Methods:** the search of the information was carried out in a period of three months (from October 1st, 2017 to December 31, 2017) and the following words were used: *popliteal cyst* and *Baker's cyst*, from the obtained information it was carried out a bibliographical review of a whole of 316 articles published in the databases PubMed, Hinari, SciELO and Medline by means of the information locator EndNote, of them 50 citations were selected to do the review, 45 of them of last five years, where four books were included.

**Development:** important aspects related to clinical picture and imaging investigations were pointed out. Differential diagnosis between Baker's cyst in children and adults, and Baker's cyst and popliteal aneurysm were described. Treatment modalities were stated as well as surgical indications.

**Conclusions:** Baker's cyst is the most common soft tissue popliteal tumor affecting children and adults with cardinal differences. Popliteal aneurysm should be always ruled out. Surgical treatment is usually needed in adults by open procedures or arthroscopy, both methods have good results.

**DeCS:** POPLITEAL CYST/surgery; ARTHROSCOPY/utilization; SOFT TISSUE NEOPLASMS/pathology; MAGNETIC RESONANCE IMAGING; KNEE JOINT/pathology.

---

## INTRODUCCIÓN

Los tumores localizados en la fosa poplítea responden a enfermedades óseas y de partes blandas, dentro de esta última modalidad el quiste de Baker (QB) ocupa un lugar importante por su frecuencia.<sup>1-3</sup>

La primera descripción sobre el QB fue realizada por Adams R en el año 1840 citado por Dodds JA,<sup>4</sup> sin embargo el que popularizó esta enfermedad fue Baker WN, citado por el

mismo autor<sup>4</sup> en el año 1897, de allí que aún en la actualidad lleva su nombre. Ambos autores realizaron la descripción de esta afección en pacientes que presentaban inflamación articular debido a la tuberculosis.<sup>5</sup>

El QB se puede presentar a cualquier edad, aunque es más frecuente en adultos. Los síntomas y signos más significativos son el dolor y el aumento de volumen de la fosa po-

plítea, que en ocasiones puede provocar compresión de estructuras neurovasculares.<sup>6-8</sup>

Los estudios de tipo imaginológicos son importantes para el diagnóstico positivo y diferencial del QB, entre estos exámenes se encuentran el ultrasonido y la imagen de resonancia magnética (IRM).<sup>9-11</sup>

En relación al tratamiento este puede ser conservador o quirúrgico, este último tanto por la vía abierta, como la artroscópica. La artroscopía es un método efectivo con bajo índice de complicaciones para el enfermo y permite el tratamiento definitivo del QB y el de las enfermedades intrarticulares asociadas en caso de estar presentes.<sup>12-14</sup>

Debido a la importancia de este tema en la articulación de la rodilla, los autores se propusieron realizar esta revisión, con el objetivo de profundizar en los conocimientos más esenciales del QB.

## MÉTODOS

La búsqueda de la información se realizó en un periodo de tres meses (1 de octubre de 2017 al 31 de diciembre de 2017) y se emplearon las siguientes palabras: *popliteal cyst* y *Baker's cyst*, a partir de la información obtenida se realizó una revisión bibliográfica de un total de 316 artículos publicados en las bases de datos PubMed, Hinari, SciELO y Medline mediante el gestor de búsqueda y administrador de referencias EndNote, de ellos se utilizaron 50 citas seleccionadas para realizar la revisión, 45 de ellas de los últimos cinco años, donde se incluyeron cuatro libros.

Se consideraron estudios de pacientes con QB tanto en niños como en adultos y otras lesiones

asociadas de la rodilla. Se excluyeron las investigaciones de pacientes con QB asociadas a enfermedades reumáticas, hiperuricemia y condrocalcinosis, además de los relacionados con la artroplastia total de rodilla.

## DESARROLLO

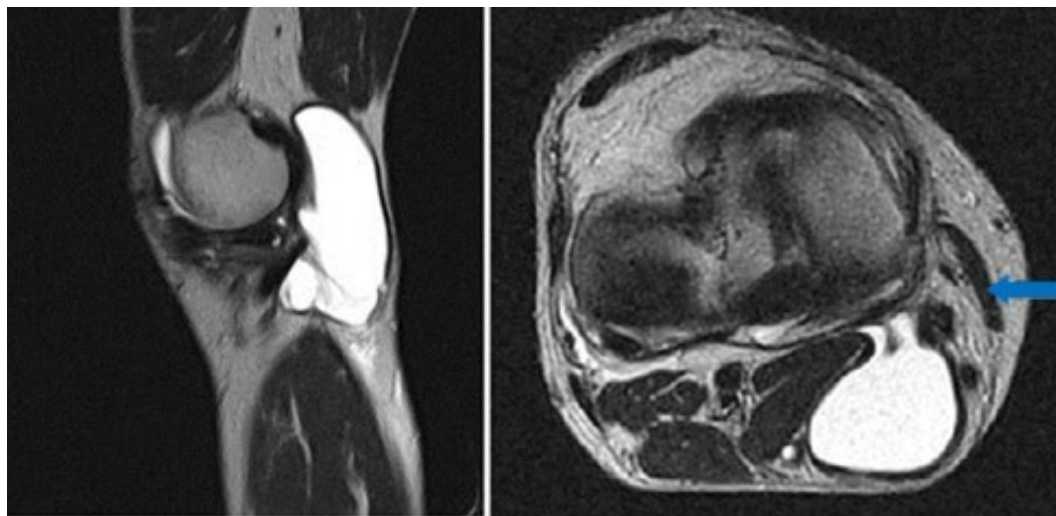
La presentación clínica típica de un paciente con QB es la de una masa en la región postero-medial de la rodilla acompañada o no de dolor, este síntoma puede ser provocado por compresión de las estructuras nerviosas o la afección del menisco en especial el cuerno posterior.<sup>15-17</sup> Debido a su localización medial se puede observar afección del nervio tibial, el que provoca debilidad de los músculos gastrocnemios, atrofia muscular, sensación quemante y parestesia. A la exploración física de la articulación se detecta la masa tumoral medial a la línea central de la fosa poplítea, de bordes redondeados y ligeramente firme a los planos musculares.<sup>18, 19</sup>

De los estudios imaginológicos la IRM ofrece los mejores resultados, permite detectar la válvula entre el QB y la articulación, por lo general entre la cabeza medial del gastrocnemio y el tendón del semimembranoso, esta estructura es observada con mayor claridad en la vista axial (figura 1).<sup>20-22</sup>

La acumulación de líquido del QB es debido a dos factores. El primero es provocado por la sobreproducción de líquido sinovial causado por enfermedades intrarticulares como: lesión de menisco, cartílago y sinovitis. En segundo lugar, la sobreproducción de líquido sinovial escapa a través de la zona postero-medial de la rodilla por una válvula en un solo sentido de

adentro a afuera de la articulación, de allí que el tratamiento por la vía artroscópica está encaminado a realizar la resección de esta estructura y permitir el drenaje del quiste a la articulación.<sup>23-25</sup> Existen diferencias evidentes entre el QB en el niño y el adulto en varios aspectos (tabla 1).<sup>26-28</sup> El diagnóstico diferencial del QB se realiza con otras tumoraciones de la fosa poplítea, dentro

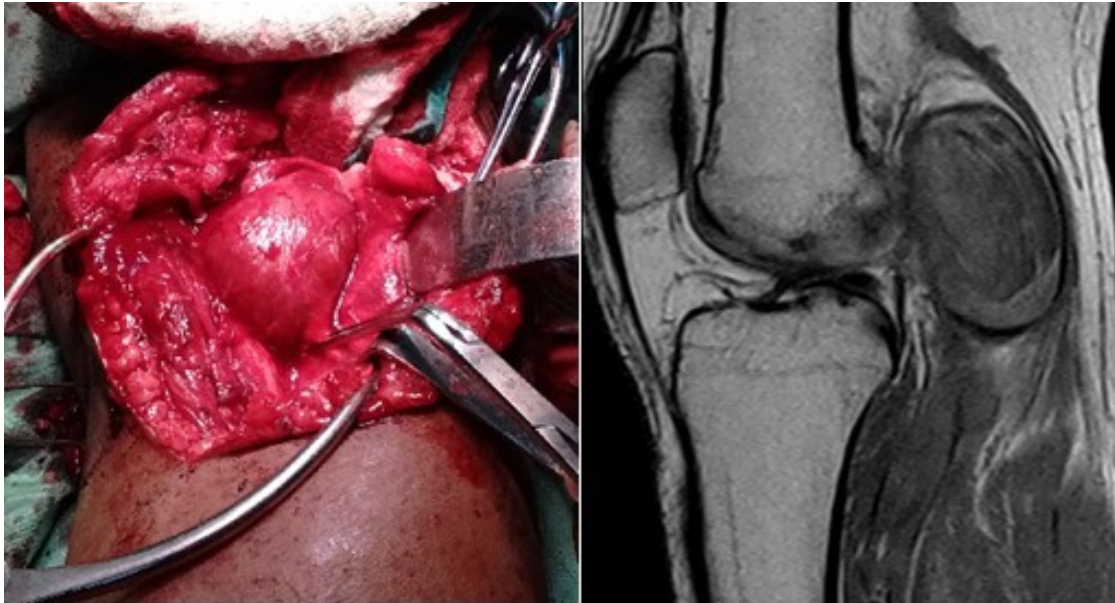
de las que se encuentra el aneurisma de arteria poplítea (AAP), esta enfermedad es el principal aneurisma periférico y el segundo en frecuencia después del aneurisma de la aorta (figura 2). Según Leake AE et al.<sup>29</sup> se define como aneurisma una dilatación mayor al 50 % del diámetro del vaso sanguíneo, en caso de la arteria poplítea mayor de 1,5 cm<sup>3</sup>. Existen diferencias entre el QB y el AAP (tabla 2).<sup>30,31</sup>



**Figura 1.** Quiste de Baker de la rodilla derecha  
 Flecha azul: válvula entre la articulación y el Quiste de Baker

**Tabla 1.** Diferencias entre el quiste de Baker en el niño y el adulto

Factores	Niños	Adultos
Síntomas	Escasos	Frecuentes
Comunicación con la articulación.	Infrecuente	Frecuente
Afecciones intrarticulares asociadas.	Infrecuente	Frecuente
Posibilidad de resolución espontánea.	Si	Rara
Enfermedades inflamatorias asociadas (artritis, Lyme, sinovitis vellonodular pigmentada).	Más frecuente	Infrecuente
Necesidad de tratamiento quirúrgico.	Rara vez	Frecuente



**Figura 2.** Paciente con aneurisma trombosado de la arteria poplítea

**Tabla 2.** Diferencias entre el quiste de Baker y el aneurisma de la arteria poplítea

Factores	Quiste de Baker	Aneurisma poplíteo
Incidencia	Más frecuente	Menos frecuente
Presencia de <i>thrill</i>	Ausente	Presente
Afección de pulsos distales (tibiales y pedios)	Ausente	Presente
Síndrome del dedo azul (secundario a microembolias)	Ausente	Presente
Posibilidad de trombosis	Baja	Alta
Comunicación con la articulación	Presente	Ausente

El tratamiento del QB puede ser conservador o quirúrgico. La primera modalidad consiste en la indicación de analgésicos, antiinflamatorios no esteroideos, aspiración del líquido del quiste seguido de la administración de esteroides locales.<sup>32-34</sup>

Por otra parte el tratamiento quirúrgico está justificado en pacientes con quistes dolorosos (por lo general mayores a cinco centímetros),

compresión de estructuras neuro-vasculares, presencia de lesión de cartílagos grados III y IV o enfermedad sinovial y en aquellos pacientes que no responden al tratamiento conservador en un periodo de ocho semanas.<sup>35-37</sup>

Las modalidades de tratamiento quirúrgico son directas sobre el QB por vía artroscópica o abierta o indirectas que la más empleada es la

vía artroscópica, en relación a esta última en pacientes adultos existe una relación directa entre QB y enfermedad intrarticulares, dentro de la que destaca por su frecuencia las lesiones de menisco, mediante la vía artroscópica esta afección es tratada y puede ocurrir la resolución de QB de forma espontánea.<sup>38-40</sup>

La técnica artroscópica consiste en la realización de un procedimiento estándar, luego se introduce el artroscopio en la zona postero-medial a través del área trifurcada compuesta por el ligamento cruzado posterior, platillo tibial y cóndilo femoral medial. Luego mediante el uso de agujas se determina el portal postero-medial, para el cual se realiza el corte de bisturí de la piel y luego mediante disección roma se penetra a la articulación.<sup>41-43</sup>

Una vez en la articulación, se identifica la válvula y se secciona mediante pinzas o rasuradores, algunos autores como Smith MK et al.,<sup>44</sup> Stöckli C et al.,<sup>45</sup> Miller TT et al.<sup>46</sup> realizan la resección de los tabiques dentro del quiste, mediante un abordaje a través del quiste, apoyado en el efecto de la trans-iluminación.

Por otra parte, a pesar de las ventajas de la vía artroscópica, la cirugía abierta ofrece excelentes resultados en estos enfermos, con un mínimo de complicaciones.<sup>47, 48</sup>

Aunque el índice de complicaciones relacionadas con el procedimiento es bajo, las más reportadas son: daño de la arteria y nervio safeno (debido al portal postero-medial), lesión del nervio, arterial o vena poplítea, pseudoaneurisma de la arteria poplítea, recurrencia del quiste, trombosis venosa profunda y hematoma posoperatorio de la zona.<sup>49, 50</sup>

## CONCLUSIONES

El QB es el tumor de partes blandas más frecuente en la fosa poplítea, su presencia ocurre tanto en niños como en adultos y existen diferencias entre estos dos grupos. En el adulto se debe prestar especial interés con respecto al diagnóstico diferencial con el AAP. La presencia de QB en el adulto se asocia a lesiones intrarticulares, en mayor medida las de tipo degenerativas. El tratamiento en el paciente adulto por lo general es quirúrgico, tanto por vía abierta o artroscópica con muy buenos resultados. La modalidad artroscópica necesita de entrenamiento y precauciones trans-operatorias para evitar complicaciones.

## REFERENCIAS BIBLIOGRÁFICAS

1. Demange MK. Baker's cyst. Rev Bras Ortop. 2015 Nov; 46(6):630-3.
2. Herman AM, Marzo JM. Popliteal cysts: a current review. Orthopedics. 2014 Aug; 37(8):e678-84.
3. Shah A, James SL, Davies AM, Botchu R. A diagnostic approach to popliteal fossa masses. Clin Radiol. 2017 Apr;72(4):323-37.
4. Dodds JA. Arthroscopic treatment of popliteal cyst. En: Sgaglione NA, Lubowitz JH, Provencher MT. The Knee: AANA Advanced Arthroscopic Surgical Techniques. Thorofare: Slack Incorporated; 2016. p.37-53.
5. Papadakis M, Manios A, Trompoukis C. Popliteal cyst before William Baker: first report in the Galenic Corpus. Acta Chir Belg. 2017 Apr;117(2):131-4.
6. Akgul O, Guldeste Z, Ozgocmen S. The reliability of the clinical examination for detecting Baker's cyst in asymptomatic fossa. Int J Rheum Dis. 2014 Feb;17(2):204-9.

7. Wilson PL, Rathjen KE. Disorders of the knee. En: Herring JA. Tachdjian's Pediatric Orthopaedics. 5<sup>th</sup> ed. Philadelphia: Elsevier; 2014. p.698-9.
8. Moyad TF. Massive baker cyst resulting in tibial nerve compression neuropathy secondary to polyethylene wear disease. Am J Orthop (Belle Mead NJ). 2015 Apr;44(4):E113-6.
9. Alessi S, Depaoli R, Canepari M, Bartolucci F, Zacchino M, Draghi F. Baker's cyst in pediatric patients: ultrasonographic characteristics. J Ultrasound. 2012 Feb;15(1):76-81.
10. Alves TI, Girish G, Kalume Brigido M, Jacobson JA. US of the knee: scanning techniques, pitfalls, and pathologic conditions. Radiographics. 2016 Oct;36(6):1759-75.
11. Jacobson JA, Ruangchaijatuporn T, Khoury V, Magerkurth O. Ultrasound of the knee: common pathology excluding extensor mechanism. Semin Musculoskelet Radiol. 2017 Apr;21(2):102-12.
12. Billières J, Lascombes P, Peter R. Popliteal cysts: etiologic and therapeutic approach. Rev Med Suisse. 2014 May;10(432):1211-5.
13. Zhou XN, Li B, Wang JS, Bai LH. Surgical treatment of popliteal cyst: a systematic review and meta-analysis. J Orthop Surg Res. 2016 Feb;11:22.
14. Crenshaw AH Jr. Soft tissue procedures and corrective osteotomies about the knee. Azar FM, Beaty JH, Canale ST. Campbell's Operative Orthopaedics. 13<sup>th</sup> ed. Philadelphia: Elsevier; 2017. p.484-6.
15. Artul S, Jabaly-Habib H, Artoul F, Habib G. The association between Baker's cyst and medial meniscal tear in patients with symptomatic knee using ultrasonography. Clin Imaging. 2015 Jul-Aug;39(4):659-61.
16. Templeton K. Soft tissue tumors of the knee. Scott WN. Insall & Scott Surgery of the Knee. 5<sup>th</sup> ed. Philadelphia: Elsevier; 2012. p.e153-8.
17. Frush TJ, Noyes FR. Baker's cyst: diagnostic and surgical considerations. Sports Health. 2015 Jul;7(4):359-65.
18. Calvisi V, Zoccali C. Arthroscopic patterns of the poster-medial aspect of the knee joint: classification of the gastrocnemius-semimembranosus gateway and its relationship with Baker's cyst. Muscles Ligaments Tendons J. 2016 Feb;6(4):492-8.
19. Kim TW, Suh JT, Son SM, Moon TY, Lee IS, Choi KU, et al. Baker's cyst with intramuscular extension into vastus medialis muscle. Knee Surg Relat Res. 2012 Dec;24(4):249-53.
20. Wisniewski SJ, Murthy N, Smith J. Ultrasound evaluation of Baker cysts: diagnosis and management. PM R. 2012 Jul;4(7):533-7.
21. Malas FÜ, Kara M, Kaymak B, Akinci A, Özçakar L. Ultrasonographic evaluation in symptomatic knee osteoarthritis: clinical and radiological correlation. Int J Rheum Dis. 2014 Jun;17(5):536-40.
22. Martel Villagrán J, Bueno Horcajadas Á, Agrela Rojas E. Musculoskeletal interventional radiology: ultrasound and CT. Radiologia. 2016 May; 58 Suppl 2:45-57.
23. Hofmann-González F, Hernández-Díaz C, Solano-Ávila C, López-Reyes AG, Peña-Ayala A, Pineda-Villaseñor C. Giant Baker's cyst treated with intralesional methotrexate. Cir Cir. 2013 Jan-Feb;81(1):64-8.
24. Cho JH. Clinical results of direct arthroscopic excision of popliteal cyst using a posteromedial portal. Knee Surg Relat Res. 2012 Dec;24(4):235-40.
25. Vaishya R, Krishnan M, Vijay V, Agarwal AK. Arthroscopic management of popliteal

- cyst: comments and concerns. *Indian J Orthop.* 2017 Mar-Apr;51(2):229.
26. Ohishi T, Takahashi M, Suzuki D, Fujita T, Yamamoto K, Ushirozako H, et al. Treatment of popliteal cysts via arthroscopic enlargement of unidirectional valvular slits. *Mod Rheumatol.* 2015 Sep;25(5):772-8.
27. Harcke HT, Niedzielski A, Thacker MM. Popliteal cysts in children: another look. *J Pediatr Orthop B.* 2016 Nov;25(6):539-42.
28. Stein D, Cantlon M, Mackay B, Hoelscher C. Cysts about the knee: evaluation and management. *J Am Acad Orthop Surg.* 2013 Aug;21(8):469-79.
29. Leake AE, Segal MA, Chaer RA, Eslami MH, Al-Khoury G, Makaroun MS, et al. Meta-analysis of open and endovascular repair of popliteal artery aneurysms. *J Vasc Surg.* 2017 Jan;65(1):246-256.e2.
30. Phair A, Hajibandeh S, Hajibandeh S, Keller D, Ibrahim R, Antoniou GA. Meta-analysis of posterior versus medial approach for popliteal artery aneurysm repair. *J Vasc Surg.* 2016 Oct;64(4):1141-50.
31. Balachandran S, Murugesan R, Jayachander K, Muthukkarupiah S. Popliteal artery aneurysms: role of primary care physicians. *J Family Med Prim Care.* 2016 Apr-Jun;5(2):482-484.
32. Bandinelli F, Fedi R, Generini S, Porta F, Candelieri A, Mannoni A, et al. Longitudinal ultrasound and clinical follow-up of Baker's cysts injection with steroids in knee osteoarthritis. *Clin Rheumatol.* 2012 Apr;31(4):727-31.
33. Çaglayan G, Özçakar L, Kaymak SU, Kaymak B, Tan AA. Effects of sono-feedback during aspiration of Baker's cysts: a controlled clinical trial. *J Rehabil Med.* 2016 Apr;48(4):386-9.
34. Chen CK, Lew HL, Liao RI. Ultrasound-guided diagnosis and aspiration of Baker's cyst. *Am J Phys Med Rehabil.* 2012 Nov;91(11):1002-4.
35. Baker ND. Evaluation of popliteal cysts. *Rheum Dis Clin North Am.* 1991 Aug;17(3):803-4.
36. Hughston JC, Baker CL, Mello W. Popliteal cyst: a surgical approach. *Orthopedics.* 1991 Feb;14(2):147-50.
37. Kongmalai P, Chernchujit B. Arthroscopic treatment of popliteal cyst: a direct posterior portal by inside-out technique for intracystic debridement. *Arthrosc Tech.* 2015 Apr;4(2):e143-8.
38. Saylik M, Gökkuş K. Treatment of baker cyst, by using open posterior cystectomy and supine arthroscopy on recalcitrant cases (103 knees). *BMC Musculoskelet Disord.* 2016 Oct;17(1):435.
39. Ahn JH, Lee SH, Yoo JC, Chang MJ, Park YS. Arthroscopic treatment of popliteal cysts: clinical and magnetic resonance imaging results. *Arthroscopy.* 2010 Oct;26(10):1340-7.
40. Lie CW, Ng TP. Arthroscopic treatment of popliteal cyst. *Hong Kong Med J.* 2011 Jun;17(3):180-3.
41. Kim KI, Lee SH, Ahn JH, Kim JS. Arthroscopic anatomic study of posteromedial joint capsule in knee joint associated with popliteal cyst. *Arch Orthop Trauma Surg.* 2014 Jul;134(7):979-84.
42. Liebensteiner MC, Thaler M, Putzer D, Wurm A, Nogler M. Arthroscopic procedure for Baker's cysts: surgical technique. Video article. *Orthopade.* 2015 Oct; 44(10):803-5.
43. Pankaj A, Chahar D, Pathrot D. Arthroscopic management of popliteal cysts.



Indian J Orthop. 2016 Mar-Apr;50(2):154-8.

44. Smith MK, Lesniak B, Baraga MG, Kaplan L, Jose J. Treatment of popliteal (Baker) cysts with ultrasound-guided aspiration, fenestration, and injection: long-term follow-up. Sports Health. 2015 Sep-Oct;7(5):409-14.

45. Stöckli C, Hunziker R, Tamborrini G. Recurrent Baker's cyst. Praxis (Bern 1994). 2011 Jul; 100(15):927-30.

46. Miller TT, Staron RB, Koenigsberg T, Levin TL, Feldman F. MR imaging of Baker cysts: association with internal derangement, effusion, and degenerative arthropathy. Radiology. 1996 Oct;201(1):247-50.

47. Picerno V, Filippou G, Bertoldi I, Adinolfi A, Di Sabatino V, Galeazzi M, et al. Prevalence of Baker's cyst in patients with knee pain: an ultrasonographic study. Reumatismo. 2014 Mar;65(6):264-70.

48. Snir N, Hamula M, Wolfson T, Sherman O, Feldman A. Popliteal cyst excision using open posterior approach after arthroscopic partial medial meniscectomy. Arthrosc Tech. 2013 Aug;2(3):e295-8.

49. Steelman TJ, Wagner SC, Jex JW. Popliteal

cyst with positive antinuclear antibodies as the presentation of Lyme disease. Pediatr Infect Dis J. 2015 May;34(5):548.

50. Yavuz F, Kibar S, Balaban B. Hypertonic dextrose injection for the treatment of a Baker's cyst. J Clin Diagn Res. 2016 Feb; 10(2):YD01-2.

Recibido: 7 de febrero de 2018

Aprobado: 29 de abril de 2018

Dr.C. Alejandro Álvarez López. Doctor en Ciencias Médicas. Especialista de Segundo Grado en Ortopedia y Traumatología. Profesor Titular. Hospital Universitario Manuel Ascunce Domenech. Investigador Auxiliar del CITMA. Máster en Urgencias Médicas. Universidad de Ciencias Médicas de Camagüey. Camagüey, Cuba. Email:[aal.cmw@infomed.sld.cu](mailto:aal.cmw@infomed.sld.cu)