
Osteoartritis de la rodilla y lesiones de menisco

Knee osteoarthritis and meniscal lesions

Dr. C. Alejandro Álvarez López; ^I Dr. Sergio Ricardo Soto-Carrasco. ^{II}

I. Hospital Universitario Manuel Ascunce Domenech. Universidad de Ciencias Médicas de Camagüey. Camagüey, Cuba.

II. Facultad de Medicina. Universidad Católica de la Santísima Concepción. Concepción, Chile.

RESUMEN

Fundamento: los trastornos degenerativos afectan todos los tejidos de la rodilla, entre ellos los meniscos. La forma de presentación en los trastornos degenerativos difiere de las lesiones traumáticas en relación a síntomas, signos y aspectos imaginológicos.

Objetivo: profundizar en los elementos más significativos de los pacientes con meniscos degenerativos.

Métodos: la búsqueda de la información se realizó en un periodo de tres meses (primero de septiembre de 2017 al 30 de noviembre de 2017) y se emplearon las siguientes palabras: *meniscal tear, knee osteoarthritis and meniscus, meniscal pathology, meniscal damage y degenerative meniscus*, a partir de la información obtenida se realizó una revisión bibliográfica de un total de 371 artículos publicados en las bases de datos PubMed, Hinari, SciELO y Medline mediante el gestor de búsqueda y administrador de referencias EndNote, de ellos se utilizaron 50 citas seleccionadas para realizar la revisión, 46 de ellas de los últimos cinco años y se incluyeron cinco libros.

Desarrollo: se abordaron los factores relacionados con las clasificaciones más empleadas en la actualidad. Se hace referencia a la relación entre artroscopia e imagen de resonancia magnética, así como esta última con la histología. Se describen los elementos clínicos más significativos, así como las modalidades de tratamiento conservador y quirúrgico.

Conclusiones: las lesiones degenerativas del menisco acompañan las de otras estructuras

dentro de la articulación, su presentación clínica e imaginológica es diferente a las lesiones traumáticas, así como el tratamiento.

DeCS: OSTEOARTRITIS DE LA RODILLA; MENISCO/lesiones; IMAGEN POR RESONANCIA MAGNÉTICA; ARTROSCOPIA; LITERATURA DE REVISIÓN COMO ASUNTO.

ABSTRACT

Background: degenerative changes affect all the tissues inside knee joint, including meniscus. Clinical picture, imaging and treatment are different in regards to traumatic lesions.

Objective: to deep about the most important aspects of patients with degenerative meniscal lesions.

Methods: a search in the databases PubMed, Hinari, SciELO and Medline was done through the information locator EndNote by using the words meniscal tear, knee osteoarthritis and meniscus, meniscal pathology, meniscal damage and degenerative meniscus, resulting in a total of 371 articles which 50 of them selected for review, 46 of them of the last five years and five books were included.

Development: important aspects related to update classifications systems were pointed out. Relationship between arthroscopy and magnetic resonance imaging and histologic features were described. Clinical picture, conservative and surgical treatment were stated.

Conclusions: meniscal degenerative lesions are associated to other lesions inside the knee joint, clinical picture, imaging and treatment modalities are different compare to traumatic lesions.

DeCS: OSTEOARTHRITIS, KNEE; MENISCUS/injuries; MAGNETIC RESONANCE IMAGING; ARTHROSCOPY; REVIEW LITERATURE AS TOPIC.

INTRODUCCIÓN

Los trastornos degenerativos que afectan la articulación de la rodilla involucran todas las estructuras entre ellas los cartílagos y meniscos. Las lesiones degenerativas del menisco (LDM) se desarrollan de forma lenta y progresiva, tienen por lo general un patrón horizontal y son típicas en pacientes de mediana o mayor edad, según plantean Beaufils PH et al.^{1,2} La incidencia de LDM aumenta con la edad y está en concordancia

con los cambios degenerativos, que ocurren en el cartílago y tejido sinovial de la articulación.³⁻⁵

Los síntomas y signos propios de las LDM son escasos, sin embargo la estimulación del tejido sinovial por los cambios degenerativos son los responsables del dolor como principal manifestación. Las maniobras de menisco en busca de chasquidos tienen menor especificidad y sensibilidad al compararlas con

las lesiones traumáticas agudas, ya que por lo general son lesiones de tipo horizontal, y la presencia de bloqueo o chasquidos pueden ser debido a: cuerpos libres o desprendimiento de cartílagos articulares en forma de *flap*.⁶⁻⁸

Debido a lo difícil del diagnóstico clínico, donde concomitan otras enfermedades articulares, los exámenes imaginológicos constituyen un pilar importante, entre los que resalta la ultrasonografía de alta definición y la imagen de resonancia magnética (IRM), esta última modalidad es considerada como el estándar de oro en la actualidad. La IRM permite detectar esta afección y clasificarla en diferentes grados. Por su parte, la radiografía simple confirma los cambios degenerativos de la articulación, entre los que resalta la presencia de osteofitos.⁹⁻¹¹

Debido a la importancia del tema y la creciente presentación de pacientes con lesiones degenerativas de la rodilla, los autores de esta investigación tienen como objetivo profundizar en los elementos más significativos de los pacientes con meniscos lesionados por trastornos degenerativos.

MÉTODOS

La búsqueda de la información se realizó en un periodo de tres meses (primero de septiembre de 2017 al 30 de noviembre de 2017) y se emplearon las siguientes palabras: *meniscal tear, knee osteoarthritis and meniscus, meniscal pathology, meniscal damage y degenerative meniscus*, a partir de la información obtenida se realizó una revisión bibliográfica de un total de 371 artículos

publicados en las bases de datos PubMed, Hinari, SciELO y Medline mediante el gestor de búsqueda y administrador de referencias EndNote, de ellos se utilizaron 50 citas seleccionadas para realizar la revisión, 46 de ellas de los últimos cinco años y se incluyeron cinco libros.

Se consideraron estudios de enfermos con artrosis de rodilla asociada a lesión de menisco (LM). Se excluyeron las investigaciones de pacientes con lesiones de menisco en asa de cubo en jóvenes.

DESARROLLO

Las LDM tienen una presentación clínica muy variada, desde la forma asintomática a la sintomática, donde se pueden enmascarar otras lesiones articulares, de allí que la artroscopia como medio diagnóstico y terapéutico, además de la IRM constituyen elementos esenciales para confirmar y tratar de forma adecuada estas lesiones.¹²⁻¹⁵

Las lesiones de menisco pueden ser clasificadas en cinco tipos, como se describen a continuación según Boyer T et al.¹⁶

Tipo I: no existe interrupción en la continuidad, el menisco es homogéneo pero pierde su apariencia normal, está aplanado, tiene aspecto grisáceo, escachado y en ocasiones aparenta tener aspecto de cuero con gamuza. La superficie es irregular y el borde interno está deshilachado. A la palpación con el explorador artroscópico tiene una consistencia firme o elástica y algunas veces blanda. No existe desgarramiento ni inestabilidad, de allí que este tipo

de lesión es reportada por algunos autores como meniscitis.^{17, 18}

Tipo II: se caracteriza por el depósito de cristales de calcio en la superficie del menisco y su interior, también esta variedad es conocida como meniscocalcinosis.^{19, 20}

Tipo III: existe desgarramiento horizontal en el menisco (figura 1).¹⁶

Tipo IV: la presencia de desgarramiento radial IVa es oblicuo y se origina en el borde interno en las uniones de la zona media y posterior del menisco, se extiende hacia la zona periférica anterior o posterior. Si el desgarramiento avanza y hay presencia de *flap*, lo cual es comprobado con el explorador artroscópico, entonces es denominada como una lesión IVb.^{21, 22}

Tipo V: se caracteriza por la presencia de lesiones complejas que no pueden ser descritas con exactitud. Es poco encontrada y se asocia a artrosis severa de la articulación (figura 2).²³

Raunest J et al.²⁴ propone una clasificación para las LDM basada en la IRM, que se divide en tres: grado 1: hipersignal redondeada u ovular de tamaño variable dentro del cuerpo del menisco que no se extiende a la superficie articular; grado 2: desgarramiento horizontal dentro del cuerpo del menisco que no se extiende a la superficie del menisco ni a la superficie articular; y grado 3: desgarramiento horizontal que se abre a la superficie articular (figura 3).

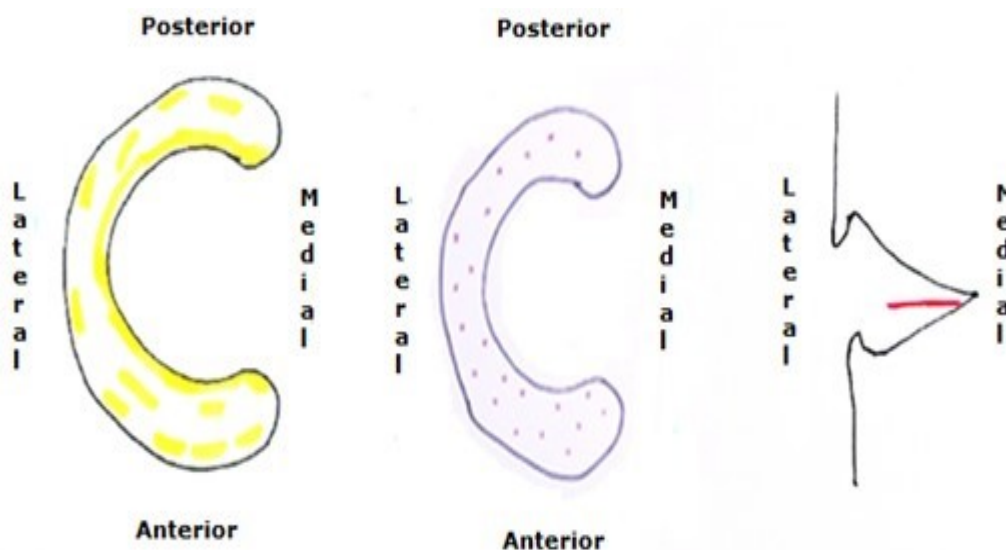


Figura 1. De izquierda a derecha, lesiones degenerativas tipo I (meniscitis) tipo II (meniscocalcinosis), desgarramiento horizontal tipo III

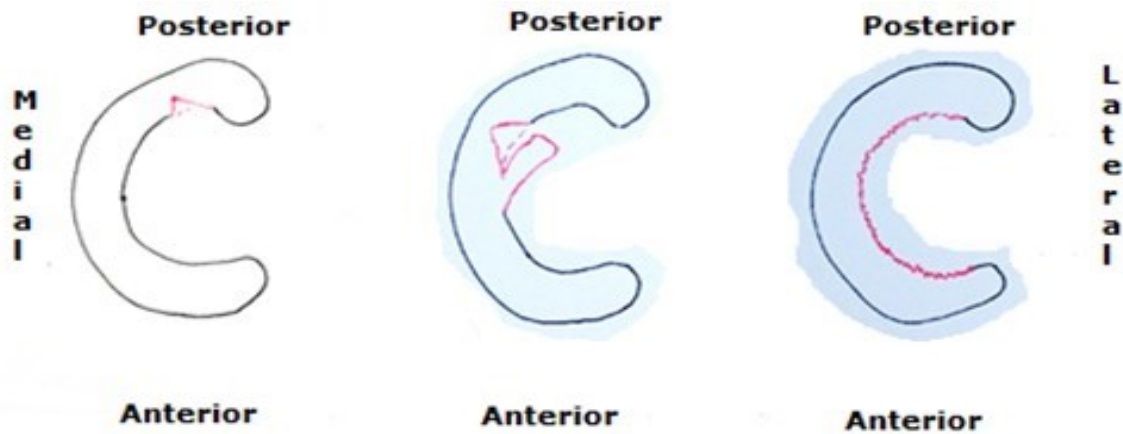


Figura 2. De izquierda a derecha, desgarramiento tipo IVa, tipo IVb y tipo V

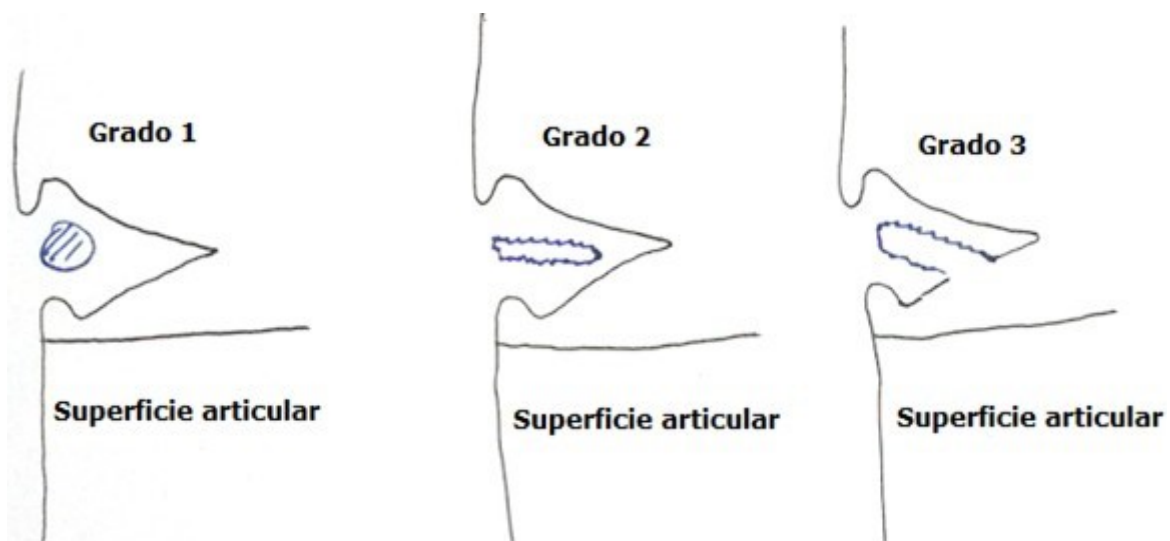


Figura 3. Clasificación basada en la imagen de resonancia magnética según Raunest J, et al. ²⁴

La localización más frecuente de las LDM es en el cuerpo del menisco, en el cuerno posterior y zona media. ²⁵⁻²⁷ La correlación entre artroscopia e IRM es importante, aunque la artroscopia es superior a este examen imaginológico en cuanto a diagnóstico, las lesiones grado uno y dos solo son detectadas por IRM y no a la visión directa, ya que estas no se extienden a la superficie articular o del menisco. Sin embargo, en caso del grado 1 el cirujano con el explorador artroscópico puede sentir la debilidad del tejido meniscal a la

palpación. ²⁸⁻³¹

El menisco degenerativo desde el punto de vista macroscópico es de aspecto amarillento, con áreas de tejido opacas, lo que es debido a la degeneración mixoide, quiste perimeniscal y calcificaciones. La microscopia muestra: degeneración hialina con eosinofilia acelular, fisuras, lesiones horizontales y degeneración mixoide debido a la colección de sustancia mucoide. ³²⁻³⁵

En un estudio realizado por Hodler J et al. ³⁶ donde se analizó la correlación entre IRM e his-

tología en 179 exámenes de IRM e histología de 20 cadáveres, concluyó que la sensibilidad y especificidad de la IRM en las lesiones de menisco era del 72 % y 80 %. La presencia de áreas de tejido fibroso y mucoide simulan un desgarramiento de menisco, de allí la razón porque la efectividad de la IRM es del 76 % para el diagnóstico.

El dolor en pacientes con LDM es de origen multifactorial y por lo general responde a otras enfermedades intrarticulares, ya que la LDM por sí sola es asintomática en especial en los grados 1 y 2 de la clasificación de Raunest J et al.²⁴ no así en el grado 3, que puede existir afección de la zona periférica. Las características del dolor están dadas por ser difuso o localizado en la línea articular, por lo general es transitorio, de gran intensidad y se agrava con la marcha o actividades de torsión de la rodilla.³⁷⁻⁴⁰

Los síntomas y signos clásicos de las lesiones de menisco de origen traumático, como bloqueo articular y chasquidos no son encontradas con frecuencia en pacientes con lesión degenerativa.

A la exploración física de la articulación se detecta en un 70 % de los pacientes dolor en la línea articular, además de dolor en la inserción anserina de la rodilla.⁴¹⁻⁴⁴

Para el tratamiento de las LDM se emplean métodos conservadores, entre los que resaltan la modificación del estilo de vida, uso de analgésicos y antiinflamatorios no esteroideos, además de la terapia física y de rehabilitación, así como la terapia celular.^{45, 46}

El tratamiento quirúrgico mediante la vía artroscópica, está justificada en caso de fallo del tratamiento conservador por un periodo de seis a ocho semanas o la presencia de lesiones tipo IV y V según la clasificación artroscópica de Boyer T et al.¹⁶ La artroscopia permite regularizar el menisco y eliminar las fisuras, que de persistir pueden provocar desgarramientos de mayor tamaño, la meniscectomía puede ser realizada mediante pinzas artroscópicas, rasuradores, electrocoaguladores y vaporizadores (figura 4).⁴⁷⁻⁵⁰

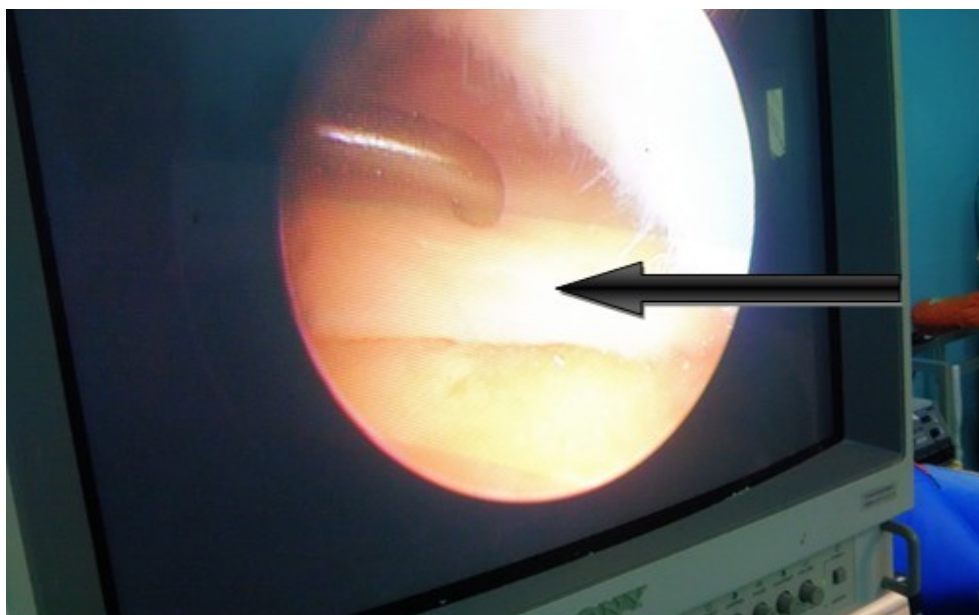


Figura 4. Consistencia blanda del menisco medial (tipo 1) al ser palpado con el explorador artroscópico. Obsérvese en la parte superior derecha el cóndilo femoral medial con características de tipo degenerativa

CONCLUSIONES

Las lesiones degenerativas que afectan el menisco son muy similares a las del cartílago articular y ambas afecciones se presentan por lo general de forma simultánea. La forma de presentación clínica e imaginológica difieren de las lesiones traumáticas, de allí la importancia de conocer las características propias de esta afección. El tratamiento conservador constituye la primera línea y si existe respuesta nula o limitada está justificada la intervención quirúrgica por la vía artroscópica.

REFERENCIAS BIBLIOGRÁFICAS

1. Beaufils P, Becker R, Kopf S, Englund M, Verdonk R, Ollivier M, et al. Surgical management of degenerative meniscus lesions: the 2016 ESSKA meniscus consensus. *Knee Surg Sports Traumatol Arthrosc.* 2017 Feb;25(2):335-46.
2. Beaufils P, Becker R, Kopf S, Matthieu O, Pujol N. The knee meniscus: management of traumatic tears and degenerative lesions. *EFORT Open Rev.* 2017 May;2(5):195-203.
3. Arno S, Bell CP, Xia D, Regatte RR, Krasnokutsky S, Samuels J, et al. Relationship between meniscal integrity and risk factors for cartilage degeneration. *Knee.* 2016 Aug;23(4):686-91.
4. Ebrahimi N, Jalaie S, Salsabili N, Ansari NN, Naghdi S. Knee injury and osteoarthritis outcome score in patients with isolated meniscus injury; validity and reliability. *J Res Med Sci.* 2017 Apr;22:55.
5. Verdonk R, Madry H, Shabshin N, Dirisamer F, Peretti GM, Pujol N, et al. The role of meniscal tissue in joint protection in early osteoarthritis. *Knee Surg Sports Traumatol Arthrosc.* 2016 Jun;24(6):1763-74.
6. Bert TM, Bert JM. Arthroscopic approach to knee osteoarthritis. En: Sgaglione NA, Lubowitz JH, Provencher MT, editors. *The Knee: AANA Advance Arthroscopic Surgical Techniques.* Thorofare: Slack Incorporated; 2016. p. 189-96.
7. Cho SD, Youm YS, Kim JH, Cho HY, Kim KH. Patterns and influencing factors of medial meniscus tears in varus knee osteoarthritis. *Knee Surg Relat Res.* 2016 Jun;28(2):142-6.
8. Sihvonen R, Englund M, Turkiewicz A, Järvinen TL. Mechanical symptoms as an indication for knee arthroscopy in patients with degenerative meniscus tear: a prospective cohort study. *Osteoarthritis Cartilage.* 2016 Aug;24(8):1367-75.
9. Hayashi D, Roemer FW, Jarraya M, Guermazi A. Imaging in osteoarthritis. *Radiol Clin North Am.* 2017 Sep;55(5):1085-1102.
10. Haviv B, Bronak S, Kosashvili Y, Thein R. Arthroscopic meniscectomy of traumatic versus atraumatic tears in middle aged patients: is there a difference? *Arch Orthop Trauma Surg.* 2016 Sep;136(9):1297-301.
11. Kaukinen P, Podlipská J, Guermazi A, Niinimäki J, Lehenkari P, Roemer FW, et al. Magnetic resonance imaging (MRI)-defined cartilage degeneration and joint pain are associated with poor physical function in knee osteoarthritis-the Oulu Knee Osteoarthritis study. *Osteoarthritis Cartilage.* 2017 Nov;25(11):1829-40.
12. Antony B, Driban JB, Price LL, Lo GH,

- Ward RJ, Nevitt M, et al. The relationship between meniscal pathology and osteoarthritis depends on the type of meniscal damage visible on magnetic resonance images: data from the osteoarthritis initiative. *Osteoarthritis Cartilage*. 2017 Jan;25(1):76-84.
- 13.Pujol N, Boisrenoult P. Meniscus and osteoarthritis. En: Beaufils P, Verdonk R, editors. *The meniscus*. Berlin: Springer-Verlag; 2010. p. 61-5.
- 14.Furumatsu T, Kodama Y, Kamatsuki Y, Hino T, Ozaki T. Arthroscopic repair of the medial meniscus radial/oblique tear prevents the progression of meniscal extrusion in mildly osteoarthritic knees. *Acta Med Okayama*. 2017 Oct;71(5):413-8.
- 15.Muheim LLS, Senn O, Früh M, Reich O, Rosemann T, Neuner-Jehle SM. Inappropriate use of arthroscopic meniscal surgery in degenerative knee disease. *Acta Orthop*. 2017 Oct;88(5):550-5.
- 16.Boyer T, Dorfman H, Podgorski A. Degenerative lesions-meniscal cyst. En: Beaufils P, Verdonk R, editors. *The meniscus*. Berlin: Springer-Verlag; 2010. p. 51-60.
- 17.Bryceland JK, Powell AJ, Nunn T. Knee Menisci. *Cartilage*. 2017 Apr;8(2):99-104.
- 18.Jarraya M, Roemer FW, Englund M, Crema MD, Gale HI, Hayashi D, et al. Meniscus morphology: does tear type matter? A narrative review with focus on relevance for osteoarthritis research. *Semin Arthritis Rheum*. 2017 Apr;46(5):552-61.
- 19.Kawahara T, Sasho T, Katsuragi J, Ohnishi T, Haneishi H. Relationship between knee osteoarthritis and meniscal shape in observation of Japanese patients by using magnetic resonance imaging. *J Orthop Surg Res*. 2017 Jun;12(1):97.
- 20.Hada S, Ishijima M, Kaneko H, Kinoshita M, Liu L, Sadatsuki R, et al. Association of medial meniscal extrusion with medial tibial osteophyte distance detected by T2 mapping MRI in patients with early-stage knee osteoarthritis. *Arthritis Res Ther*. 2017 Sep;19(1):201.
- 21.Yamagami R, Taketomi S, Inui H, Tahara K, Tanaka S. The role of medial meniscus posterior root tear and proximal tibial morphology in the development of spontaneous osteonecrosis and osteoarthritis of the knee. *Knee*. 2017 Mar;24(2):390-5.
- 22.Kim SJ, Choi CH, Chun YM, Kim SH, Lee SK, Jang J, et al. Relationship between preoperative extrusion of the medial meniscus and surgical outcomes after partial meniscectomy. *Am J Sports Med*. 2017 Jul;45(8):1864-71.
- 23.Brophy RH, Sandell LJ, Rai MF. Traumatic and degenerative meniscus tears have different gene expression signatures. *Am J Sports Med*. 2017 Jan;45(1):114-20.
- 24.Raunest J, Hotzinger H, Burrig KF. Magnetic resonance imaging (MRI) and arthroscopy in the detection of meniscal degeneration: correlation of arthroscopy and MRI with histology findings. *Arthroscopy*. 1994 Dec; 10(4):634-40.
- 25.Bert JM. Arthroscopic treatment of degenerative arthristis of the knee. En: Johnson DH, editor. *Operative Arthroscopy*. 4 th ed. Philadelphia: Wolters Kluwer; 2013. p. 746-51.
- 26.Richmond JC, McGonigle OP. Arthroscopic meniscal resection. En: Sgaglione NA, Lubowitz JH, Provencher MT, editors.

The Knee: AANA Advance Arthroscopic Surgical techniques. Thorofare; Slack Incorporated; 2016. p. 77-88.

27.Saxby DJ, Lloyd DG. Osteoarthritis year in review 2016: mechanics. *Osteoarthritis Cartilage*. 2017 Feb;25(2):190-8.

28.Chiba D, Maeda S, Sasaki E, Ota S, Nakaji S, Tsuda E, et al. Meniscal extrusion seen on ultrasonography affects the development of radiographic knee osteoarthritis: a 3-year prospective cohort study. *Clin Rheumatol*. 2017 Nov;36(11):2557-64.

29.Murakami T, Enokida M, Kawaguchi K, Otsuki R, Nagashima H. Useful ultrasonographic evaluation of the medial meniscus as a feature predicting the onset of radiographic knee osteoarthritis. *J Orthop Sci*. 2017 Mar;22(2):318-24.

30.Madry H, Kon E, Condello V, Peretti GM, Steinwachs M, Seil R, et al. Early osteoarthritis of the knee. *Knee Surg Sports Traumatol Arthrosc*. 2016 Jun;24(6):1753-62.

31.Ganderup T, Jensen C, Holsgaard-Larsen A, Thorlund JB. Recovery of lower extremity muscle strength and functional performance in middle-aged patients undergoing arthroscopic partial meniscectomy. *Knee Surg Sports Traumatol Arthrosc*. 2017 Feb;25(2):347-54.

32.Giancamillo A Di, Mangiavini L, Tessaro I, Marmotti A, Scurati R, Peretti GM. The meniscus vascularization: the direct correlation with tissue composition for tissue engineering purposes. *J Biol Regul Homeost Agents*. 2016 Oct-Dec;30(4 Suppl 1):85-90.

33.Luczkiwicz P, Daszkiewicz K, Chróscielew-

ski J, Witkowski W, Winklewski PJ. The influence of articular cartilage thickness reduction on meniscus biomechanics. *PLoS One*. 2016 Dec 9;11(12):e0167733.

34.McDaniel D, Tilton E, Dominick K, Flory K, Ernest T, Johnson JC, et al. Histological characteristics of knee menisci in patients with osteoarthritis. *Clin Anat*. 2017 Sep;30(6):805-10.

35.Travascio F, Jackson AR. The nutrition of the human meniscus: a computational analysis investigating the effect of vascular recession on tissue homeostasis. *J Biomech*. 2017 Aug;61:151-9.

36.Hodler J, Haghighi P, Pathria MN, Trudell D, Resnick D. Meniscal changes in the elderly: correlation of MR imaging and histologic findings. *Radiology*. 1992 Jul;184(1):221-5.

37.Brignardello-Petersen R, Guyatt GH, Buchbinder R, Poolman RW, Schandelmaier S, Chang Y, et al. Knee arthroscopy versus conservative management in patients with degenerative knee disease: a systematic review. *BMJ Open*. 2017 May;7(5):e016114.

38.Pihl K, Englund M, Lohmander LS, Jørgensen U, Nissen N, Schjerning J, et al. Signs of knee osteoarthritis common in 620 patients undergoing arthroscopic surgery for meniscal tear. *Acta Orthop*. 2017 Feb;88(1):90-5.

39.Roth M, Wirth W, Emmanuel K, Culvenor AG, Eckstein F. The contribution of 3D quantitative meniscal and cartilage measures to variation in normal radiographic joint space width-Data from the Osteoarthritis Initiative healthy reference cohort. *Eur J Radiol*. 2017 Feb;87:90-8.

40. Hare KB, Stefan Lohmander L, Kise NJ, Risberg MA, Roos EM. Middle-aged patients with an MRI-verified medial meniscal tear report symptoms commonly associated with knee osteoarthritis. *Acta Orthop*. 2017 Aug;1-6.
41. Jarrett JB, Sauereisen S. PURLs: When can exercise supplant surgery for degenerative meniscal tears? *J Fam Pract*. 2017 Apr;66(4):250-2.
42. Melrose J, Fuller ES, Little CB. The biology of meniscal pathology in osteoarthritis and its contribution to joint disease: beyond simple mechanics. *Connect Tissue Res*. 2017 May-Jul;58(3-4):282-94.
43. Russell C, Pedoia V, Souza RB, Majumdar S. Cross-sectional and longitudinal study of the impact of posterior meniscus horn lesions on adjacent cartilage composition, patient-reported outcomes and gait biomechanics in subjects without radiographic osteoarthritis. *Osteoarthritis Cartilage*. 2017 May;25(5):708-17.
44. Katz JN, Wright J, Spindler KP, Mandl LA, Safran-Norton CE, Reinke EK, et al. Predictors and outcomes of crossover to surgery from physical therapy for meniscal tear and osteoarthritis: a randomized trial comparing physical therapy and surgery. *J Bone Joint Surg Am*. 2016 Nov;98(22):1890-6.
45. Zellner J, Pattappa G, Koch M, Lang S, Weber J, Pfeifer CG, et al. Autologous mesenchymal stem cells or meniscal cells: what is the best cell source for regenerative meniscus treatment in an early osteoarthritis situation? *Stem Cell Res Ther*. 2017 Oct;8(1):225.
46. Oo WM, Bo MT. Role of ultrasonography in knee osteoarthritis. *J Clin Rheumatol*. 2016 Sep;22(6):324-9.
47. Leopold SS. Editorial: appropriate use? Guidelines on arthroscopic surgery for degenerative meniscus tears need updating. *Clin Orthop Relat Res*. 2017 May;475(5):1283-6.
48. Vidriero EL, Johnson DH. Meniscus resection. En: Johnson DH, editor. *Operative Arthroscopy*. 4th ed. Philadelphia: Wolters Kluwer; 2013. p. 615-26.
49. Lamplot JD, Brophy RH. The role for arthroscopic partial meniscectomy in knees with degenerative changes: a systematic review. *Bone Joint J*. 2016 Jul;98-B(7):934-8.
50. Rongen JJ, Rovers MM, van Tienen TG, Buma P, Hannink G. Increased risk for knee replacement surgery after arthroscopic surgery for degenerative meniscal tears: a multi-center longitudinal observational study using data from the osteoarthritis initiative. *Osteoarthritis Cartilage*. 2017 Jan;25(1):23-9.

Recibido: 14 de enero de 2018

Aprobado: 13 de febrero de 2018

Dr. C. Alejandro Álvarez López. Doctor en Ciencias Médicas. Especialista de II Grado en Ortopedia y Traumatología. Profesor Titular. Hospital Universitario Manuel Ascunce Domenech. Investigador Auxiliar del CITMA. Máster en Urgencias Médicas. Universidad de Ciencias Médicas de Camagüey. Camagüey, Cuba. Email: aal.cmw@infomed.sld.cu