

**Gastrosquisis en gemelos dicigóticos**

**Gastrochisis in dizygotic twins**

**Dra. Elisa Dyce Gordon; Lilian Dyce Gordon; Fidel Moras Bracero**

Hospital Ginecobstétrico Ana Betancourt de Mora. Camagüey, Cuba.

**RESUMEN**

Se presenta el caso de un par de gemelos dicigóticos, con uno de los fetos afectados por gastrosquisis, diagnosticado prenatalmente a las 22 semanas de edad gestacional por ultrasonografía. Se ofrecen datos acerca de su diagnóstico prenatal y se establece una posible relación entre la gemelaridad, la ingestión de bebidas alcohólicas durante el embarazo y aparición del defecto.

**DeCS:** GASTROSQUISIS; ANOMALÍAS ABDOMINALES; GEMELOS DICIGÓTICOS; COMPLICACIÓN/alcoholismo.

**ABSTRACT**

This paper reports a case of dizygotic, one of them affected by gastrochisis, prenatally diagnosed at 22 weeks of pregnancy by ultrasonography. Data about in prenatal diagnosis are offered and we establish a possible relationship between gemelary, alcohol consumption during pregnancy and the apparition of the defect.

**DeCS:** GASTROSCHISIS; ABDOMINAL WALL; DIZYGOTIC TWINS; ALCOHOLISMO; ANOMALIESS; COMPLICATION.

## **INTRODUCCIÓN**

La gastrosquisis es una fisura congénita de la pared abdominal anterior caracterizada por evisceración del intestino sin involucrar el cordón umbilical (1), que en Cuba durante los años 1985-1992 se presentó con una incidencia de 0,5 por cada 10 000 nacimientos, según informe del Registro Cubano de Malformaciones Congénitas (RECUMAC). En Camagüey, su incidencia ha sido calculada en 0.82 por cada 10 000 nacimientos (1/12 118 nacimientos) (2).

Según nuestros conocimientos, fue descrita por primera vez en gemelos en 1984, P. Sarda y H Bard, en un par de gemelos dicigóticos ambos afectados (3) que estuvieron expuestos durante la vida intrauterina a altas concentraciones de alcohol.

El objetivo de este trabajo es reportar la aparición de la gastrosquisis solamente en un miembro del par de gemelos dicigóticos, el antecedente de ingestión de bebidas alcohólicas por parte de la madre durante el embarazo, así como establecer una posible relación entre ambas situaciones.

## **REPORTE DEL CASO**

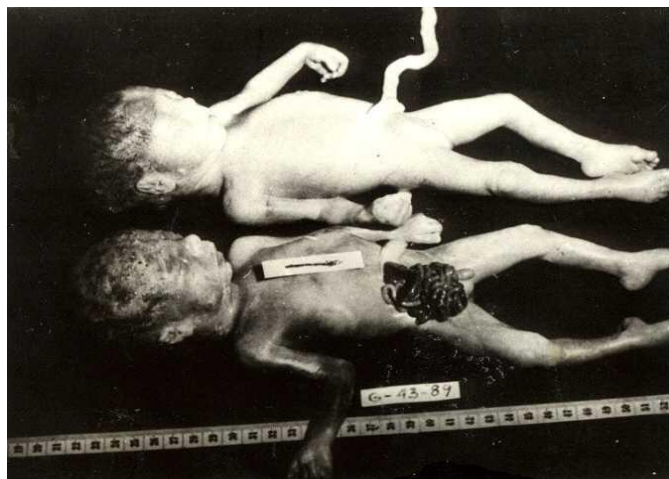
Se le realizó un análisis ultrasonográfico a las 18 semanas de gestación, a una embarazada de 20 años de edad, blanca, primigesta, por presentar niveles séricos de alfafetoproteína mayores de 200 UI a las 16 semanas de gestación, a través del cual se hizo el diagnóstico de un embarazo gemelar sin alteraciones anatómicas apreciables en ninguno de los fetos. Un segundo ultrasonido a las 22 semanas, reveló la imagen de las asas intestinales flotando en el líquido amniótico y disminución de los movimientos espontáneos del feto afectado.

El embarazo había transcurrido normalmente, aunque existía el antecedente de ingestión de 2 o 3 cervezas diarias (4% de alcohol etílico) y en ocasiones 30-40 ml de ron (40% de alcohol etílico) durante las primeras 11 semanas del embarazo por desconocimiento de su estado de gravidez.

No existían antecedentes de malformaciones congénitas, ni consanguinidad.

Se ofreció asesoramiento genético a la pareja, explicándoles acerca de la naturaleza del defecto y demás hallazgos ultrasonográficos ensombrecedores del pronóstico del embarazo. Se les advirtió que además el otro gemelo no presentaba defecto alguno visible por ultrasonido. No obstante, la familia decidió y solicitó la terminación del embarazo; llevándose a cabo a las 23 semanas de gestación, a través del método paraovular. Se obtuvieron dos fetos de diferentes sexos: un feto femenino con 700 gramos de peso, normal al examen físico y otro masculino que

pesaba 675 gramos de peso y presentaba una fisura de la pared abdominal a la derecha del cordón umbilical con evisceración del intestino, asociada a mal rotación y atresia intestinal (**Figura 1**).



**Figura 1. Gemelos dicigóticos**

#### **COMENTARIO**

La gastrosquisis puede presentarse de forma esporádica (3), aunque en ciertas familias se relaciona a la herencia multifactorial (4). Algunos autores han sugerido que puede ser inducida por la acción de un agente ambiental al cual estuvieran expuestos los fetos afectados durante el período de embriogénesis, encontrándose entre estos factores, el consumo de alcohol (3, 5), el hábito de fumar y algunas enfermedades virales (5).

Su patogenia no es bien conocida; sin embargo, el mecanismo patogénico más probable se explica actualmente por accidentes vasculares, como la interrupción o disminución del flujo sanguíneo a través de la arteria onfalomesentérica (5-7), que provoca después de una embriogénesis gastrointestinal normal, infarto y necrosis paraumbilical (3, 6) con cierre incompleto de las paredes abdominales laterales y la subconsecuente salida al exterior del intestino, hecho que según la mayoría de los embriólogos ocurre en la séptima y la décima semanas de gestación (8).

El alcohol etílico es el principal componente de las cervezas, vinos y aguardientes. Al ser ingerido atraviesa libremente la placenta (3) y debido a su efecto vasodilatador (9) pudiera provocar posteriormente la gastrosquisis, evento comprobado en monos (5).

La dicigocidad entre los gemelos reportados se evidencia por la diferencia de sexo entre ellos.

Estos gemelos, generalmente derivados de dos huevos fecundados por diferentes espermatozoides, tienen diferente constitución genética (10) y por lo tanto,

diferente predisposición genética ante determinados cambios ambientales, por lo que el ambiente intrauterino, aunque similar, no afecta a ambos fetos por igual.

Como la mayoría de los fenotipos observados son el resultado de las interacciones entre el genotipo y el ambiente (11), muchos autores defienden el origen multifactorial de esta malformación (5, 11). La aparición del defecto en un solo miembro del par de gemelos dicigóticos, hace considerar este origen en el caso reportado.

Independientemente que el consumo de alcohol durante el embarazo como factor de riesgo para la gastrosquisis requiere confirmación en otros estudios, recomendamos evitar la ingestión de bebidas alcohólicas por las embarazadas, ya que si bien no podemos asegurar que el alcohol haya desencadenado el trastorno morfogénético, tampoco debemos excluirlo.

Los embarazos gemelares que cursen con elevación de la alfafetoproteína en suero materno deben ser examinados cuidadosamente por ultrasonografía después de las veinte semanas en busca de este defecto.

## REFERENCIAS BIBLIOGRAFICAS

1. Kamata S, Ishikawa, Usui N, Kitiyama Y, Sawait T, Okuyama H et. al. Prenatal diagnosis fo abdominal wall defects and their prognosis. *J. Pediatr Sur* 1996;31(2):267-71.
2. Dyce E, Dyce B; Primelles A. Importancia de las malformaciones de la pared abdominal anterior. *Rev. Esp Pediatr* 1997; 53(3):219-22.
3. Sarda P; Bard H. Gastroschisis in a case of dizygotic twins: The possible role of maternal alcohol consumption. *Pediatrics*. 1984; 74(1): 94-6.
4. Torfs CP; Curry C. Familial cases of gastroschisis in a population-based registry. *AM.J. Med. Genet*. 1993;45: 465-7.
5. Werler MM; Mitchell AA; Shapiro S. Demographic, reproductive, medical and environmental factors in relation to gastroschisis. *Teratology*. 1992; 45:353-60.
6. Van Allen MI. Structural anomalies resulting from vascular disruption. *Pediat Clin North Am* 1992; 39(2): 255-77.
7. Martin RW. Screening for fetal abdominal wall defects. *Obstet Gynecol Clin North Am* 1998; 25(3):517-26.
8. Torts CP, Curry C, Roeper P. Gastroschisis. *J Pediatr* 1990; 116(1): 1-6.
9. Espinosa RA. Efecto de la ingesta aguda de alcohol en la función ventricular determinada por ecocardiograma. *Rev Med IMSS. México* 1990;28(2):81-4.
10. Sadler TW. Langman. Embriología Médica. 6 ed. México: Editorial Médica Panamericana; 1993: 118.

11. Toomey KE. Medical genetics for the practitioner. *Pediatr in review* 1996; 17(5):163-74.

*Dra. Elisa Dyce Gordon.* Especialista de II Grado en Genética Clínica. Profesor Asistente Hospital Gineobstétrico Provincial Docente Ana Betancourt de Mora. Hospital Ginecobstétrico Ana Betancourt de Mora. Camagüey, Cuba.