

## Defecto de septación auricular: un desafío para el cardiólogo de adultos

*Atrial septal defects a challenge for the adult's cardiologist*

Dr. Alexander Valdés Martín<sup>1</sup>

I Especialista de I Grado en Cardiología. Instituto de Cardiología y Cirugía Cardiovascular. La Habana, Cuba.  
avaldes@infomed.sld.cu

### RESUMEN

**Fundamento:** el defecto de septación auricular, también conocido con el término de comunicación interauricular es la cardiopatía congénita más frecuente en la edad adulta con predominio en el sexo femenino sobre el masculino. Muchos de los niños y jóvenes con comunicación interauricular se encuentran asintomáticos y los hallazgos físicos son insignificantes, por lo que la supervivencia hasta la edad adulta es la norma. **Objetivo:** profundizar en los diversos aspectos anatómicos, fisiopatológicos y clínicos de los pacientes adultos con defecto de septación auricular, con vistas a facilitar un diagnóstico precoz y un manejo adecuado por sus médicos de asistencia. **Desarrollo:** se realizó una revisión bibliográfica acerca del tema en las que se utilizaron las bases de datos de Medline e Hinari. La sobrecarga volumétrica crónica de las cavidades derechas puede tener efectos deletéreos, tales como arritmias auriculares, enfermedad vascular pulmonar irreversible y,

eventualmente insuficiencia cardiaca y embolismos paradójicos. La ecocardiografía transesofágica constituye la técnica de elección para evaluar la localización anatómica de la comunicación interauricular y su relación con las estructuras vecinas. **Conclusiones:** el diagnóstico de una comunicación interauricular se realiza a partir de criterios clínicos, ecocardiográficos y angiográficos. El cierre de una comunicación interauricular ostium primum y seno venoso se realiza exclusivamente a través de la vía quirúrgica. La vía de elección para el cierre de una comunicación interauricular ostium secundum, siempre y cuando cumpla con determinados criterios, es la percutánea donde el *Amplatzer septal occluder* el dispositivo más utilizado. El cierre de un defecto septal auricular esta contraindicado en pacientes con hipertensión pulmonar secundaria también denominada fisiología de Eisenmenger.

**DeSC:** TABIQUE INTERATRIAL; CARDIOPATÍAS CONGÉNITAS; COMPLEJO DE EISENMENGER; ECOCARDIOGRAFÍA; ADULTO; LITERATURA DE REVISIÓN COMO ASUNTO.

### ABSTRACT

**Background:** atrial septal defect also known as atrial communication is the most frequent congenital cardiopathy in adults with marked prevalence in women. Many of children and young people with atrial septal defects are asymptomatic and physical findings are insignificant, that's why survival until the adulthood is the norm. **Objective:** to deepen

## ARTÍCULOS DE REVISIÓN

knowledge on the diverse anatomical, psychopathological, clinical and diagnostic aspects of the adult's patients with atrial septal defects with a view to provide an early diagnosis and an appropriate management by their primary physicians. **Development:** a bibliographic review on the subject was performed. Medline and HINARI databases were used. The chronic volumetric overdrive of the right cardiac cavities may cause deleterious effects such as atrial arrhythmias, irreversible lung vascular disease and, possibly heart failure and paradoxical embolisms. The transesophageal echocardiography constitutes the election technique to evaluate the anatomical localization of the atrial septal defect and its relationship with neighbour's structures. **Conclusions:** the diagnosis of an atrial septal defect is carried out starting from clinical, echocardiography and angiography criteria. The closure of an atrial septal defect ostium primum and sinus venosus types is carried out exclusively through the surgical way. The closure of an atrial septal defect ostium secundum provided it meets certain criteria, is the percutaneous one, being the Amplatzer septal occluder device the most commonly used. The closure of atrial septal defect is contraindicated in patients with secondary pulmonary hypertension also called Eisenmenger physiology.

**DeSC:** ATRIAL SEPTUM; HEART DEFECTS, CONGENITAL; EISENMENGER COMPLEX; ECHOCARDIOGRAPHY; ADULT; REVIEW LITERATURE AS TOPIC.

## INTRODUCCIÓN

El defecto de septación auricular, también conocido con el término de comunicación interauricular (CIA) es la cardiopatía congénita más frecuente hallada en la edad adulta (40 %), con predominio del sexo femenino sobre el masculino (relación: 3:2).<sup>1</sup> La misma abarca a todas aquellas anomalías congénitas del corazón que independientemente de su naturaleza, origen y características, facilitan el paso de sangre de una cavidad auricular a la otra. Puede presentarse aisladamente o asociada a otros trastornos de la anatomía cardiovascular. Muchos de los niños y jóvenes con CIA se encuentran asintomáticos y los hallazgos físicos son insignificantes, por lo que la supervivencia hasta la edad adulta es la norma. Es definida por muchos expertos como una cardiopatía congénita que cursa con flujo pulmonar aumentado, por lo cual la principal característica fenotípica de estos pacientes lo constituye la ausencia de cianosis, salvo en estadios más severos, donde la presencia de cianosis está relacionada con el desarrollo de hipertensión arterial pulmonar (HTP).

A pesar de los avances aportados por la revolución científico técnica a la Cardiología, cada día es mayor el número de pacientes adultos que acuden a los servicios de Cardiología del país con un diagnóstico tardío de la enfermedad, de hecho, en los últimos 16 meses en el Instituto Nacional de Cardiología y Cirugía Cardiovascular se han intervenido quirúrgicamente un total de siete pacientes con el diagnóstico de CIA, de los cuales solo tres,

## ARTÍCULOS DE REVISIÓN

tenían un conocimiento previo de su enfermedad. Esta evidencia nos motivó a realizar una revisión sobre el tema que fuera de utilidad a todos nuestros profesionales, pues solo a través de un diagnóstico precoz se evitará la progresión de la enfermedad, con la aparición de complicaciones, y se podrá aumentar la supervivencia de estos pacientes.

**DESARROLLO**

La mayor parte de las CIA en los adultos se localizan en el área del ostium secundum (OS) embriológico.<sup>1</sup> Este defecto medioseptal del tabique interauricular (TIA) se le conoce con el nombre de **OS** y se origina al fallar la fusión del septum secundum al OS, dejando a este último al descubierto. La CIA OS se asocia en un 10 % al drenaje anómalo de venas pulmonares (DAVP) y de un 10 a un 20 % al prolapso de la válvula mitral (PVM).<sup>2</sup> Es poco frecuente encontrar una variante de CIA conocida con el nombre de **Seno Venoso**. La misma se sitúa en la porción alta del TIA y se asocia a drenaje anómalo parcial de las venas pulmonares derechas. Esta variante de CIA no se trata de un verdadero defecto de septación del TIA, sino que suele ser el resultado de una falla en la incorporación normal de determinados sectores de la prolongación sinusal derecha y de sus valvas venosas sinusales al verdadero TIA. Si el sector superior de dicha prolongación es el no incorporado, entonces estamos en presencia de una **CIA seno venoso tipo vena cava superior** (Es el más frecuente). Si por el contrario la porción inferior es la no incorporada

estaremos frente a una **CIA seno venoso tipo cava inferior**.<sup>3</sup> La **CIA tipo seno coronario** es otra variante más rara de seno venoso. Se encuentra ubicado en posición postero-inferior en relación con el seno coronario. Presenta un origen complejo en el que se involucran trastornos de la porción inferior de la prolongación y valva venosa antes mencionada y además del seno transversal. Usualmente forma parte del síndrome de Raghīb.<sup>4</sup>

La **CIA ostium Primum (OP)** resulta bastante infrecuente. Se sitúa en la porción baja del TIA y se ubica entre el limbo de la fosa oval y la inserción septal de la valva anterior mitral, que es el límite atrial del septum A-V. Su ubicación es antero-inferior y se origina por la persistencia del OP que no se cierra normalmente por anomalías del desarrollo del cojín inferior, del conducto auriculoventricular (AV) y del septum primum. No constituye un verdadero y aislado defecto del TIA, forma parte de una enfermedad denominada defecto de septación AV de la cual constituye uno de sus elementos.<sup>5</sup> A menudo las válvulas mitral y tricúspide son anormales. Los velos son de tamaño variables y las comisuras más o menos completa. La valva mitral anterior o septal habitualmente se encuentra desplazada o hendida. A esta última anomalía se le conoce en inglés con el nombre de *cleft* mitral.<sup>6</sup>

Es necesario destacar que la CIA OS es producida por un defecto real de formación del TIA a diferencia del foramen oval (FO) permeable, con el cual no debe ser confundido. El OS se encuentra en posición anterior y

## ARTÍCULOS DE REVISIÓN

superior respecto al FO. Este último está formado por el septum secundum y se sitúa en la cara derecha del TIA. El tejido del septum primun que queda a la izquierda del FO forma una válvula que normalmente se fusiona en el período postnatal con el borde del FO, dejando un FO anatómicamente cerrado o sellado. El sellado incompleto, con un flujo mínimo (*probe patency*), tiene lugar en un 25 % de los adultos.<sup>7</sup> Un FO muy permeable puede considerarse una forma adquirida de CIA que sucede, por ejemplo, cuando se da una desproporción entre el tamaño del foramen y la longitud efectiva de su válvula. El crecimiento del FO por si mismo se asocia a lesiones obstructivas del lado derecho del corazón (atresia o estenosis pulmonar con septum integro, atresia tricuspídea, transposición de grandes arterias, conexión anómala total venosa pulmonar), mientras que una válvula pequeña en relación con el tamaño del foramen a menudo provoca grandes cortocircuitos (CC) de izquierda-derecha con dilatación importante de la aurícula izquierda (AI).<sup>8</sup>

La CIA puede asociarse a otras anomalías cardíacas como una vena cava superior izquierda persistente (2-5 %),<sup>9</sup> la comunicación interventricular (CIV) y/o la persistencia de un conducto arterioso (3-5 %).<sup>4</sup> El síndrome de Lutembacher es una rara enfermedad en la cual la CIA OS se encuentra asociada a estenosis mitral de causa reumática. Por otra parte la CIA se presenta en el contexto de diversos síndromes como el de: Down, Ellis-Van Creveld, Turner, Marfan y Noonan.<sup>8</sup>

**Fisiopatología**

La CIA comunica dos cámaras de baja resistencia, por lo que la magnitud y el sentido del CC interatrial dependerán del tamaño del defecto, la distensibilidad relativa de los ventrículos, la resistencia relativa en la circulación sistémica o pulmonar (RVS y RVP) y la integridad de las válvulas auriculoventriculares.<sup>10</sup> El CC de izquierda a derecha en aquellos casos con defecto septal restrictivo depende del diámetro del orificio permeable y del gradiente de presión entre los dos atrios. También participa en menor grado la diferencia de presión telediastólica entre ambos ventrículos. Los orificios menores de 0,5cm<sup>2</sup> se acompañan de pequeños cortocircuitos, mientras que los de 2cm de diámetro o mayores evolucionan con importante CC. En las CIA amplias, el CC de izquierda a derecha depende exclusivamente de la diferencia de presión telediastólica entre los dos ventrículos y por tal razón el paso de sangre saturada de la AI a la Aurícula derecha (AD) ocurre durante la diástole ventricular.<sup>11</sup>

El hecho de comunicar circuitos de baja resistencia hace que la HTP en estos enfermos sea tardía, habitualmente a partir de la cuarta década de la vida.<sup>12</sup> La génesis de la HTP en enfermos con hiperflujo pulmonar secundario a una CIA tiene como punto de partida la agresión sufrida por el endotelio, que produce fragmentación de la barrera subendotelial y presencia de un factor seroso que normalmente no existe en esta zona. Este factor activa a ciertos factores de crecimiento produciéndose

## ARTÍCULOS DE REVISIÓN

hipertrofia, proliferación y migración de células musculares lisas y posteriormente proliferación de la íntima. Este mecanismo evoluciona lentamente y se debe al CC entre cámaras de baja resistencia, a diferencia de otros defectos septales como la CIV.<sup>13</sup> La aparición de hipertrofia ventricular derecha (HVD) es tardía y por ello la disminución del CC de izquierda a derecha en los casos con HTP comienza cuando la HVD se acompaña del aumento de la presión telediastólica de esta cámara. A medida que aumenta dicha presión se reduce el CC en forma progresiva hasta invertirse, con la consecuente aparición de la cianosis.<sup>14</sup> Este comportamiento fisiopatológico explica porque en pacientes adultos encontramos casos de CIA con CC de izquierda a derecha, cardiomegalia e hiperflujo pulmonar. En estos pacientes las RVP elevadas existen con presión telediastólica del ventrículo derecho (VD) todavía normales.

En la edad adulta existen factores comórbidos que alteran la fisiopatología de la CIA. Si se asocia con cardiopatía isquémica o hipertensiva, observamos un aumento del CC de izquierda a derecha, producido por incremento de la presión telediastólica del ventrículo izquierdo (VI).

**Historia natural y presentación clínica**

La historia natural de pequeños defectos septales (la relación flujo pulmonar (Qp)/ flujo sistémico (Qs) inferior a 2/1) es excelente aún sin tratamiento específico, debido a que son difíciles de detectar, su incidencia está probablemente infraestimada. Estos no tienen

repercusión sobre la hemodinámica cardíaca. Dentro de ellos se encuentra el FO permeable, que se detecta en el 20-30 % de las personas adultas y representa una comunicación potencial entre ambas aurículas. Se considera un factor de riesgo de embolia paradójica. Está última puede ser causa de accidentes vasculares encefálicos de naturaleza aterotrombótica y carácter transitorio. Los defectos medianos y grandes no provocan síntomas durante la infancia. Rara vez algunos lactantes pueden presentarse con escaso crecimiento, infecciones respiratorias a repetición y signos de insuficiencia cardíaca (IC).

La presencia y severidad de los síntomas de IC se incrementan con la edad, encontrándose habitualmente en pacientes de la cuarta década de la vida.<sup>15, 16</sup> El paciente refiere astenia y disnea, esta última suele ir aumentando su intensidad en la medida que se incrementan las RVP y se intensifica la magnitud del CC.<sup>17</sup> El progresivo aumento de tamaño de la AD predispone a la aparición de taquiarritmias supraventriculares como la fibrilación auricular y el flutter auricular, las cuales también aumentan en frecuencia con la edad.<sup>18</sup> En un 5-10 % de los pacientes puede aparecer HTP por enfermedad vascular pulmonar (EVP), de forma preferente en mujeres, no se encontró una clara relación con la cuantía del CC ni con la edad, por lo que el debate sobre la causa de la EVP en estos pacientes continúa.<sup>19</sup> La presencia de cianosis en un paciente con CIA forma parte del llamado

## ARTÍCULOS DE REVISIÓN

Síndrome de Eisenmenger e indica la existencia de una derivación invertida del CC.<sup>20</sup> En ocasiones la cianosis puede ser el resultado de una válvula de Eustaquio prominente que dirija el flujo sanguíneo de la vena cava inferior hacia la AI a través de una CIA tipo OS o seno venoso. La endocarditis bacteriana es muy rara en los pacientes con CIA, no se recomienda la profilaxis antiendocarditis en estos pacientes, salvo en los casos de CIA OP.<sup>21</sup> La esperanza de vida es menor a la media. El cierre espontáneo de defectos septales está bien documentado durante la infancia, fundamentalmente durante el primer año de vida.

La inspección de un paciente afectado de CIA suele mostrar un impulso ventricular derecho prominente localizado durante la inspiración en la región subxifoidea y al final de la espiración en el borde externo izquierdo. En el segundo espacio intercostal izquierdo (EII) se puede palpar las pulsaciones sistólicas provenientes de un VD hiperdinámico y de un tronco de la arteria pulmonar (TAP) dilatada.<sup>22</sup> La auscultación pondrá en evidencia un primer ruido (R1) cardíaco normal o desdoblado con incremento del componente tricuspídeo, un segundo ruido (R2) desdoblado, constante con respecto a las fases respiratorias y amplio.<sup>23</sup> Esto último debido a un retraso en el cierre de la válvula pulmonar en pacientes con presiones arteriales pulmonares normales o RVP bajas. Otros signos auscultatorios frecuentes incluyen: un soplo eyectivo mesosistólico de intensidad II/VI en el segundo EII como resultado del

hiperflujo a través de la válvula pulmonar y un retumbo tricuspídeo en el borde externo inferior izquierdo por aumento del flujo a través de la válvula tricuspídea cuando la relación Qp/Qs es mayor de 1,5.<sup>24</sup> En aquellos casos de CIA asociada a PVM es posible encontrar un soplo telesistólico apical con irradiación a la axila. El aumento marcado de las RVP, produce una considerable reducción en la magnitud del CC de Izquierda a derecha, lo que se traduce en una serie de signos semiológicos que reciben el nombre de Complejo de Chávez o de Eisenmenger e incluyen:<sup>21, 24,25</sup>

Segundo ruido palpable por aumento en la intensidad del componente pulmonar, aórtico o ambos.

Reducción en la intensidad del soplo sistólico pulmonar y aórtico.

Soplo diastólico de insuficiencia pulmonar.

Soplo holosistólico de insuficiencia tricuspídea.

Presencia de cianosis y acropaquias cuando se invierte la dirección del CC (se vuelve de derecha a izquierda).

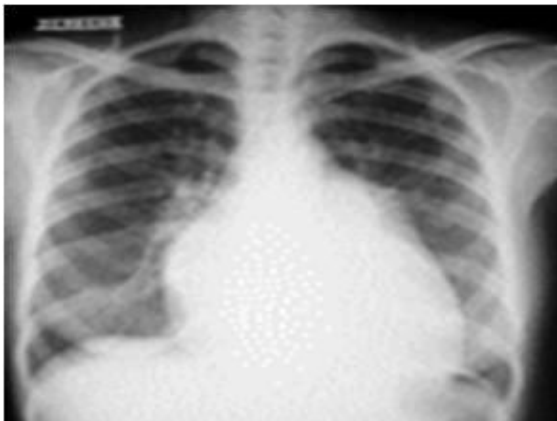#### Estudios analíticos

El **electrocardiograma** puede registrar ritmo sinusal, fibrilación o flúter auricular. La presencia de un ritmo nodal bajo se observa en el 75 % de los pacientes con CIA seno venoso cava inferior.<sup>26</sup> En la CIA OS el eje del QRS es normal o tiende a desviarse hacia la derecha. Por su parte la CIA OP se asocia con más frecuencia a un eje eléctrico desviado hacia la izquierda. Cuando existen defectos del tipo seno venoso cava superior suelen aparecer ondas P negativas en las derivaciones

## ARTÍCULOS DE REVISIÓN

inferiores. El bloqueo completo o incompleto de la rama derecha del haz de His constituye uno de los signos electrocardiográficos más específicos de CIA.<sup>27</sup> El crecimiento auricular en estos pacientes deviene en una mayor duración en el tiempo de conducción internodal, observándose en muchos casos un intervalo PR prolongado con independencia de la variedad anatómica de la CIA.<sup>26</sup>

Las alteraciones clásicas que se detectan en un telecardiograma son: cardiomegalia por agrandamiento de la AD y el VD, dilatación de las arterias pulmonares centrales con plétora pulmonar, lo que indica un mayor flujo pulmonar. En ocasiones se visualiza una vena cava superior dilatada en su segmento proximal, obligando al médico de asistencia a descartar una CIA tipo seno venoso cava superior.<sup>28</sup> (Figura 1)



**Figura 1. Telecardiograma, se visualiza crecimiento de cavidades derecha, con prominencia del tronco de la arteria pulmonar y plétora sanguínea**

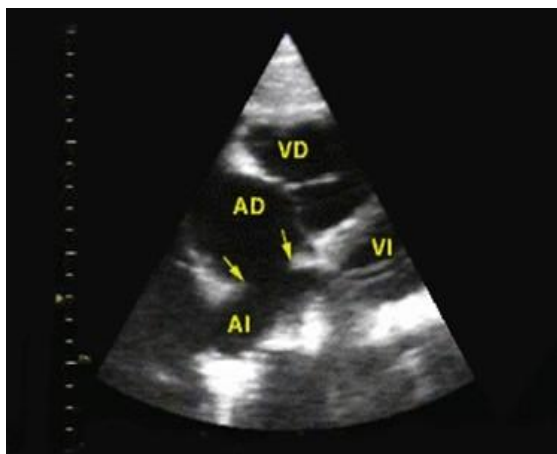
La modalidad más adecuada para diagnosticar una CIA es la ecocardiografía transtorácica (ETT) bidimensional. La ausencia de ecos a diferentes niveles del TIA nos permite determinar el tipo anatómico de CIA, además de estimar el tamaño del defecto y la existencia o no de retorno venoso pulmonar anómalo.<sup>29, 30</sup>

Otros signos indirectos de CIA incluyen el aumento en los diámetros de las cavidades derechas, un TAP dilatado, un VD hiperdinámico y una movilidad anormal del tabique interventricular consistente en un movimiento anterior rápido en protosístole o un movimiento reducido durante la totalidad de la sístole. Este último signo es un fiel indicador de sobrecarga volumétrica del VD, y se define mejor en la vista de eje corto parasternal.<sup>31</sup> La ETT con contraste salino se utiliza en casos no concluyentes y consiste en administrar a través de la vena cubital una mezcla, a partes iguales, de sangre del paciente y solución de cloruro de sodio al 0.9 %. En presencia de un CC de izquierda a derecha observaremos un efecto de *lavado de burbujas* en la AD.<sup>30, 31</sup>

En la vista apical de cuatro cámaras el TIA se localiza en un campo lejano y es relativamente paralelo al haz ultrasónico. Aunque esta vista a menudo permite un diagnóstico certero de CIA tipo OP, la detección de una CIA OS es mucho más difícil.<sup>32</sup> La presencia de sombras acústicas y la pérdida artificial (*dropout*) de ecos (sobre todo en la región del OS) aumentan el riesgo de falsos positivos. En la vista de cuatro cámaras subcostal el TIA es perpendicular al haz ultrasónico y este

## ARTÍCULOS DE REVISIÓN

fenómeno evita los problemas del enfoque apical, evaluando el tamaño aproximado de una CIA OS en más de un 90 % de los casos.<sup>33</sup> (Figura 2)



**Figura 2.** Vista ecocardiográfica subcostal (cuatro cámaras), se aprecia la ausencia de ecos en la porción media del tabique interauricular, correspondiente a cuna CIA OS. AD: Aurícula derecha. AI: Aurícula izquierda. VD: Ventrículo derecho. VI: Ventrículo izquierdo

Esta vista también es ideal para diferenciar los diferentes tipos de CIA y descartar la presencia de aneurismas del TIA. Estos aneurismas están formados por un tejido delgado y ondulante en la región de la fosa oval que se mueve en relación con los ciclos cardíaco y respiratorio y generalmente protruye en el interior de la AD.<sup>32</sup> La vista subcostal suele ser de gran valor en la estimación indirecta de la presión a nivel de la AD (PAD). Para lo cual observaremos el grado de colapso de la vena cava inferior (VCI) e inferiremos que si la VCI colapsa en inspiración más de un 50 % con respecto a su diámetro basal, entonces, la PAD es menor de 10 mmHg

(valor normal). Si la VCI colapsa menos de un 50 %, la PAD oscila entre 10 y 15 mmHg. Por el contrario si en la inspiración profunda la vena referida no colapsa o por el contrario se distiende los valores de PAD serán marcadamente elevados (mayores de 20 mmHg).<sup>30, 32, 33</sup>

En algunos pacientes adultos la calidad insuficiente de las imágenes transtorácicas independientemente de la vista obtenida impide el diagnóstico de certeza. En estos casos se debe recurrir a la ecocardiografía doppler color (EDpC): Esta técnica refleja un flujo de baja velocidad de izquierda a derecha que se extiende desde la mesosístole hasta la mesodiástole, con una segunda fase de flujo que coincide con la sístole auricular. Durante la protosístole también se registra un breve período de CC de derecha a izquierda. Con ulterioridad se debe evaluar en forma cuantitativa la magnitud de la derivación. Para ello es necesario determinar los volúmenes sistólicos de los ventrículos izquierdo y derecho, los cuales se pueden derivar de los trazados de velocidad del flujo aórtico y pulmonar. Este método es utilizado para estimar la relación Qp/Qs, mediciones que en el niño se correlacionan bien con las obtenidas por cateterismo, mientras que en el adulto la precisión y la validez de este enfoque están limitadas por diversos problemas técnicos. La aplicación del doppler pulsado o continuo son de utilidad para determinar la dirección y la velocidad del flujo interatrial. En presencia de insuficiencia tricuspídea o pulmonar estas



## ARTÍCULOS DE REVISIÓN

modalidades nos permiten estimar las presiones sistólicas, diastólicas y media en el TAP.

La técnica más certera para evaluar la integridad del TIA es la ecocardiografía transesofágica (ETE). La cercanía del TIA y su orientación con relación al esófago permiten la visualización completa del tabique en casi todos los casos. El ETE permite establecer la presencia, la localización y el tamaño de la CIA, donde es de utilidad especial en aquellos casos de CIA con grandes posibilidades de cierre por vía percutánea y en pacientes con CIA tipo seno venoso dado que estas malformaciones pueden pasar inadvertidas en las imágenes transtorácicas. Además la ETE es la modalidad más adecuada para evaluar una anomalía parcial del drenaje venoso pulmonar.<sup>34</sup> En los casos típicos la vena pulmonar superior derecha desemboca en la confluencia entre la CIA y la desembocadura de la vena cava superior.

**Cateterismo cardíaco**

Se recurre a él cuando existen discrepancias entre los hallazgos del ecocardiograma y el cuadro clínico, cuando se desea evaluar la importancia hemodinámica de una CIA o es necesario estimar las presiones y resistencias de la arteria pulmonar.<sup>35</sup> El diagnóstico de CIA se confirma al pasar el catéter a través de la misma. Por ejemplo si el catéter atraviesa la parte alta del TIA, estamos probablemente, en presencia de una CIA tipo seno venoso; si lo hace a nivel de la porción medioseptal, se trata de una CIA OS o un FO permeable y cuando el

catéter discurre a través de la porción baja del TIA pudiéramos estar frente a una CIA OP.

**Tratamiento**

El tratamiento médico incluye el uso de digitálicos y diuréticos en pacientes con IC derecha, siempre como puente hasta la cirugía. También deberán tratarse las arritmias que se presenten, evitando siempre que sea posible el uso de marcapaso transvenoso por el riesgo de embolismo paradójico que trae su implantación. La reparación quirúrgica de una CIA consiste en el cierre del defecto a través de diferentes métodos como la sutura primaria, la implantación de un parche sintético o de pericardio autólogo. La misma tiene una mortalidad baja (< 1 %) y mejores resultados a largo plazo en términos de morbilidad y esperanza de vida cuando el proceder se realiza, en la niñez o la adolescencia, y en ausencia de HTP. No obstante, la mortalidad quizá sea más alta en pacientes de edad avanzada y en aquellos con comorbilidades. De igual modo el cierre de una CIA debe evitarse en pacientes con fisiología de Eisenmenger pues las probabilidades de claudicación de las cavidades derechas secundarias al cierre, son superiores al 99 %.<sup>36</sup>

En términos generales son candidatos al cierre de la CIA:

Pacientes con CC relevante (signos de sobrecarga de volumen del VD) y RVP < 5 unidades Wood (UW) con independencia de los síntomas.

## ARTÍCULOS DE REVISIÓN

Pacientes con CIA, con independencia del tamaño, y sospecha de embolia paradójica (exclusión de otras causas).

Pacientes con una RVP  $\geq 5$  UW pero  $< 2/3$  a la RVS o una PAP  $< 2/3$  de la presión sistémica (basal o tras prueba con vasodilatadores, preferiblemente óxido nítrico, o tras terapia dirigida contra HTP) y evidencia de CC de izquierda a derecha neto ( $Qp/Qs > 1,5$ ).<sup>36</sup>

El primer cierre exitoso de una CIA mediante un dispositivo insertado por vía percutánea fue realizado en 1974 por *King y Mills*,<sup>37</sup> pero las dificultades técnicas relacionadas con el dispositivo impidieron la popularización del procedimiento. En la actualidad este método de cierre se ha convertido en la primera elección de la CIA OS. En el Cardiocentro William Soler se comenzó con esta técnica en el año 2003, y hasta la fecha se han tratado por esta vía más de 150 pacientes entre niños y adultos con magníficos resultados y muy bajos índices de morbi-mortalidad.

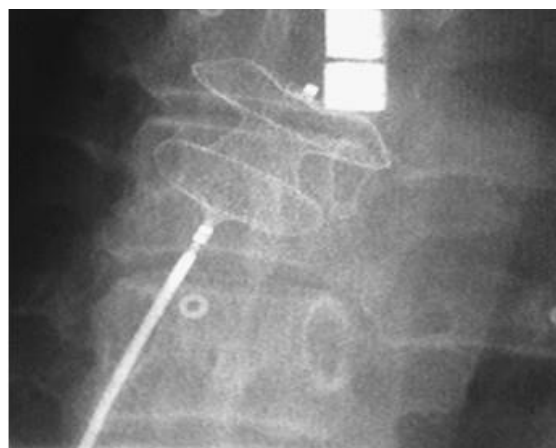Para el cierre de una CIA OS por intervencionismo es necesario el cumplimiento de las siguientes consideraciones:

El defecto debe tener un diámetro al menos 50 % menor que el del dispositivo más grande que se disponga (imposibilidad de cerrar CIA con diámetros mayores de 38 mm)

Reborde del septum interatrial de al menos 5mm alrededor del defecto para el anclaje del dispositivo.

No emplear si existe DAVP o proximidad de la CIA ( $< 4$ mm) a las válvulas AV, seno coronario o drenaje venoso sistémico.

La inserción del dispositivo se realiza bajo visión fluoroscópica o con la guía de un ETE (Figura 3)



**Figura 3. Cierre de una CIA OS por vía percutánea, inserción de un dispositivo Amplatzer septal occluder bajo visión fluoroscópica**

Existen diversos tipos de dispositivos de cierre como son el: Paraguas *Clamshell*, *Cardioseal Septal Occluder*, *Buttoned device*, *Atrial Septal Defect Occluder System (ASDOS)*, *Angel Wings*, *Helex* y el *Amplatzer septal occluder*. Este último es el más usado en la actualidad, pues tiene la ventaja de ser rescatable por vía percutánea el dispositivo en caso de migración.<sup>38-40</sup>

El cierre de una CIA OS por vía percutánea resulta ser una técnica segura y efectiva, se reporta solo hasta un 1 % de complicaciones serias: Perforación atrial, infartos pulmonares (émbolos), complicaciones arteriales, migración del dispositivo, infección y hemólisis. Las taquiarritmias auriculares que ocurren poco después de la intervención son, en su mayoría,

## ARTÍCULOS DE REVISIÓN

transitorias. Todas estas complicaciones son menos frecuentes que cuando usamos la vía quirúrgica.<sup>41</sup>

Una vez implantado un dispositivo, se debe realizar profilaxis de la endocarditis bacteriana durante 6 meses o mientras exista C-C residual. Igualmente se debe administrar aspirina a dosis antiagregantes (comenzando tres días antes de la implantación), durante seis meses o mientras exista CC residual. En los pacientes adultos, después del cierre percutáneo, se debe instaurar tratamiento de nitratos para reducir la precarga y no someter al VI hipotrófico a un aumento brusco del volumen y la presión a manejar, al menos durante un mes.<sup>42</sup>

Los estudios que comparan la cirugía con el cateterismo han constatado tasas de éxito y mortalidad similares (1 %), aunque con el cateterismo la morbilidad fue menor y la hospitalización, más corta. El resultado es mejor si la reparación se realiza en pacientes menores de 25 años. El cierre de una CIA después de los 40 años parece no afectar a la frecuencia de aparición de arritmias durante el seguimiento. No obstante, los pacientes se benefician del cierre a cualquier edad en lo que a morbilidad se refiere (capacidad de ejercicio, disnea, IC derecha), sobre todo cuando puede realizarse por cateterismo. La mala función sistólica y diastólica del VI puede causar congestión pulmonar tras el cierre del defecto y puede requerir una prueba antes de la intervención (oclusión con balón con reevaluación de la hemodinámica) y

tratamiento. En pacientes con flúter o fibrilación auricular, la crioablación o la ablación por radiofrecuencia (intervención modificada de Maze) deberían plantearse en el momento de la cirugía.<sup>43</sup>

### CONCLUSIONES

La CIA es la cardiopatía congénita con flujo pulmonar aumentado que llega a la adultez con mayor frecuencia. Su diagnóstico se realiza a partir de criterios clínicos, ecocardiográficos y angiográficos. El cierre de una CIA OP y seno venoso se realiza exclusivamente a través de la vía quirúrgica. La vía de elección para el cierre de una CIA OS, siempre y cuando cumpla con determinados criterios, es la percutánea. El *Amplatzer septal occluder* el dispositivo más utilizado. El cierre de una CIA esta contraindicado en pacientes con fisiología de Eisenmenger.

### REFERENCIAS BIBLIOGRÁFICAS

1. Rojas CA, Sherief A, Medina HM, Chung JH, Choy G, Ghoshhajra BB, et al. Embryology and developmental defects of the interatrial septum. *AJR Am J Roentgenol.* 2010; 195(5):1100-4.
2. Saxena A, Divekar A, Soni NR. Natural history of secundum atrial septal defect revisited in the era of transcatheter closure. *Indian Heart J.* 2005; 57:35-8.
3. Pucelikova T, Kautznerova D, Vedlich D, Tintera J, Kautzner J. A complex anomaly of systemic and pulmonary venous return associated with sinus

## ARTÍCULOS DE REVISIÓN

- venous atrial septal defect. *Int J Cardiol.* 2007; 115(1):E47–E48.
4. Warnes CA, Liberthson R, Danielson GK, Dore A, Harris L, Hoffman JI, et al. Task force 1: the changing profile of congenital heart disease in adult life. *J Am Coll Cardiol.* 2001; 37:1170-5.
  5. Radermecker MA, Fontaine R, Limet R. The ostium primum or partial atrioventricular septal defect. *Rev Med Liege.* 2007; 62(1):25-8.
  6. Calapkorur B, Koç F, Kaya MG. Ostium primum defect with multi-perforated atrial septum. *Turk Kardiyol Dern Ars.* 2009; 37(7):514.
  7. Benedetti E. Patent foramen ovale in the adult: state of the art in 2010. *Rev Med Suisse.* 2011; 7(285):539-40.
  8. Warnes CA. The adult with congenital heart disease: born to be bad?. *J Am Coll Cardiol.* 2005; 46(1):1–8.
  9. Gonzalez-Juanatey C, Testa A, Vidan J. Persistent left superior vena cava draining into the coronary sinus: report of 10 cases and literature review. *Clin Cardiol.* 2004; 27(9):515-8.
  10. Downfield J, Thaulow E, Warnes C, Webb G, Kolbel F, Hoffman A, et al. Management of grown up congenital heart disease. *Eur Heart J.* 2003; 24:1035-84.
  11. Oechslin EN, Harrison DA, Connelly MS, Webb GD, Siu SC. Mode of death in adults with congenital heart disease. *Am J Cardiol.* 2000; 86:1111-6.
  12. Tissot C, Beghetti M. Hipertensión pulmonar en los cortocircuitos congénitos. *Rev Esp Cardiol Supl.* 2010 (63):1179-93.
  13. Sachweh JS, Daebritz SH, Hermanns B, Fausten B, Jockenhoevel S, Handt S, et al. Hypertensive pulmonary vascular disease in adults with secundum or sinus venosus atrial septal defect. *Ann Thorac Surg.* 2006; 81(1):207-13.
  14. Galie N, Hoeper MM, Humbert M, Torbicki A, Vachiery JL, Barbera JA, et al. Guidelines for the diagnosis and treatment of pulmonary hypertension. *Eur Respir J.* 2009; 34:1219-63.
  15. Mas JL, Arquizan C, Lamy C, Zuber M, Cabanes L, Derumeaux G, et al. Recurrent cerebrovascular events associated with patent foramen ovale, atrial septal aneurysm, or both. *N Engl J Med* 2001; 345:1740-6
  16. Ejim EC, Anisiuba BC, Ike SO, Essien IO. Atrial septal defects presenting initially in adulthood: patterns of clinical presentation in enugu, South-East Nigeria. *J Trop Med.* 2011; 25:1913.
  17. Stewart D, Casida JJ. Diagnosis and management of an adult patient with atrial septal defect. *Nurse Pract.* 2010; 35(2):8-11.
  18. Gomes JA, Love B, Mehta D. Mechanism and therapy of cardiac arrhythmias in adults with congenital heart disease. *Mt Sinai J Med.* 2005; 72:263-9.
  19. Gerhard-Paul Diller, Günter Breithardt,

## ARTÍCULOS DE REVISIÓN

- Helmut Baumgartner. Congenital Heart Defects in Adulthood. *Dtsch Arztebl Int.* 2011; 108(26): 452.
20. Attie F. Anatomic diagnosis of congenital cardiopathies. *Arch Cardiol Mex.* 2004; 74 Suppl 1:S13-7.
21. Graham TP, Driscoll DJ, Gersony WM, Newburger JW, Rocchini A, Towbin JA. Task Force 2: congenital Herat disease. *J Am Coll Cardiol.* 2005; 45: 1326-29.
22. Hildick-Smith D, O'Sullivan O, Wisbey CR, Mackay JH, Lee EM, Shapiro LM. Amplatzer device closure of atrial septal defects in mature adults: analysis of 76 cases. *Heart.* 2004; 90:334-5.
23. Ortiz MJ, Almendral Villacastín J, Arenal J, Martínez-Sande JL, Pérez-Castellano N, González S, et al. Cardiología intervencionista en el tratamiento de las cardiopatías congénitas. *An Pediatr Contin.* 2004; 2:167-71.
24. Brickner ME, Hillis LD, Lange RA. Congenital Heart disease in adults. *N Engl J Med.* 2000; 242:256-63.
25. Diller GP, Dimopoulos K, Broberg CS, Kaya MG, Naghotra US, Uebing A, et al. Presentation, survival prospects, and predictors of death in Eisenmenger syndrome: a combined retrospective and case-control study. *Eur Heart J.* 2006; 27:1737-42.
26. Attenhofer Jost C, Connolly H, Danielson G. Sinus venosus atrial septal defect; long-term postoperative outcome for 115 patients. *Circulation.* 2005; 112:1953-8.
27. Faella HJ, Sciegata AM, Alonso JL, Jmelnitsky L. ASD closure with the Amplatzer device. *J Interv Cardiol.* 2003; 16:393-7.
28. Uçar O, Çiçekçioğlu H, Paşaoğlu L, Çiçekçioğlu F. Ostium secundum atrial septal defect with partial anomalous pulmonary venous return. *Turk Kardiyol Dern Ars.* 2010; 38(2):144.
29. Quaresma A, Providência R, Quintal N, Costa M, Quintal I, Santos MJ, et al. The importance of echocardiography in the diagnosis and treatment of ostium secundum-type atrial septal defect. *Rev Port Cardiol.* 2010; 29(9):1397-9.
30. Rosenfeld HM, vander ME, Sanders SP, Colan SD, Parness IA, Lock JE, et al. Echocardiography predictors of candidacy for successful transcatheter atrial septal defect closure. *Cathet Cardiovasc Diagn.* 1995; 34:29-34.
31. Huang X, Shen J, Huang Y. En face view of atrial septal defect by two-dimensional transthoracic echocardiography: comparison to real time three-dimensional transesophageal echocardiography. *J Am Soc Echocardiogr.* 2010; 23(7):714-21.
32. Providência R, Botelho A, Quintal N, Costa M, Quaresma A, Lopes P, et al. Pulmonary hypertension in patients with ostium secundum atrial septal defect is it related to echocardiographic complexity?. *Rev Port Cardiol.* 2009; 28 (10):1087-96.

## ARTÍCULOS DE REVISIÓN

33. Gerhard-Paul D, Günter B, Helmut B. Congenital Heart Defects in Adulthood. *Dtsch Arztebl Int.* 2011; 108(26):452.
34. Oliver JM, Gallego P, González A, Domínguez FJ, Aroca A, Mesa JM. Sinus venosus syndrome: atrial septal defect or anomalous venous connection? A multiplane transoesophageal approach. *Heart.* 2002; 88:634-8.
35. Du ZD, Hijazi ZM, Kleinman CS, Silverman NH, Larntz K. Comparison between transcatheter and surgical closure of secundum atrial septal defect in children and adults: Results of a multicenter non-randomized trial. *J Amer Coll Cardiol.* 2002; 39:1836-44.
36. Roos-Hesselink JW, Meijboom FJ, Spitaels SE, Van DR, Van Rijen EH, Utens EM, et al. Excellent survival and low incidence of arrhythmias, stroke and heart failure long-term after surgical ASD closure at young age. A prospective follow-up study of 21-33 years. *Eur Heart J.* 2003; 24:190-7.
37. King TD, Mills NL. Nonoperative closure of atrial septal defects. *Surgery.* 1974; 75(3):383-8.
38. Matthewson J, Bichell D, Rothman A. Absent posteroinferior and anterosuperior atrial septal defect rims: factors affecting nonsurgical closure of large secundum defects using the Amplatzer occluder. *J Am Soc Echocardiogr.* 2004; 17(1):62-9.
39. Oto MA, Aytemir K, Ozkutlu S, Kaya EB, Kabakcı G, Ateş AH, et al. Percutaneous closure of interatrial septal defects: mid-term follow-up results. *Turk Kardiyol Dern Ars.* 2011; 39(5):385-95.
40. Omeish A, Hijazi ZM. Transcatheter closure of atrial septal defects in children & adults using the Amplatzer Septal Occluder. *Interv Cardiol J.* 2001; 14:37-44.
41. Fischer G, Stieh J, Vebing A, Hoffman, Morf G, Kramer HH. Experience with transcatheter closure of secundum atrial septal defects using Amplatzer septal occluder: a single center study in 236 consecutive patients. *Heart.* 2003; 89:199-204.
42. Yüce M, Ozer O, Cakıcı M, Sarı I, Davutoğlu V, Doğan A, et al. Closure of secundum atrial septal defects by the Amplatzer occluder device. *Turk Kardiyol Dern Ars.* 2011; 39(1):35-40.
43. Butera G, Biondi-Zoccai G, Sangiorgi G, Abella R, Giamberti A, Bussadori C, et al. Percutaneous versus surgical closure of secundum atrial septal defects: a systematic review and meta-analysis of currently available clinical evidence. *Eurointervention.* 2011; 7(3):377-85.

Recibido: 11 de noviembre de 2011

Aprobado: 12 de enero de 2012

*Alexander Valdés Martín. Email: avaldes@infomed.sld.cu*