

**Adenocarcinoma de labio superior. Técnica quirúrgica**

**Adenocarcinoma of the upper lip. Surgical technique Case presentation**

**Dr. Rolando Manuel Casas Fundora ; Dra. Laura Elena Fuentes Díaz**

Hospital Clínico Quirúrgico Docente Manuel Ascunce Domenech. Camagüey. Cuba.

**RESUMEN**

Se presenta el caso de una paciente femenina, blanca, de 70 años de edad, que acude a consulta por tumoración en labio superior. Se realiza exéresis con margen de seguridad oncológica previa BAAF que informó positivo de células neoplásicas. Presentamos una adaptación de la técnica de Castañón para la reconstrucción del labio superior, y la adaptación de una técnica quirúrgica originalmente descrita para el labio inferior, reportamos el caso y revisamos algunos aspectos de interés.

**DeCS:** ADENOCARCINOMA; LABIO; TECNICAS QUIRURGICAS.

**ABSTRACT**

The case of a feminine, while, 70 year old patient is presented. She visited our consultation for a tumour in the upper lip. The exeresis with oncologic security edge was performed before (FNAB).

Fine Nudle Aspiration Biopsy, which showed positive for neoplastic cells.

We presentan adaptation of Castañón technique for the reconstruction to the upper lip. The hystologic diagnosis resulted in an Adenocarcinoma. Taking into account yhe low frequency of this lesion in the upper lip, and the adaptation of a surgical technique described for the lower, lip, we report the case and review some aspects of interest.

**DeCS:** ADENOCARCINOMA; L.P; SURGERY OPERATIVE.

## **INTRODUCCIÓN**

El cáncer de labio es una neoplasia frecuente. Es el 15% o más de todas las lesiones malignas de cabeza y cuello. (1) Algunos reportan como la neoplasia maligna más frecuente de la cavidad bucal. (2) En nuestro país ocupa el segundo lugar en incidencia, solo superado por el cáncer de lengua. (3)

La mayoría de los tumores malignos de labio son carcinomas de células escamosas; con mucha menor frecuencia aparecen neoplasias malignas epiteliales derivadas de glándulas menores, predominante carcinoma adenoquístico, adenocarcinoma, o carcinoma mucoepidermoide. (4)

Específicamente el adenocarcinoma representa el 30% de todos los cánceres salivales. Son tumoraciones firmes y localmente agresivas, y ocurren más frecuentemente en pacientes mayores de 60 años. El dolor no es un síntoma frecuente, como tampoco lo es la ulceración. Puede ocurrir dolor o hipoestesia cuando existe invasión perineural u ósea. Sólo el 14% de este tipo de cáncer tiene evidencia inicial de metástasis cervical. Los tumores de bajo grado tienen buen pronóstico, en contraste al pobre pronóstico de los Adenocarcinomas pobremente diferenciados. (5)

En la cavidad bucal la mayoría de los adenocarcinomas ocurren en la parte posterior del paladar duro. (5) La poca frecuencia de su localización en el labio, así como el número reducido de técnicas quirúrgicas conocidas para la reconstrucción del labio superior, comparado con la gran variedad para el labio inferior, nos motivan a elaborar el presente trabajo, donde presentamos el caso, y una breve revisión de las técnicas reconstructivas del labio superior.

## **PRESENTACION DEL CASO**

Paciente femenina, blanca, de 70 años de edad, que acudió a consulta por presentar aumento de volumen de labio superior, lateral derecho de aproximadamente 2,5 cm que involucraba todo el espesor del mismo.

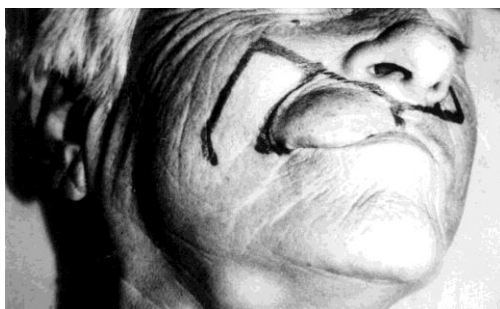En la anamnesis la paciente refirió que la lesión presentaba dos años de evolución de crecimiento lento y progresivo, asintomático.

Al examen físico la tumoración era de dura consistencia y provocaba marcada deformidad labial.

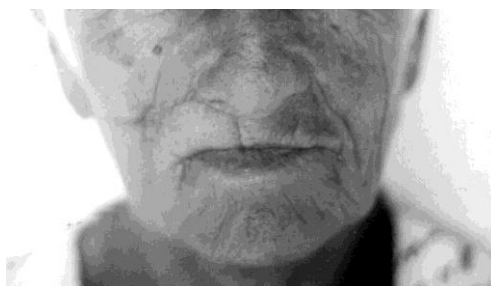
Se indicaron estudios complementarios de laboratorio y biopsia por aspiración con aguja fina (BAAF). La BAAF resultó positiva de células neoplásicas, decidiéndose exéresis quirúrgica con margen de seguridad oncológica. El examen histológico final demostró la presencia de un adenocarcinoma.

## **TECNICA QUIRÚRGICA**

Previo diseño preoperatorio de la reconstrucción del defecto a crear por la resección del tumor, se procede a realizar exéresis de la lesión con margen de seguridad oncológica. La reconstrucción se realizó usando un colgajo pediculado a partir de la zona geniana del lado afectado, de forma tal que al rotar el mismo con un ángulo de 70 grados, cubra totalmente el defecto (Figura 1).



El diseño consiste en una incisión paralela al margen externo del tejido reseñado, y la distancia entre ambos bordes será igual a la distancia desde el extremo superior del tejido eliminado, hasta el borde libre del labio. La longitud del diseño debe ser suficiente para que una vez rotado el colgajo, éste reconstruya el espacio perdido en el labio. El borde mucocutáneo se reparó a expensas de la mucosa bucal. El resultado estético al mes de la cirugía fue evaluado de satisfactorio (Figura 2).



## **DISCUSIÓN**

El tratamiento quirúrgico del adenocarcinoma de labio, incluye procedimientos similares a los empleados para los Carcinomas de Células Escamosas (5).

La baja incidencia del Carcinoma Epidermoide en el labio superior, comparada con el inferior (95, 54%), ha determinado el correspondiente menor número de técnicas descritas para su reconstrucción (6).

Las displasias y Carcinomas in situ pueden tratarse con vermellonectomía y avance del colgajo mucoso. Aquellas lesiones que involucran menos del 30% del labio pueden ser resecaadas con una V y cierre primario del efecto resultante. Para lesiones mayores se requieren colgajos de transportación a partir de los siguientes sitios:

- . remanentes del labio afectado
- . tejido del labio opuesto
- . tejido del carrillo
- . colgajos a distancia

Las técnicas más usadas incluyen las clásicas de Abbe y Estlander modificadas para el labio superior, así como la técnica de Burrow. (5, 8)

En realidad, lo importante de la técnica empleada consiste en que cumpla las condiciones básicas de la Queiloplastia: cubrir sus arcadas dentarias, asegurar la oclusión del orificio bucal, reconstruir un labio lo más normal posible, permitir los movimientos de abrir y cerrar la boca, mantener los alimentos durante la masticación, retener la saliva. (9)

La técnica presentada, que es una adaptación de la técnica Castañón al labio superior cumple estos requisitos. Por todo esto sugerimos su uso como una opción posible ante una lesión similar.

## **REFERENCIAS BIBLIOGRAFICAS**

1. Sabiston DC. Tratado de patología quirúrgica. 11ed. Ciudad de la Habana: Editorial Científico Técnica; 1995: 1415-7.
2. Golslen JB, Thomas JR. Cancer of the perioral region. Dermatol Clin 1989; 7(4): 733-49.
3. Santana Garay JC. Atlas de patología del complejo bucal. Ciudad de la Habana: Editorial Científico Técnica; 1985: 201-8.
4. De Vita J. Cáncer . Principios y Prácticas de Oncología. La Habana: Editorial Científico Técnica; 1984. T1.P. 300-2.
5. Cumingns Ch W, Fredickson JM, Harker LA, Krause ChT, Sculler DE. Otolaryngology- Nead and Neck surgery. 2ed. St. Louis: Mosby; 1992. vol 2. P.1248-1306.
6. González OA, Pardo HA, de la Cruz F, Vargas AL, Valdés M, Varnelli A. Necesidad de extensión de los vaciamientos cervicales del cáncer de labio. Rev. Argent Cir 1995; 69(5): 140-50.

7. Dado DV, Angelats J. Upper and lower lip reconstruction using the step technique. *Am Ann Plastic Surg* 1985; 15(3): 204-11.
8. Cruz JE, Treviño JL, Heijos R, Zorrilla J. Modificación del colgajo de Abbe-Estlander. *Am Otorrinolaringol Mex* 1992; 37(4): 395-8.
9. Nucttich MA, Acosta JJ, Toronzo M. Reconstruction of the lower lip following pig bites: report of two cases. *J Oral Maxillo Fac Surg* 1986; 44: 478-88.

*Dr. Rolando Manuel Casas Fundora.* Especialista de II Grado en Cirugía Máxilo Facial  
Profesor Instructor de la Facultad de Estomatología. ISCM-C. Hospital Clínico  
Quirúrgico Docente Manuel Ascunce Domenech. Camagüey. Cuba.