

Estenosis duodenal, secundaria a pancreatitis aguda. Comunicación de un paciente

Duodenal stenosis secondary to acute pancreatitis. Patient report

Dr. Jimmi Ríos Pérez; Dr. Antonio Bembibre Mesa

Hospital Provincial Docente. Manuel Ascunce Doménech. Camagüey, Cuba.

RESUMEN

Se informó un caso con estenosis duodenal secundaria a pancreatitis aguda en un paciente de 78 años, ingresado con diagnóstico de síndrome pilórico por neoplasia gástrica; después de los exámenes imagenológicos se decide su intervención con el diagnóstico de obstrucción duodenal por neoplasia de páncreas. El diagnóstico definitivo se realizó durante la operación y se confirma con los estudios necrópsicos, ya que el paciente fallece a los siete días del postoperatorio. A pesar de ser ésta una complicación poco frecuente de la pancreatitis aguda debe tenerse en cuenta por ser una entidad grave.

DeCS: OBSTRUCCIÓN DUODENAL; PANCREATITIS/complicaciones; ENFERMEDAD AGUDA.

ABSTRACT

A case with duodenal stenosis secondary to an acute pancreatitis in a 78 years old patient is reported , he was admitted with a diagnosis of pyloric syndrome for gastric neoplasia; after imaging exams; it was decided his intervention with the diagnosis of duodenal obstruction for pancreatic neoplasia. The definite diagnosis

was performed during operation and confirmed with necropsic studies because the patient died seven days postoperative. Eventhough it was an unfrequent complication of the acute pancreatitis; it should be taken into account with the aim of calling the attention towards this severe entity.

DeCS: DUODENAL OBSTRUCTION; PANCRETITIS/complicaciones; ENFERMEDAD AGUDA.

INTRODUCCIÓN

La pancreatitis aguda es un cuadro abdominal grave, que se asocia a una alta morbilidad, las complicaciones gastrointestinales más frecuentes son el íleo, sangramiento y la formación de fístulas. ⁽¹⁾ La estenosis duodenal es una complicación rara de esta enfermedad. ⁽²⁾ Presentamos un caso de estenosis duodenal por pancreatitis aguda que fue sometido a intervención quirúrgica sin éxito.

PRESENTACIÓN DEL CASO

Paciente de 78 años, masculino, que ingresa el 6/4/2001, con diagnóstico de síndrome pilórico por neoplasia gástrica, antecedentes de alcoholismo, síntomas digestivos altos frecuentes. Ahora con vómitos numerosos, intolerancia a los alimentos, presenta desnutrición protéico calórica, sequedad de mucosas, abdomen escavado, con masa palpable en epigastrio, pulsátil. Signos vitales normales, resto normal.

Laboratorio: Amilasa Sérica: 80 uds. Glicemia: 10mmol/1, resto normal.

Estudios imagenológicos: Rx de abdomen, calcificaciones en región de mesogastrio. U.S.G., páncreas ligeramente aumentado de volumen. T.A.C.; Páncreas ligeramente aumentado, con calcificaciones, esófago, estómago y duodeno: dilatados, con bulbo dilatado. (figura 1).

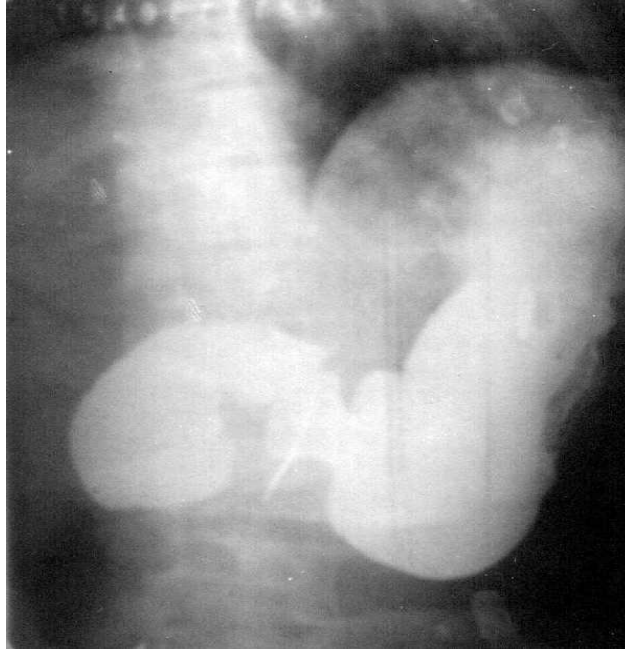


Fig. Rx constatado de estómago y duodeno que muestra dilatación gástrica con estenosis duodenal secundaria a pancreatitis aguda.

Estudios endoscópicos: Endoscopia superior: estómago dilatado, con duodeno dilatado hasta el final de la segunda porción. Laparoscopia: masa retroperitoneal que desplaza al estómago hacia arriba.

Se interviene el paciente con diagnóstico de obstrucción duodenal por neoplasia de páncreas, se encuentra pancreatitis aguda edematosa intensa, con compresión de la tercera porción del duodeno, se realiza duodenoyeyunostomía con yeyunostomía. El paciente fallece a los siete días de la operación por paro cardiorrespiratorio. La necropsia informa pancreatitis crónica agudizada más estenosis duodenal.

DISCUSIÓN

En la pancreatitis aguda la oclusión intestinal de tipo funcional predomina, señalándose incluso en algunas series de cuadros de pseudobstrucción colónica.³⁻⁶ Se ha reportado además la obstrucción del asa aferente, secundaria a pancreatitis aguda en pacientes sometidos a gastrectomía.⁷⁻⁹ La estenosis duodenal por pancreatitis aguda es rara, los reportes de casos son muy pequeños.^(2, 10) El mecanismo de producción de la estenosis puede ser debido a la formación de un pseudoquiste de la cabeza del páncreas con compresión duodenal, con formación de un hematoma intramural.⁹⁻¹² Se han reportado casos de estenosis duodenales

secundarios a pancreatitis crónica y manifestaciones clínicas subagudas o crónicas. ⁽¹³⁾ Las manifestaciones clínicas de estos pacientes están dominadas por el vómito, coincidiendo como causa de la pancreatitis en muchos casos el alcoholismo. ⁽¹⁰⁻¹⁴⁾ El diagnóstico es clínico y apoyado en los estudios imagenológicos, según las series la endoscopia permite diferenciar otras causas más comunes de obstrucción de la salida gástrica. ¹²⁻¹⁴ En nuestro caso el diagnóstico preoperatorio fue incorrecto, ya que este se inclinó hacia la etiología neoplásica de la obstrucción.

El tratamiento que se lleva a cabo en estos pacientes según las diferentes series se divide en tratamiento médico y tratamiento quirúrgico; en el tratamiento médico recomiendan la intubación de la estenosis y la alimentación enteral por vía nasoyeyunal, además de otras medidas de sostén. ^{2, 11} El tratamiento quirúrgico se recomienda cuando ha fallado el tratamiento médico y se propone la gastroyeyunostomía. ^(10,12-14) Nuestro paciente fue intervenido quirúrgicamente, mediante una operación categorizada como urgencia relativa, debido al fracaso del tratamiento de sostén y a la prolongación de las pérdidas hidroelectrolíticas.

REFERENCIAS BIBLIOGRÁFICAS

1. Neher M, Kummerle F. Gastrointestinal complications of acute pancreatitis. *Dtsch Med Wochenschr.* 1978;103(36):1400-4.
2. González Jiménez MA, Calvete Chornet J, Sanahuaja Santafe A, García-Granero Ximenez E, et al. Duodenal Stenosis: a rare complication of acute pancreatitis. *Rev Esp Enferm Dig.* 1997;89(7):565-8.
3. Pugaev AV, Bagdasarov VV, Sirozhitdinov KB. The effect of the duration of dynamic intestinal obstruction on the occurrence of suppurative complications in acute pancreatitis. *Vestn Khir Im II Grez.* 1996;(1):41-3.
4. Welsh M. Colonic Pseudo-Obstruction following acute pancreatitis. *Ir J Med Sci.* 1998;167(1):41-2.
5. Tenner S, Silverman SG, Brooks D, Banks PA. Strangulation of the colon complicating acute pancreatitis. *Am J Gastroenterol* 1995;90(9):1511-3.
6. Hudson DA, de Beer JD. Acute large bowel obstruction complicating acute pancreatitis. *South Med J.* 1988;81(6):804-5.
7. Crescimanno R, Zanghi G, Brancate G, Parrinello V, Donati A. Afferent loop obstruction after total gastrectomy presenting as acute pancreatitis (clinical contribution to the etiopathogenesis). *Ann Ital Chir.* 1995;66(6):893-8.
8. Ratia Gimenez T, Escribano Vera J, Vicent Granell J, Lomas Espada M. Acute pancreatitis and afferent loop síndrome. *Rev Esp Enferm Dig.* 1991;80(1):61-4.

9. Conter RL, Converse JO, McGarrity TJ, Koch KI. Afferent loop obstruction presenting as acute pancreatitis and pseudocyst: case reports and review of the literature. *Surgery*. 1990;108(1):22-7.
10. Napolitano L, Di Bartolomeo N, Bianco F, Innocenti P. Duodenal obstruction: unusual complication of acute pancreatitis. *G Chir*. 2001;22(4):125-6.
11. Kirschner S, Raufman J P. Varicella pancreatitis complicated by pancreatic pseudocyst and duodenal obstruction. *Dig dis Sci*. 1988;33(9):192-5.
12. Archer S, Levitt S, Drury P. Duodenal Necrosis and Intramural hematoma complicating acute pancreatitis. *Aust N Z J Surg*. 1991;61(7):542-4.
13. Condit JR, Wong DK. Chronic pancreatitis progressing to duodenal obstruction in the absence of classic symptoms. *Henry Ford Hosp Med J*. 1991;39(1):52-5.
14. Schoon IM, Gamklou R. Persistente duodenal obstruction secondary to pancreatitis. Report of two Cases. *Acta Chir Scand*. 1983;149(8):801-4.

Recibido: 11 de mayo de 2001

Aprobado: 13 de abril de 2002

Dr. Jimmi Ríos Pérez. Especialista de I Grado en Cirugía General. Hospital Provincial Docente. Manuel Ascunce Doménech. Camagüey, Cuba.