

Técnica de interposición de arco cigomático en la luxación recidivante de la articulación temporomandibular

Interposition technique of zygomatic arch in the recurrent luxation of the temporomandibular joint

Dr. Daniel Thompson Grant; Dr. Pedro Rojas Casanova

Hospital Provincial Docente Clínico Quirúrgico Manuel Ascunce Doménech.
Camagüey, Cuba.

RESUMEN

Nos propusimos como objetivo la evaluación de la técnica de interposición de arco cigomático en la luxación recidivante de la articulación temporomandibular en 30 pacientes intervenidos de enero de 1995 a julio de 2000. Se empleó un formulario con este fin; el proceso de la información se realizó de forma manual. Los resultados arrojan una efectividad de la técnica de un 100 %, una mayor incidencia del sexo femenino y una apertura bucal que oscila entre 38 y 40 mm.

DeCS: ARTICULACIÓN TEMPOROMANDIBULAR/lesiones; TRASTORNOS DE LA ARTICULACIÓN TEMPOROMANDIBULAR/cirugía; CIGOMA/cirugía.

ABSTRACT

We proposed as objectives the evaluation of the interposition technique of the zygomatic arch in the recurrent luxation of the temporomandibular joint. In 30 patients intervened from January 1995 to January 2000. A formulary was manually

processed Results show a technique effectiveness of 100 %, a higher incidence in the feminine sex and an oral opening oscilating from 38 to 40 mm.

DeCS: TEMPOROMANDIBULAR JOINT/injuries; TEMPOROMANDIBULAR JOINT DISORDERS/surgery; ZYGOMA/surgery.

INTRODUCCIÓN

Dentro del amplio campo de trabajo del cirujano maxilofacial, las alteraciones de la articulación temporomandibular constituyen uno de los aspectos más importantes de la casuística general. En estas afecciones la luxación es un cuadro dramático que constituye una urgencia médica, cuya solución inmediata debe estar al alcance de todo estomatólogo, ya sea cirujano o práctico general.

La luxación recidivante requiere atención especializada, diversos han sido los métodos para la solución del problema.¹⁻³

Sin embargo, básicamente se puede enfocar este asunto con un abordaje a la articulación intra o extraarticular.

Las técnicas extraarticulares tienen su fundamento en la creación de un obstáculo de tejidos blandos o duros que limitan el curso del cóndilo y evitan su luxación.⁴⁻⁶

En nuestro medio Pérez Solar⁷ y Pérez Sánchez reportan sus experiencias. (Evaluación de la técnica de la plastia de espacio retromolar: Trabajo para optar por el título de Especialista de I Grado en Cirugía Maxilofacial. La Habana, 1977). En Camagüey ha sido empleada también la técnica de escarificación del tendón del temporal.⁶

En este trabajo nos proponemos exponer el resultado obtenido en 30 pacientes durante un período de cinco años, basados en un hecho clínico como es la limitación en el movimiento mandibular ante la fractura del arco cigomático.⁸

MÉTODO

Se realizó un estudio de 30 pacientes afectados de luxación recidivante de la articulación temporomandibular, atendidos en el período de enero 1995 a enero de 2000 en el Hospital Provincial Docente Manuel Ascunce Domenech, Camagüey.

Se empleó el formulario con este fin, mientras la información se procesó manualmente. El diagnóstico se realizó en forma clínica, basándose en la historia

de la enfermedad, luxaciones recidivantes durante más de un año y una apertura bucal de más de 4 cm y el auxilio de rayos X simples de la articulación para descartar otros procesos patológicos.

TÉCNICA

Realizada con una incisión tipo Dingman hasta exponer el arco cigomático en su raíz posterior, practicando una osteotomía con fresas de fisura 700 ó 701. A continuación se utilizó un instrumento como confeccionado por los autores a partir de un separador de periostio de uso común en ortopedia, al cual le realizamos una adaptación en su parte activa. (fig. 1) y con la ayuda del martillo se luxa hacia abajo el extremo distal en 0.5 cm. Lo que produce una interferencia mecánica en el recorrido de la apófisis coronoides.

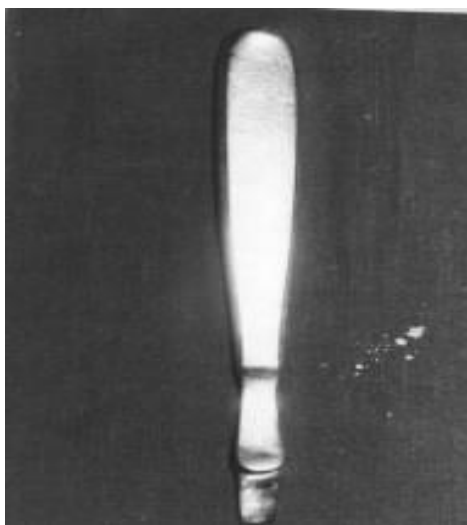


Fig. 1. Instrumento utilizado en la ejecución de la técnica.

La herida se cierra por planos con material reabsorbible y la piel con seda o nylon 4, 0.

Es recomendable, y así lo hemos realizado, una correcta evaluación de la oclusión y la valoración psicológica de los enfermos.

RESULTADOS

En nuestro estudio se observó una mayor incidencia en el sexo femenino (70 %).

En cuanto a la edad, la incidencia mayor se encontró en el grupo comprendido entre 15 y 24 años, lo que representó un 60 % del total. No se encuentran afectados de 40 años.

De acuerdo con nuestra experiencia la causa del problema es como sigue: por bostezos un 76 % de los pacientes atendidos.

La luxación durante la masticación se produjo en un 13 % de la muestra.

Se produjo luxación en tres pacientes a los cuales se les estaba brindando tratamiento estomatológico por maniobras bruscas durante la exodoncia, lo que refleja un 10 % por esta causa.

En nuestra investigación no se reportó ningún afectado por traumatismo.

En la primera semana de intervenidos la totalidad de los pacientes presentó dolor moderado y edema facial, sin sepsis.

A los seis meses se aprecia una apertura bucal en la totalidad de la muestra, menos de 4 cm que mantenían al año. No se reportó luxación nuevamente en ninguno de ellos, lo que representa una evolución satisfactoria en el 100 % de los pacientes (fig. 2 y 3).

Los resultados se evaluaron de excelentes cuando no se reportaron nuevas luxaciones y se mantuvo la apertura bucal postoperatoria. No se reportaron pacientes de regular ni de malo

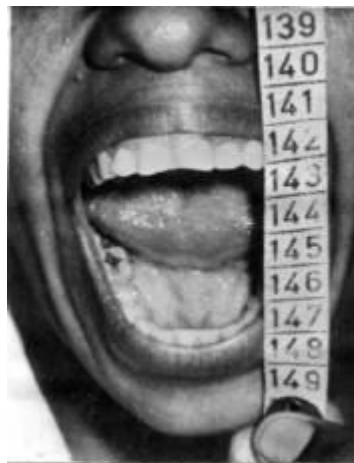

Fig. 2: Apertura bucal preoperatoria.

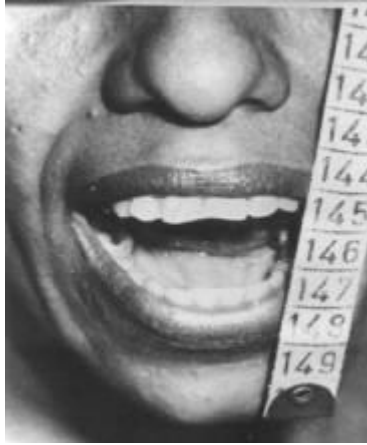

Fig. 3. Postoperatorio inmediato.

DISCUSIÓN

En cuanto al sexo, nuestra investigación coincidió con lo afirmado por Husted ⁹ así como el estudio realizado por Hardt. ¹⁰

En cuanto a la edad, algunos autores coinciden con estos resultados, Husted ⁹ afirma que existe un predominio de la incidencia entre 20 y 30 años. Schade ¹¹ y Steinhardt ¹² también refieren las mismas experiencias, aunque otros como Rivas ¹³ y Merrill, ¹⁴ han tratado pacientes con edades avanzadas.

En cuanto a la causa coincidimos con lo planteado por Cabrera Trigo, ¹⁵ Palfer Sollier ² y Pereira ¹⁶ quienes afirman que la luxación se produce por una relajación súbita de los músculos elevadores y laxitud ligamentosa seguida de espasmos.

Henny y Baldrige, ¹⁷⁻¹⁹ plantean que abrir demasiado la boca puede producir luxación, lo cual es planteado también por Husted, ⁹ Schade ¹¹ y Rivas. ¹³

Hay autores como Steinhardt ¹² y Rivas, ¹³ que han reportado casos producidos por un fuerte golpe al mentón. En nuestro estudio fue el bostezo la causa más común.

CONCLUSIONES

1. La apertura bucal que se logra con esta técnica es permanente y su mayor incidencia oscila entre 38 y 40 mm.
2. El bostezo fue el factor desencadenante más frecuente en nuestra investigación

REFERENCIAS BIBLIOGRÁFICAS

1. Chause JM. Surgical treatment of subluxation of temporomandibular. *Joint Rev Odonto Stomatol.* 1978;7:131-2.
2. Palfer SM. Surgery of temporomandibular articulation. *Int Dent.* 1968;18:88.
3. Ashhurst AP. Recurrent unilateral sub-luxation of mandible, excision of the inter-articular cartilage in cases of snapping. *Jaw Ann Surg.* 1976;73:712.
4. Kole H. Dermis flap transposition as a treatment for Fixed dislocation of the temporomandibular Joint. *J Maxillofac Surg.* 1981;9:129.
5. Gauld JP. Shortening of temporal tendon for hypermotility of the temporomandibular joint. *J Oral Surg.* 1982;36:781-3.
6. Man RB. Scarification of the temporal tendon for the treatment of chronic subluxation of the temporomandibular joint. *J Oral Surg.* 1973;31(1):22-5.
7. Pérez Solar JE. Luxación recidivante de la articulación temporomandibular. Evaluación de la eminectomía como tratamiento quirúrgico. *Rev Cubana Cir.* 1983;22:604-20.
8. Rowe NL, Killey HC. *Cirugía y Ortopedia de la cara y cabeza.* Buenos Aires: Editorial Bibliográfica Argentina; 1958.
9. Husted E. Surgical management of temporomandibular joint disorders. *Dent Clin N.* 1966;10:600.
10. Hardt N. Chronic temporomandibular. Result after corrective surgery. *Joint Luxation.* 1979;4:315-24.
11. Schade GJ. Surgical treatment of habitual luxation of the temporomandibular Joint. *J Maxillofac Surg.* 1977;10:35.
12. Steinhardt G. Surgery of the temporomandibular. *Joint.* 1968;18:59.
13. Rivas LA. Nuevo método quirúrgico para el tratamiento de las luxaciones y subluxaciones comunes de la A.T.M. *Rev Odontol Argentina.* 1961;49:6.
14. Merrill RG. Habitual subluxation and recurrent dislocation in a patient with Parkinsons disease. Report of a case. *J Oral surg.* 1968;26:80.
15. Cabrera Trigo JS. Personal technic for the luxation of the temporomandibular. *Joint Phens Med Argent.* 1967;54:2080.
16. Pereira LG. New surgical technic of the treatment of painful temporomandibular disfunction and temporomandibular luxation. *Rev Estomatol Chir Maxillofac* 1976; 77: 243.
17. Henny FA, Baldrige OI. Condilectomy for persistently painful temporomandibular joint. *J Oral Surg.* 1957;15:24.

18. Gay Escoda C, Sánchez García M, Costa Codina X, Berini Aytes L. Treatment chirurgical de la luxación recidivante of mandible, (Franco) Technigue mixte. Rev Stomatol Chir maxillofac. 1984;85:429-31.
19. Widmark G, Kahnberz KE, Haroldson T, Lindstrom J. Evaluation of T.M.J. surgery is cases not responding to. Conservative treatment. SO. Cráneo. 1995;13(1):44-9.

Recibido: 1 de marzo de 2002

Aprobado: 3 de abril de 2002

Dr Daniel Thompson Grant. Especialista de I Grado en Cirugía Maxilofacial. Hospital Provincial Docente Clínico Quirúrgico Manuel Ascunce Doménech. Camagüey, Cuba.