

**Estado anatómico de la pared de los aneurismas intracraneales**

**The anatomic state of intracranial aneurysms**

**Dr. Sergio Diego Vega Basulto; Dra. Gretel Mosquera Betancourt; Dr. Fredy Guillermo Gutiérrez Muñoz; Dr. Sergio Abel Vega Trenado**

Hospital Provincial Clínico Quirúrgico Docente Manuel Ascunce Domenec. Camagüey. Cuba.

**RESUMEN**

Se realizó esta investigación con el objetivo de relacionar el estado anatómico de la pared aneurismática con las complicaciones intra y posoperatorias. Fueron intervenidos con técnicas microquirúrgicas 324 pacientes con 387 sacos aneurismáticos. Las paredes de los aneurismas fueron evaluadas con una escala cuantitativa propuesta por el autor principal. El puntaje se correlacionó con las complicaciones: rupturas intraoperatorias e infartos posoperatorios. Hubo 195 sacos (50, 4 %) con una evaluación de 5 puntos o más; 87 (22, 5 %) con 4 puntos, y 105 (27, 1 %) con 3 puntos o menos. Existió correlación estadística entre las complicaciones y la complejidad de las paredes aneurismáticas. Los estudios anatómicos más complejos de las paredes de los aneurismas intracraneales se relacionaron con una mayor incidencia de complicaciones intraoperatorias.

**DeCS: ANEURISMA INTRACRANEAL**

## **ABSTRACT**

We carried out this research with the aim of relating the anatomic state of the aneurysmatic wall with intra and post operative complications. 324 patients with 387 aneurysmatic cases were intervened with microneurosurgical techniques. The walls of aneurysms were evaluated with a quantitative proposal scale by the principal author. The score was correlated with complications: intraoperative ruptures and postoperative infarctions. There were 195 sacks (50, 4 %) with an evaluation of 5 or more points; 87 (22, 5 %) with 4 points, and 105 (27, 1 %) with 3 points or less. There was statistic correlation among complications and complexity of the aneurysmatic walls. The anatomic states more complex of the walls of the intracranial aneurysms were related with a higher incidence of intraoperative complications.

**DeCS: INTRACRANIAL ANEURYSM**

## **INTRODUCCIÓN**

Los aneurismas intracraneales son dilataciones localizadas, esféricas, asimétricas o multilobuladas de la pared de los vasos cerebrales, que producen compresiones neurales y hemorragias intracraneales.<sup>1</sup> Estas lesiones se forman en los puntos de origen de arterias embrionarias, en los vasos del círculo anastomótico de Willis o en las bifurcaciones de estas arterias.<sup>2</sup>

En la pared de los sacos se pueden identificar cambios morfológicos microscópicos que consisten en la pérdida segmentaria de la capa elástica o de la capa muscular. La lámina elástica interna y la capa media desaparecen a nivel del cuello aneurismático y la pared del cuerpo es muy delgada, lo que ofrece muy poca resistencia a la presión sanguínea y por eso el saco adopta morfologías complejas.<sup>3</sup>

Los aneurismas pequeños tienen una pared muy delgada, lo cual los hace muy susceptibles de ruptura; y los grandes tienen paredes engrosadas, en ocasiones laminadas, con áreas de tejido fibroso y depósitos de colesterolina y hemosiderina. Las áreas más delgadas del saco están constituidas por el endotelio y el tejido fibroso de la adventicia vascular, por lo que se ha podido

identificar visualmente, durante la intervención quirúrgica, el torbellino de la sangre en su interior.<sup>4</sup>

Los cambios morfológicos externos de la pared del aneurisma influyen en el trabajo del cirujano durante la disección y el clipaje.<sup>5,6</sup>

Los modelos matemáticos experimentales diseñados para reproducir los aneurismas confirman que el lugar de ruptura está en el ápex distal y que el adelgazamiento de la pared y las lobulaciones están presentes en el 97 % de las zonas de ruptura. Estos mismos estudios han demostrado que la existencia de vasos perforantes que nacen del cuello o del cuerpo se relacionan con isquemia del tejido neural después del sangrado.<sup>7,8,9</sup>

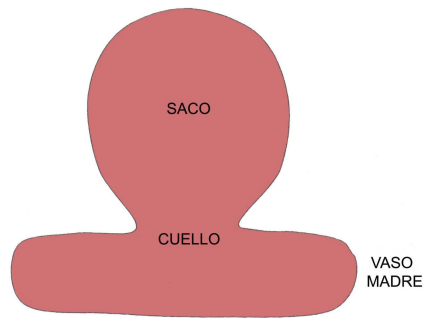
Esta investigación propone una escala de evaluación del estado anatómico de la pared de los aneurismas intracraneales y su correlación con las complicaciones intra y posoperatorias.

## MÉTODO

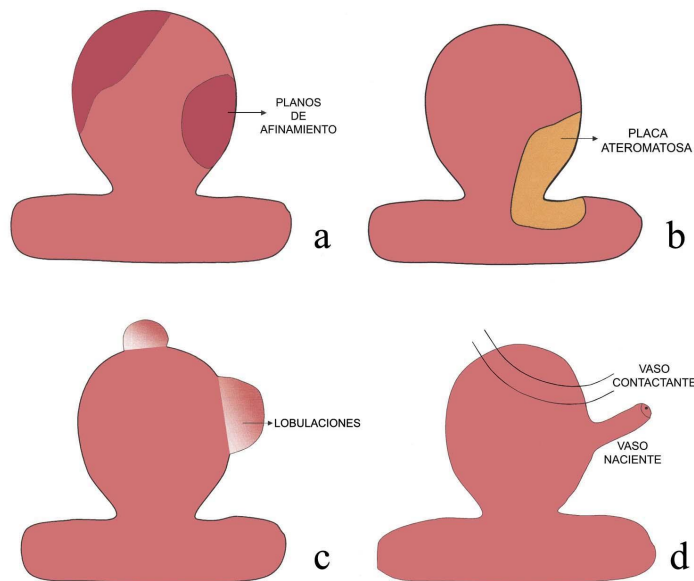
Un total de 324 pacientes con aneurismas intracraneales fue llevado al quirófano en el Hospital Manuel Ascunce Domenech de Camagüey, Cuba, desde enero de 1992 a diciembre de 2002. Estos pacientes presentaron sacos sintomáticos y no sintomáticos. Fueron tratados con técnicas microneuroquirúrgicas y neuroanestésicas especializadas, soporte craneal de Sugita, magnificación óptica, clips para aneurismas de Yasargil (Aesculap) y seguimiento posoperatorio en unidades de terapia intensiva. Fueron al quirófano en estadio I al III de la escala de la Federación Mundial de Neurocirujanos,<sup>10</sup> entre el cuarto y décimo día del sangrado.

El tamaño de los aneurismas se clasificó según el estudio cooperativo de 1990.<sup>9</sup> Hubo 301 aneurismas pequeños (77, 7 %), 78 grandes (20, 2 %) y 8 (2, 1 %) gigantes.

La intervención quirúrgica fue realizada y supervisada directamente por el autor principal del trabajo y se hicieron observaciones intraoperatorias -bajo magnificación- del estado anatómico de la pared de los sacos aneurismáticos. Se consideraron los siguientes rasgos: estado anatómico normal (Fig. 1);



**Fig. 1.** Estado anatómico normal y los estados anatómicos patológicos de la pared de los aneurismas intracraneales: adelgazamiento segmentario de la pared aneurismática (Fig. 2a); placa de ateroma en la unión del vaso madre y el cuello aneurismático (Fig. 2b); lobulaciones o formaciones de Murphy en el cuerpo o fondo del saco (Fig. 2c), y vasos arteriales relacionados con el saco y el cuello aneurismático (Fig. 2d).



**Fig. 2 a-d.** Estados anatómicos patológicos de la pared de los aneurismas intracraneales

Estos elementos morfológicos se utilizaron para diseñar una escala cuantitativa de evaluación de la pared aneurismática (Esquema 1). Cada elemento patológico descrito recibió una valoración de un punto si existía, y cero en caso contrario. Los sacos pequeños recibieron una puntuación adicional de un punto, dos puntos los grandes y tres los gigantes. Las paredes con mayor complejidad morfológica obtuvieron una puntuación máxima de siete puntos y las paredes aneurismáticas menos complejas recibieron una puntuación de uno. En pacientes con aneurismas múltiples, la pared de cada saco se evaluó con una puntuación independiente. Fueron

registradas las complicaciones quirúrgicas en cada paciente; ruptura mayor intraoperatoria, ruptura menor intraoperatoria, infartos cerebrales posoperatorios mayores e infartos posoperatorios menores.

**Esquema 1.** Escala de evaluación del estado anatómico de la pared del saco aneurismático

| <b>TIPO</b> | <b>RASGO ANATÓMICO</b>                              | <b>PUNTUACIÓN</b> |
|-------------|---|-------------------|
| I           | Normal  | 0                 |
| II          | Afinamiento segmentario de la pared                 | 1                 |
| III         | Lobulaciones, mamelones o formaciones "en burbujas" | 1                 |
| IV          | Placas de ateroma que involucran el cuello          | 1                 |
| V           | Vasos arteriales en la pared                        | 1                 |

- Nacientes

- Contactantes

#### **TAMAÑO\***

Pequeño 1

Grande 2

Gigante 3

**Puntuación mínima: 1**

**Puntuación máxima: 7**

\* Clasificación utilizada en el estudio cooperativo de Kassell 1990.

Se utilizó el término infarto cerebral mayor cuando las manifestaciones clínicas y la extensión del área de isquemia correspondían a un vaso principal y se consideró como infarto cerebral menor cuando el cuadro se debía a isquemia de vasos menores o perforantes. Las rupturas menores fueron las lesiones del saco que determinaron un sangrado de poca cuantía y fácil control. Se controlaron con la compresión suave del sitio de lesión, con un fragmento de algodón o poliuretano. Las rupturas mayores se debieron a lesiones del cuello que necesitaron clipaje transitorio o la compresión prolongada con una gasa o algodón prensado.

Todos los pacientes fueron evaluados tres meses después de intervenidos para conocer su recuperación. Se utilizó la escala de pronóstico de Glasgow que clasifica a los pacientes en cinco grupos: recuperación completa, recuperación incompleta, incapacidad grave, estado vegetativo y fallecido.<sup>11</sup>

Los datos obtenidos fueron sometidos a análisis estadísticos en el departamento de computación y evaluados por dos especialistas que trabajaron independientemente. Se aplicaron los paquetes estadísticos SPSS

para Windows, se hallaron tablas de contingencia y test de hipótesis de proporciones.

## RESULTADOS

Nuestro servicio de Neurocirugía llevó al quirófano a 324 pacientes que tenían 387 sacos aneurismáticos. Hubo multiplicidad en el 20 %. El estado anatómico de la pared aneurismática se evaluó según la escala cuantitativa propuesta. 195 sacos (50, 4 %) tuvieron una evaluación de 5 puntos o más; 87 (22, 5 %) tenían una pared evaluada de 4 puntos y 105 pacientes (27, 1 %), de 3 puntos o menos (Tabla 1).

**Tabla 1.** Evaluación cuantitativa de los sacos aneurismáticos según la escala morfológica

| Puntuación Total (puntos) | Número de Sacos | %          |
|---------------------------|-----------------|------------|
| 7                         | 11              | 2,8        |
| 6                         | 85              | 22,0       |
| 5                         | 99              | 25,6       |
| 4                         | 87              | 22,5       |
| 3                         | 54              | 13,9       |
| 2                         | 41              | 10,6       |
| 1                         | 10              | 2,6        |
| <b>TOTAL</b>              | <b>387</b>      | <b>100</b> |

Los cambios morfológicos patológicos de la pared de los sacos tuvieron el siguiente orden de frecuencia: lobulaciones o "mamelones"; áreas de adelgazamiento de la pared, vasos adheridos o nacientes en la pared aneurismática y placas de ateroma en la unión del vaso madre y el saco. En el 51 % de los sacos hubo tres o más de estas complejidades y sólo 10 (2, 6 %) tenían una pared evaluada como normal (un punto). En 14 sacos (3, 6 %), considerados como incidentales o asintomáticos, se observaron paredes aneurismáticas anormales y los hallazgos morfológicos más frecuentes fueron el adelgazamiento segmentario y las placas de ateroma en la unión del vaso madre y el cuello aneurismático.

Hubo 141 complicaciones relacionadas con el manejo operatorio de estos pacientes y 83 (58, 8 %) fueron complicaciones menores. Las rupturas mayores fueron 37 (26, 2 %) y los infartos mayores 21 (14, 9 %).

Las complicaciones se relacionaron con la evaluación cuantitativa del estado anatómico de la pared (Tabla 2), y se demostró que existe una relación directa entre la mayor puntuación de la pared y la mayor frecuencia y magnitud de las complicaciones. Las paredes evaluadas con menos de 2 puntos sólo presentaron un 12,1 % de complicaciones; las paredes de 3 a 5 puntos, un 25,5 %, y las de 6 a 7 puntos un 62,4 %. Fueron casi cinco veces más frecuentes las complicaciones en los sacos cuyas paredes fueron evaluadas con 7 puntos que en las evaluadas con 1.

La complicación intraoperatoria más frecuente fue la ruptura menor (32,6 %), relacionada con el cambio morfológico "adelgazamiento de la pared". La menos frecuente fue el infarto mayor (14,9 %) (Tabla 2).

**Tabla 2.** Relación entre la evaluación anatómica de la pared y las complicaciones posoperatorias

| Puntuación   | Rme  | Rma  | Ime  | Ima  | Total   |          |
|--------------|------|------|------|------|---------|----------|
| 6-7          | 30   | 22   | 22   | 14   | 88      | P=0,0568 |
|              |      |      |      |      | (62,4%) |          |
| 3-4-5        | 10   | 14   | 8    | 4    | 36      | P=0,0141 |
|              |      |      |      |      | (25,5%) |          |
| 1-2          | 6    | 1    | 7    | 3    | 17      | P=2,645  |
|              |      |      |      |      | (12,1%) |          |
| <b>Total</b> | 46   | 37   | 37   | 21   | 141     | P=4,580  |
| <b>%</b>     | 32,6 | 26,2 | 26,2 | 14,9 | 100     |          |

#### Abreviaturas:

Rme: Ruptura menor

Rma: Ruptura mayor

Ime: Infarto menor

Ima: Infarto mayor

Un análisis particular de las rupturas mayores indica que constituyeron el 26,2 % de las complicaciones y se observaron en el 9,6 % de los sacos. Esta complicación estuvo relacionada con los cambios morfológicos, lobulaciones o formaciones de Murphy y placa de ateroma en la unión vaso madre y cuello aneurismático en el 66 % de los pacientes. Fueron más frecuentes en los sacos evaluados con 7 puntos que en los evaluados con 1 punto.

La existencia de una pared aneurismática evaluada con una puntuación de uno no excluyó la posibilidad de complicaciones; pero sí se relacionó con una menor frecuencia y magnitud de éstas. Hubo un 5 % de eventos adversos en este grupo y el 71 % de ellas fue menor.

Los resultados del tratamiento quirúrgico evaluados con la escala de pronóstico de Glasgow <sup>11</sup> demostraron un 79 % de pacientes con recuperación completa, un 12 % con recuperación parcial, un 5 % con incapacidad grave y un 4 % de mortalidad. Hubo mayor mortalidad dentro del grupo de pacientes que tuvieron rupturas e infartos mayores.

## DISCUSIÓN

Es práctica muy antigua dentro de la neurocirugía vascular esperar complicaciones intraoperatorias cuando se observa en una arteriografía o una angiografía por resonancia magnética un saco con "lobulaciones" o en contacto con vasos perforantes, ¿no será ésta la primera evidencia objetiva de la repercusión de la pared aneurismática sobre la evolución posoperatoria de un aneurisma intracraneal?

La incidencia de rupturas aneurismáticas ha disminuido considerablemente en todos los servicios de neurocirugía vascular. El 50 % de las reducciones se deben a un mejor manejo perioperatorio, la magnificación óptica, mejores métodos neuroanestésicos, retractores cerebrales más eficientes y a la disponibilidad de clips temporales. <sup>12, 13</sup>

Las complicaciones más frecuentes en nuestro estudio fueron las rupturas intraoperatorias de los aneurismas y se relacionaron significativamente con tres rasgos patológicos de la pared: las placas de ateroma en la unión del vaso madre y el cuello aneurismático, el adelgazamiento de la pared y las lobulaciones del saco.

Las placas de ateromas se reconocen con facilidad ya que modifican la coloración de la pared del vaso madre, que pierde su color rosado o rojo débil para hacerse amarillenta y perder su elasticidad durante la disección y clipaje, se transforma en rígida y frágil. La ruptura ocurre con particular frecuencia durante el clipaje. Por eso, bajo estas condiciones anatómicas resulta útil utilizar las oclusiones vasculares transitorias, colocar el clip con mayor cuidado o utilizar clips fenestrados, en cuyo anillo quede incluida la placa de ateroma.



Las áreas de adelgazamiento de la pared aneurismática son intensamente rojas, débiles, y a través de ellas se puede observar el torbellino de la sangre en su interior. Estas áreas de la pared son muy frágiles a la manipulación, no toleran habitualmente la coagulación bipolar y en nuestro trabajo han estado relacionadas con rupturas menores, que se controlan con la compresión-aspiración suave sobre el área de ruptura y con la espera paciente del cirujano por unos minutos.

Las lobulaciones, mamelones, seudosacos, formaciones en "burbujas" de Crompton o de Murphy, son estructuras anatómicas en forma de pequeños domos, blanquecinos, cuyo color lo determina la adventicia muy adelgazada.<sup>14</sup> Se ubican en porciones distales del saco o en el fondo y presagian siempre un sangramiento o ruptura mayor. Por su frecuente ubicación distal en el fundus, muchas veces no se disecan en su totalidad y se coloca el clip en el cuello aneurismático, antes que ocurra la ruptura.<sup>15</sup>

Los infartos posoperatorios constituyeron la complicación menos frecuente. Weir<sup>16</sup> los relaciona con la existencia de vasos perforantes, nacientes o adheridos a los sacos. Muchas de las dificultades que se confrontaron en el abordaje de los aneurismas de la región de la comunicante anterior, en la bifurcación basilar y en los aneurismas de la arteria cerebral media se relacionan con estos problemas. Los infartos mayores se relacionan con mayor letalidad.<sup>9, 12, 13</sup>

Los déficits isquémicos posoperatorios de la cirugía de los aneurismas intracraneales se relacionaron, en sus inicios, con la oclusión accidental de vasos por el clip; pero Pelz y Drake<sup>17</sup> en estudios con .Resonancia Magnética Nuclear (RMN) demuestran que se deben a distintos eventos: espasmos o trombosis de pequeños vasos después de la disección, rotación del clip, desplazamientos cerebrales posoperatorios o cambios hemodinámicos sin oclusión vascular.

La evaluación cuantitativa del estado anatómico de la pared aneurismática valora objetivamente las disecciones laboriosas o peligrosas, advierte al cirujano sobre la necesidad de clipaje transitorio, sugiere direcciones preferenciales de disección, y si esta escala se utiliza de forma razonada, evita demoras por ruptura, ahorra pérdidas hemáticas y permite comparar objetivamente la disección de un saco aneurismático con otro.

Las desventajas de la escala están en la necesidad de la identificación y evaluación visual directa de la pared y en la influencia de la experiencia del cirujano en la exactitud de esas observaciones intraoperatorias. En muchos sacos localizados en la comunicante posterior o en la comunicante anterior

se disecciona el cuello, se coloca el clip y no se puede ver el saco en su totalidad. En estos casos la evaluación es inexacta.

Nuevos métodos futuros permitirán evaluaciones más fieles. La realidad virtual y la RMN intraoperatoria <sup>18, 19, 20</sup> confirmarán eficientemente estos cambios anatómicos antes de que el neurocirujano llegue al saco o que termine la disección.

## REFERENCIAS BIBLIOGRÁFICAS

1. Schievnik W. Intracranial aneurysms. *N Eng J Med* 1997;36:28-38.
2. Rhoton AL. Microsurgical anatomy of saccular aneurysms En: Wilkins RH, Renganchary SS. *Neurosurgery*. New York: MacGraw Hill; 1985. p. 1330-40.
3. Ferguson GG, Peerless SJ, Drake CJ. Natural history of the intracranial aneurysms. *N Eng J Med* 1981;99:305-10.
4. Sekhar LN, Heros RC. Origin, growth and rupture of saccular aneurysms. *Neurosurgery* 1981;8:248-54.
5. Allcock JIM, Canham PB. Angiographic demonstration of the growth of intracranial aneurysms. *J Neurosurg* 1976;45:617-21.
6. Ferguson GG. Turbulences in human intracranial aneurysms. *J Neurosurg* 1970;33:485-90.
7. Canham PB, Ferguson GO. A mathematical model for the mechanisms of saccular aneurysms. *Neurosurgery* 1985;17:291-300.
8. Kassel NF, Torner JC, Haley EC. The international cooperative study of the timing of aneurysms surgery. Part 1: overall management results. *J Neurosurg* 1990;73:18-36.
9. Kassel NF, Torner JC, Haley E, Jane JA, Adams HP, Kongable GL, et al. The international cooperative study of the timing of aneurysms surgery. Part 2: surgical results. *J Neurosurg* 1990;73:37-47.
10. Drake CG, Hunt WE, Sano K. Report of the World Federation of Neurological Surgeons: Committee on a universal subarachnoid grading scale. *J Neurosurg* 1988;68:986-7.
11. Jennett B, Bond MR. Assessment of outcome after severe brain damages: a practical scale. *Lancet* 1975;1:480-4.
12. Batjer H, Sampson D. Intraoperative aneurysms rupture: incidence, outcome and suggestion for surgical management. *Neurosurgery* 1986;18:701-7.

13. Tamargo R, Kevin W, Ashiro E. Aneurysmal subarachnoid hemorrhage: prognostic features and outcomes. *New Horizons* 1997;5:364-75.
14. Crompton MR. Mechanisms of growth and rupture in cerebral berry aneurysms. *Br Med J* 1966;1:1138-45.
15. Redekop G, Ferguson G. Intracranial aneurysms. En: Carter LP, Spetzler RF. *Neurovascular surgery*. New York: McGraw Hill; 1995. p. 625-48.
16. Weir B, Max Findlay J. Subarachnoid hemorrhage. En: Carter LP, Spetzler RF. *Neurovascular surgery*. New York: McGraw Hill; 1995. p. 557-81.
17. PeIz DM, Viñuela F, Fox AJ, Drake ChG. Vertebrobasilar occlusion therapy of giant aneurysms. *Neurosurg* 1984;60:560-5.
18. Hadani M, Spiegelman ZF, Berkenstadt H. Novel, compact, intraoperative MRI guided system for conventional Neurosurgical Operating Rooms. *Neurosurgery* 2001;48:799-809.
19. Vega Basulto SD, Montejó Montejó JM. Aneurismas de la bifurcación de la carótida intracraneal. *Rev Neurol* 2002;35:1106-11.
20. Vega Basulto SD, Montejó Montejó JM, Silva Adán S, Mosqueda Betancourt G. Aneurismas intracraneales familiares en Camagüey. *Rev Neurol* 2003;36:2:18-23.

Recibido: 18 de noviembre de 2003

Aceptado: 12 de mayo de 2004

*Dr. Sergio Diego Vega Basalto*. Especialista de II Grado en Neurocirugía. Profesor Titular. Hospital Provincial Clínico Quirúrgico Docente Manuel Ascunce Domenech. Camagüey. Cuba. [svega@finlay.cmw.sld.cu](mailto:svega@finlay.cmw.sld.cu)