

CASOS CLÍNICOS

Osteomielitis esclerosante de Garré. Reporte de un caso

Chronic sclerosing Garre 's osteomyelitis: case report

**Dr. Alejandro Álvarez López; Dr. Marco Antonio Moras Hernández;
Dra. Yenima García Lorenzo; Dr. Luis Bastián Manso**

Hospital Pediátrico Provincial Docente Eduardo Agramonte Piña. Camagüey.
Cuba.

RESUMEN

Se presenta un caso de un niño de nueve años de edad, con el diagnóstico de osteomielitis esclerosante crónica de Garré, con dos meses de evolución, el cual fue ingresado en nuestro servicio de ortopedia y traumatología infantil y necesitó tratamiento quirúrgico. Se ilustran y discuten los hallazgos clínicos, imagenológicos y patológicos.

DeCS: OSTEOMELITIS; NIÑO; INFORME DE CASO

ABSTRACT

A case of a nine years old boy with the diagnosis of sclerosing chronic Garre's osteomyelitis was presented with an evolution period of two months, who was admitted in our infant orthopedic and traumatology service needing surgical treatment. Clinical imaging and pathological findings are illustrated and discussed. This occasion is propitious for carrying out a review and updating of this topic since it is an uncommon disease.

INTRODUCCIÓN

La osteomielitis es la infección del hueso causada por bacterias, aunque en ciertas ocasiones las mismas no pueden ser aisladas, además constituye una causa importante de morbilidad en todos los servicios de ortopedia, fundamentalmente en los infantiles.¹⁻⁴

Después de haber diagnosticado la osteomielitis, otros aspectos quedan por resolver ya que es muy importante determinar el antibiótico correcto antes del resultado del cultivo, precisar qué hacer si el cultivo es negativo, cuál es la vía de administración del antibiótico más efectiva, así como precisar el tiempo correcto para la cirugía de ser necesaria.⁵

En el año 1893 Garré describe una forma crónica de osteomielitis, la cual provocaba distensión y engrosamiento del hueso y no estaba acompañada por supuración, secuestro o formación de fístulas. Posteriormente Hardmeier introduce el término osteomielitis esclerosante crónica primaria para diferenciar la misma de la osteomielitis crónica. Estas dos entidades infecciosas del hueso tienen grandes diferencias.^{1, 6-9}

La osteomielitis esclerosante crónica de Garré (OECG) es una variedad extremadamente rara, que afecta fundamentalmente a niños y adultos jóvenes y presenta grandes dificultades para su diagnóstico y tratamiento, por lo que es necesaria una estrecha relación entre el ortopédico, radiólogo y patólogo.¹⁻³

El curso clínico está caracterizado por un comienzo insidioso con manifestaciones de dolor, distensión local del hueso y afecto e incremento moderado de la eritrosedimentación. Los síntomas tienen la característica de recidivar, incluso a través de los años, después comienza gradualmente a desaparecer. El curso de la enfermedad es prolongado e impredecible, pero el pronóstico a largo plazo es bueno.^{1, 5, 8}

PRESENTACIÓN DEL CASO

Paciente de nueve años de edad, blanco, masculino, con antecedentes de buena salud, el cual fue traído a nuestro hospital porque desde aproximadamente dos meses comenzó a presentar dolor e inflamación a nivel de la pierna izquierda de forma intermitente, no relacionado con la actividad física y no respondió al tratamiento ambulatorio indicado en su área de salud .

Al examen físico del sistema osteomioarticular se encontró ligero aumento de volumen de la región lateral de la pierna acompañado de dolor a la palpación, además de presentar aumento discreto de la temperatura local.

El paciente fue enviado al departamento de radiología para realizar exámenes en vistas anteroposterior y lateral de la pierna donde se observó esclerosis marcada e irregularidad en el contorno de todo el peroné izquierdo (Fig.1-A).

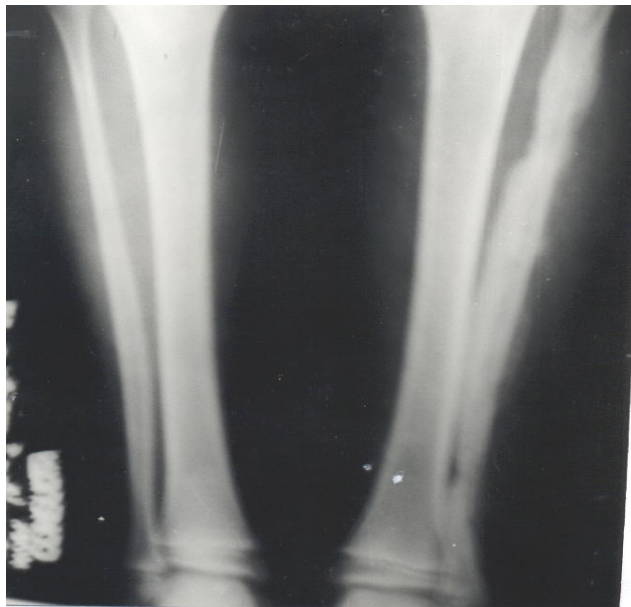


Fig. 1. Osteomielitis crónica esclerosante de Garré. (Vista AP)

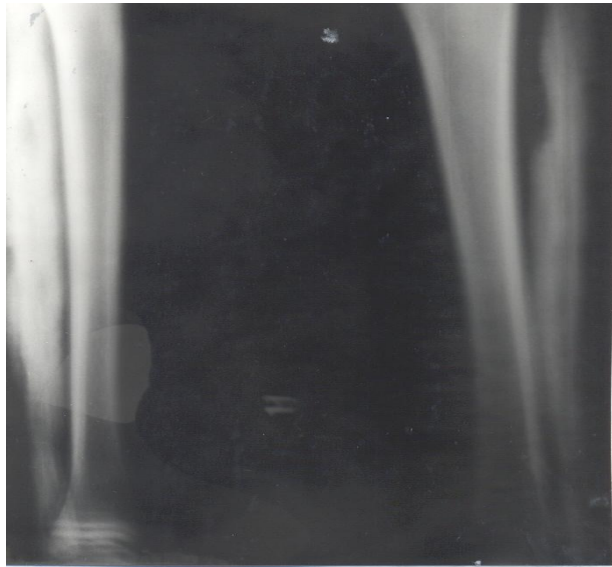


Fig. 1- A Vista oblicua

Posteriormente el paciente fue ingresado en nuestro servicio de ortopedia con el diagnóstico de osteomielitis crónica, se indicaron antibióticos del tipo de las Cefalosporinas de primera generación por un período de dos semanas, luego se continuó el tratamiento con antibióticos por vía oral hasta completar cuatro semanas.

Desde el punto de vista hematológico se indicó hemograma con diferencial y se obtuvieron los siguientes resultados: Hb 116 g/l, leucocitos 8.2×10^9 , polimorfonucleares 0.62, linfocitos 0.35, monolitos 0.01, eosinófilos 0.02. El resultado de la eritrosedimentación fue de 53 mm/h.

Con todos los elementos anteriores se discutió el caso en colectivo y se decidió la intervención quirúrgica, se realizó biopsia, la cual macroscópicamente arrojó engrosamiento marcado de consistencia firme que rodeaba al hueso como un anillo de color blanco grisáceo y de forma irregular. No se observó supuración ni secuestros óseos. Desde el punto de vista microscópico se observó tejido de neoformación ósea a nivel perióstico con inflamación crónica compatible con osteomielitis. Se indicó tratamiento con antiinflamatorios no esteroideos y antibióticos por un período de 21 días. Tres meses después el paciente mejoró su cuadro clínico y se incorporó nuevamente a la vida social.

DISCUSIÓN

La mayoría de los reportes coinciden que la OECG afecta fundamentalmente a niños y adultos jóvenes. Segev¹ y Morrissy² plantean que este tipo de osteomielitis es casi exclusiva de estas edades. En las series reportadas por Collert⁸ el paciente más pequeño tenía 19 meses. La edad de nuestro paciente se correspondió con lo descrito anteriormente.

La localización más frecuente son las regiones metafisiarias de los huesos largos, pero además la mandíbula es altamente susceptible. Sin embargo, esta dolencia se ha reportado en pacientes con más de cinco años en cualquier sitio anatómico, en nuestro caso se localizó en el peroné.^{1, 5}

El comienzo insidioso de esta enfermedad con agravamiento periódico de los síntomas a intervalos, inclusive de años, se reporta por la mayoría de los autores entre los que se encuentran Kozlowski et al.⁹ Los cambios radiográficos descritos por Garré en el estadio inicial se caracterizan por esclerosis pronunciada con áreas quísticas aisladas, mientras que en la forma más avanzada la esclerosis es el factor dominante.¹⁰⁻¹⁴

Debido a las características clínicas y radiológicas propias de esta lesión es casi imposible distinguirla del sarcoma osteogénico antes de realizar la biopsia para el diagnóstico acertado. Otras enfermedades como el osteoma osteoide, sarcoma de Ewing, osteoblastoma, displasia fibrosa y enfermedad de Paget se asemejan.^{1, 11-13}

La causa de la OECG se desconoce, sin embargo, los hallazgos microscópicos soportan con gran peso el posible origen infeccioso.¹³

Actualmente no se describe ninguna forma efectiva de tratamiento en la literatura. El uso de la fenestración solo ha demostrado alivio temporal. La administración de antibióticos, aunque no se ha comprobado su efectividad, se indica en estos pacientes. El uso de antiinflamatorios no esteroideos, corticosteroides y la colchicina, ésta última inhibe la quimiotaxis de los polimorfonucleares, se planean como nuevas formas de tratamiento, incluso algunos autores plantean que el uso de antiinflamatorios no esteroideos puede constituir la única forma de tratamiento.^{1, 15, 16}

REFERENCIAS BIBLIOGRÁFICAS

1. Segev E, Hayek S, Lokiec F, Ezra E. Primary chronic sclerosing Garre's osteomyelitis in children. *J Pediatr Orthop* 2001;10(4):360-4.
2. Morrissy RT. Bone and Joint Sepsis. En: Morrissy RT. Weinstein SL. Lovell and Winter's *Pediatric Orthopaedics*. 4 ed. Philadelphia: Lippincott-Raven; 1996 .p. 609-11.
3. Staheli LT. *Practice of Pediatric Orthopaedics*. Philadelphia: Lippincott Williams Wilkins; 2001 .p.303
4. Warner WC. Osteomyelitis. En: Canale ST. *Campbell's Operative Orthopaedics*. 9 ed. St Louis.: Mosby; 1998.p. 589-90.
5. Nade S. Infections of Bone and Joints. En: Benson MK, Fixsen JA, Macnicol MF. *Children's orthopaedics' and factures*. Edinburgh: Churchill Livingstone; 1994.p. 182-3.
6. Macnicol MF. Patterns of musculoskeletal infections in childhood. *J Bone Joint Surg* 2001; 83(1):1-3.
7. Scher DH, Wise B. Infection. En: Koval KJ. *Orthopaedic Knowledge Update* 7. *Am Acad Orthop Surg*; 2002.p.183-9.
8. Collert S, Isacson J. Chronic sclerosing osteomyelitis Garre's. *Clin Orthop* 1982;164:136-40.
9. Kozlowski K, Masel J, Harbinzon S, Yu J. Multifocal chronic osteomyelitis of unknown etiology. Report of five cases. *Pediatr Radiol* 1983;13:130-6.
10. Cyrlak D, Pais MJ. Chronic Recurrent Multifocal Osteomyelitis. *Skeletal Radiol* 1986;15:32-9.
11. Dorfman HD, Czerniak B. *Bone Tumors*. St Louis: Mosby; 1998 .p. 1182-90.
12. Adler CP. *Bone Diseases*. Berlin: Springer; 2000.p. 144.
13. Simpson RW, Latham JM. Chronic osteomyelitis. *J Bone Joint Surg* 2001;83(3):403-7.
14. Blockley NJ. Chronic Osteomyelitis. An Unusual variant. *J Bone Joint Surg* 1983;65(2):120-3.
15. Unni kk. *Dahlin's Bone Tumors. General aspects and data on 11,087 cases* 5 ed. Philadelphia: Lippincott Raven;1996.p. 405-8.
16. Berthelot JM, Varin S, Caillon F, Prost A. Pseudomonas Aeruginosa osteomyelitis of Both Ischia. A case report. *J Bone Joint Surg* 2002;84(3):441-44.

Recibido: 24 de marzo de 2003

Aceptado: 17 de diciembre de 2003

Dr. Alejandro Álvarez López. Especialista de I Grado en Ortopedia y Traumatología. Hospital Pediátrico Provincial Docente Eduardo Agramonte Piña. Camagüey. Cuba. scps@shine.cmw.sld.cu

