

ARTÍCULOS ORIGINALES

Trauma hepático en un cuatrienio

Hepatic trauma in a quadriennium

Dr. Félix Alejandro Ramírez Labrada; Dr. Rolando Castell Avello; Dr. Carlos Antonio Vilaplana Santaló; Dra. Aimee Capote Betancourt

Hospital Provincial Clínico Quirúrgico Docente Amalia Simoni. Camagüey. Cuba.

RESUMEN

El comportamiento del trauma hepático no es bien conocido en Cuba. Con el objetivo de evaluar algunos aspectos del mismo en nuestro centro se realizó un estudio descriptivo de 32 pacientes intervenidos quirúrgicamente por presentar traumas hepáticos, en el cuatrienio comprendido desde octubre de 1998 a octubre de 2002. Predominó el trauma penetrante; las lesiones hepáticas ocurrieron durante la realización de colecistectomías abiertas. El intestino delgado fue el órgano más lesionado, junto con el hígado. El procedimiento quirúrgico más usado fue la hepatorrafia, seguida por la laparotomía no terapéutica.

DeCS: HÍGADO; LESIONES

ABSTRACT

The frequency rate of liver trauma in Cuba is not well known. The present paper aimed to assess basic matters of the issue. To do so, a descriptive study of 32 patients who had undergone a liver trauma surgery was conducted from October 1998 to October 2002. Penetrating trauma prevailed. Hepatic lesions occurred upon performing open colecystectomies. The small intestine was the most frequently wounded organ together with the liver. The surgical procedure that prevailed was hepatorrhaphy, followed by non therapeutic laparotomy.

DeCS: LIVER; INJURIES

INTRODUCCIÓN

El hígado es el mayor órgano parenquimatoso del cuerpo humano y la glándula digestiva más voluminosa e importante, con un peso que oscila entre 1200 y 1800 g en el adulto, interviene en casi todos los metabolismos parciales, incluido el hormonal, se encuentra rodeado de importantes órganos como el duodeno, bazo, páncreas, estómago, pulmón, corazón, diafragma y riñón, que pueden lesionarse en un traumatismo, lo que tiene que ser del dominio del cirujano.¹⁻³

La primera resección hepática fue realizada por Bertha en el año 1716 al extirpar parte del órgano para tratar una herida.³

El hígado es la estructura que mayor número de veces es herido en los traumas abdominales y la hemorragia que lo acompaña es una de las causas que frecuentemente conduce a desenlaces fatales. Afortunadamente, entre el 80 y 90 % son leves y requieren poco o ningún tratamiento, pues son autolimitados. En lesiones extensas se requiere un agudo y rápido juicio, se asocian con mucha frecuencia a grandes lesiones de los órganos que lo rodean, lo que hace más difícil su manejo y tratamiento, además deben usarse adecuadamente los medios diagnósticos para tomar las decisiones más

acertadas. Estos traumas pueden ser penetrantes por armas de fuego y otros proyectiles secundarios, con gran destrucción de tejidos y órganos, cuchillos, navajas y otras armas blancas. Pueden ser también cerrados u ocurrir durante la realización de procedimientos quirúrgicos en su vecindad, como colecistectomías, gastrectomías, colectomías, entre otras.¹⁻³

Es vital el dominio en el manejo del paciente con trauma abdominal complejo, de las técnicas resectivas, empaquetamiento hepático, ligadura de la arteria hepática, maniobra de Pringle, exclusión vascular total, etc. y saber tratar con éxito las lesiones asociadas y las complicaciones que son muy frecuentes.⁴⁻⁶

El objetivo de nuestro trabajo es describir el comportamiento de los traumas hepáticos en el servicio de cirugía general de hospital provincial clínico quirúrgico Amalia Simoni, así como mostrar el comportamiento y el tratamiento empleado, las lesiones asociadas al mismo y el estado al egreso.

MÉTODO

Se realizó un estudio descriptivo sobre el comportamiento del trauma hepático en los pacientes que fueron intervenidos quirúrgicamente durante un cuatrienio, entre octubre de 1998 y octubre de 2002, en el Hospital Clínico Quirúrgico Docente Provincial Amalia Simoni de la ciudad de Camagüey.

El universo estuvo constituido por todos los pacientes con trauma hepático y tratados quirúrgicamente en esta institución en el Servicio de Cirugía General. No se incluyeron los que por alguna razón no fueron intervenidos o fallecieron, previos al acto quirúrgico, en el hospital.

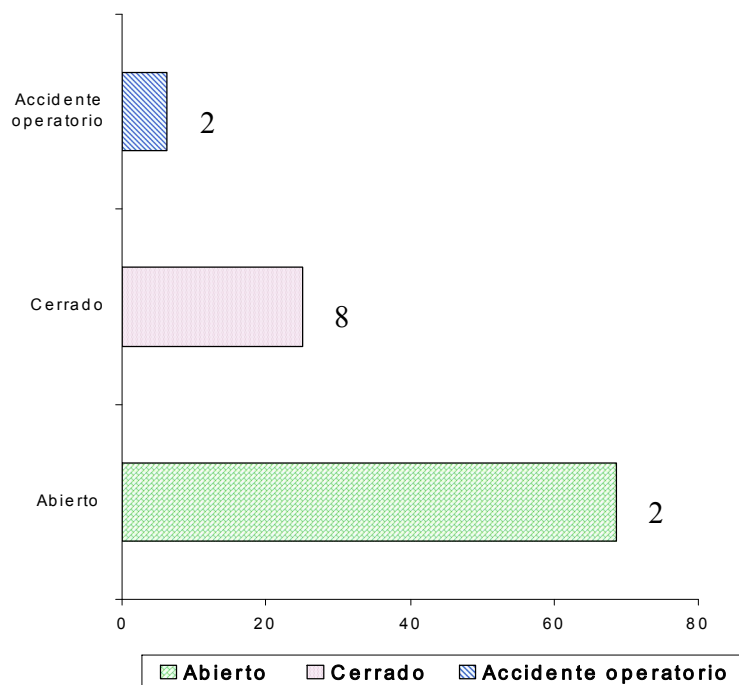
Las variables analizadas fueron el tipo de trauma, las lesiones asociadas y las variantes del tratamiento quirúrgico empleado.

RESULTADOS

Con respecto al comportamiento de los traumas del hígado, según su tipo, se observó que de 32 pacientes, en 22 el trauma fue abierto para un 68, 75 %, en ocho el trauma fue cerrado, lo que representó un 25 % y dos fueron

accidentes operatorios que ocurrieron durante la realización de colecistectomías laparotómicas para un 6, 25 %. Gráfico 1.

Gráfico 1. Distribución de los traumas hepáticos en porcentajes según el tipo



En cuanto a las lesiones de otros órganos asociados al trauma hepático, hubo un total de nueve pacientes y el intestino delgado fue el más afectado en los traumas penetrantes, ocurrieron en tres pacientes, para un 33, 33 % de todas las lesiones. Las nueve lesiones conjuntas al trauma hepático representaron el 28, 12 % de todos los pacientes. Tabla 1.

Tabla 1. Distribución de frecuencia de lesiones de órganos asociados al trauma hepático

Lesiones asociadas	No.	%
Perforación del intestino delgado	3	33,33
Perforación gástrica	1	11,11
Laceración pancreática	1	11,11
Herida del pulmón derecho y diafragma derecho	1	11,11
Trauma craneal	1	11,11
Lesión extensa partes blandas	1	11,11
Herida de cava retrohepática	1	11,11
Total	9	100

Fuente: Historia clínica

En relación con los procedimientos quirúrgicos realizados, la hepatorrafia fue el más usado en el 68, 75 % de los pacientes, seguido por la laparotomía no terapéutica utilizada en cinco pacientes para un 15, 62 % debido a heridas superficiales autocontroladas; las técnicas resectivas fueron poco empleadas. Tabla 2.

Tabla 2. Distribución de frecuencia de los procedimientos quirúrgicos realizados

Intervención quirúrgica	No.	%
Hepatorrafia	22	68,75
Laparotomía no terapéutica	5	15,62
Segmentectomía	4	12,50
Segmentectomía y ligadura de la arteria hepática	1	3,12
Total	32	100

Fuente: Historia clínica

Del total de los pacientes, 30 egresaron vivos (93, 75 %) y dos fallecieron (6, 25 %).

DISCUSIÓN

Las lesiones transoperatorias del hígado no son raras. Schafer ⁷ reporta que entre 1995 y 1997 se realizaron en ese país 14 243 cirugías laparoscópicas de diversa índole, en las que ocurrieron 22 lesiones transoperatorias para un 0, 18 %, el intestino delgado (ID) fue el más lesionado, seguido por el hígado. Gazzaniga ⁸ describe 96 pacientes con lesiones hepáticas trasoperatorias en 20 años, donde el 48, 30 % ocurre en colestectomías abiertas.

Frecuentes son las lesiones asociadas a los traumas hepáticos, lo que implica un reto al cirujano. El órgano que más se lesiona junto con el hígado cuando los traumas son cerrados es el bazo y el ID cuando el trauma es penetrante, ^{1-3, 9} sin embargo, en esta investigación no se presentó ninguna lesión esplénica, pero si coincidió con la frecuencia de afectaciones del ID en las lesiones penetrantes. La mortalidad en las grandes series varía entre el 11 y el 15 %, lo que también está en dependencia del tipo y gravedad del trauma estudiado en un medio social determinado. ¹⁻³

El tratamiento no quirúrgico de los traumas hepáticos es hoy la regla y no la excepción, ^{10, 11} Arak et al ¹² hacen un recuento histórico del tratamiento del trauma hepático en Japón, refieren que entre 1982 y 1985 fueron operados todos los pacientes con traumas hepáticos severos en ese país, entre 1986 y 1990 se operaron el 81 % de estos pacientes y entre 1991 y 1995 se operó solo el 31 %, incluso con el máximo de gravedad.

Se recomienda el tratamiento quirúrgico en los pacientes con requerimiento continuo de transfusiones, deterioro progresivo de sus parámetros vitales, peritonitis, confirmación de sangramiento activo por tomografía computarizada, hemoperitoneo de más de 1 500 ml, perforación de víscera hueca u otra lesión intraabdominal que requiera laparotomía urgente. ^{13, 14} El empaquetamiento perihepático con compresas se consideró el método mejor y más rápido para contener el sangramiento, incluso en lesiones de los grandes vasos hepáticos y de la vena cava inferior, sin peligro de embolismo, trombosis o hemorragia demorada, ^{15, 16} Halsted dio grandes aportes a esta técnica en la que se deben aplicar las compresas directamente sobre el hígado lesionado, sin interposición de plásticos y precozmente, no como una maniobra desesperada en fase de coagulopatía. ²

CONCLUSIONES

Predominaron las heridas hepáticas producidas por traumas penetrantes. Las lesiones del intestino delgado, ocurridas todas en traumas penetrantes, fueron las que con más frecuencia se presentaron asociadas a los traumas del hígado. Las hepatorrafia fue el procedimiento quirúrgico más utilizado, seguido de la laparotomía no terapéutica y la segmentectomía. Se comprobó que casi la totalidad de los pacientes egresaron vivos.

REFERENCIAS BIBLIOGRÁFICAS

1. Schwantz SI, Shires GT, Speneivz FC, Fisher JE, Gallowag AC, Daly JM, et al. Principios de cirugía. T2. 7ed. México: Editorial Mc Graw-Hill Interamericana; 2000. p. 1487-510.
2. Zuidema GD. Cirugía del aparato digestivo. T3. 3ed. Philadelphia: Editorial Litte Bown; 1992. p. 381-3.
3. Sabiston DC, Kim Lyerly. Textbook of surgery: the biological basis of modern surgical practice. 15ed. Philadelphia: Sauder Company;1997.
4. Gao J, Tian X, Bai W. Complex surgical therapy for severe hepatic trauma. Zhonghua Wai Ke Za Zhi 1998; 36 (2): 88-90.
5. Bonar JP, Dorlac WC, Fagan SP, Thibodeauxs. Placement of intraparenchymal liver ballon. J Trauma 2001; 51(5): 1028.
6. Burmeister R, Benavides C, García C. Resecciones hepáticas con ligadura de los vasos portales según el código Glissoniano. Rev Chilena de Cirugía 1998; 50(6): 61-6.
7. Schafer M, Lauper M, Krahenbuhl L. Trocar and veress needle injuries during laparoscopy. Surg Endosw 2001; 15(3): 275-80.
8. Gazzaniga GM, Filauro M, Mori L. Surgical treatment of eatrogenic lesions at proximal common bile duct. World J Surg 2001; 25(10):1254-5.
9. Aragón Palmero FJ, Candelario López RH, Hernández Hernández JM. Comportamiento del traumatismo hepático en el Hospital Provincial Docente "Doctor Antonio Luaces Iraola". Rev Cubana Cir 2001; 40(3): 184-9.

10. Chen RJ, Fang JF, Chen MF. Intra-abdominal pressure monitoring as a guideline in the nonoperative management of the blunt hepatic trauma. *J trauma* 2001; 51(1): 44-50.
11. Ammanturo C, Pastore S, Caouano N, D'Eliso E, Fantini C, Bassi V. Non surgical treatment of liver trauma. *Chir Ital* 2001; 52(2): 181-7.
12. Arak T, Kaku N. Management of severe blunt liver injuries. *Kuveme Med J* 2001; 48 (3): 227-31.
13. Zelenek J, Hitan M, Kaling K. The current approach to liver injuries. *Acta Chir orthop traumatolol Cech* 2001; 68 (2): 112-6.
14. Shanmuganathan K, Mivius SE, Chiu WC, Killen SL, Scaleat T. Triple contrast helicoidal CT in penetrate torso trauma: a prospective study to determine peritoneal violation and need for laparotomy. *AJR Am J Roentgenol* 2001; 177(6):1247-56.
15. Ferrada R, Birolini D. New concepts in management of patients with penetrating abdominal wounds. *Surg Clin Nopt Am* 1999; 79(6):1331-50.
16. Phelan H, Hunt JP, Wang YZ. Retrohepatic vena cava and juxtahepatic venous injuries. *South Med J* 2001; 94(7):728.

Recibido: 27 de diciembre de 2004

Aceptado: 11 de octubre de 2005

Dr. Félix Alejandro Ramírez Labrada. Especialista de I Grado en Cirugía General. Hospital Provincial Clínico Quirúrgico Docente Amalia Simoni. Camagüey, Cuba. aleramirez@medscape.com

