

Adenocarcinoma del apéndice. Reporte de un caso

Adenocarcinoma of the appendix. A case report

Dr. Pedro Rosales Torres; Dr. Rafael Pila Pérez; Dr. Rafael Pila Peláez

Hospital Provincial Clínico Quirúrgico Docente Manuel Ascunce Domenech. Camagüey, Cuba.

RESUMEN

Se presenta el caso de un adenocarcinoma primario de apéndice, el cual es una enfermedad poco frecuente. El diagnóstico preoperatorio es excepcional. Su tratamiento es controvertido, aunque la mayoría de los autores abogan por la hemicolectomía derecha. El pronóstico depende de la extensión de la neoplasia en el momento del diagnóstico.

DeCS: NEOPLASMAS DEL APÉNDICE; ADENOCARCINOMA/terapia.

ABSTRACT

Background: A case of primary adenocarcinoma of appendix, an infrequent, is presented. Preoperative diagnosis is exceptional. Its treatment is controversial, even though the majority authors advocate for the right hemicolectomy. Prognosis depends on the extension of the neoplasia at the moments of diagnosis.

DeCS: APPENDICEAL NEOPLASMS; ADENOCARCINOMA/therapy.

INTRODUCCIÓN

Los tumores malignos del apéndice vermiforme son enfermedades poco frecuentes en nuestro país, se presentan en circunstancias de urgencia como, por ejemplo, en cuadro de apendicitis agudas o en cuadros clínicos que aparentan signos y síntomas propios de enfermedades de otros órganos vecinos. ¹ Representa el 0, 3-0, 8 % de todas las neoplasias intestinales, ² múltiples autores refieren la rareza de su hallazgo. ^{3, 4}

Esta enfermedad clínica, descrita a finales del siglo pasado⁵ es el proceso maligno más infrecuente de los que afectan el apéndice vermiforme, aunque su frecuencia en algunos países ha ido en aumento. ⁶

En nuestro hospital en los últimos diez años de todos los pacientes operados y fallecidos por enfermedades neoplásicas documentados por estudios histopatológicos sólo se han reportado dos casos clínicos de carcinoma del apéndice vermiforme.

Debido a que es una enfermedad rara y a la forma de presentación y diagnóstico, se decidió el aporte de esta nueva comunicación.

Presentación del caso

Paciente masculino de 60 años, sin antecedentes personales o familiares de interés, que accede al Servicio de Urgencia de nuestro Hospital porque desde hace cuatro o cinco semanas presentó dolor en fosa ilíaca derecha, irradiado a la región lumbar, de aparición brusca a forma de cólico, aumentó con la compresión extrínseca y los movimientos de flexión y extensión del miembro inferior derecho, acompañado de náuseas, vómitos que aumentaron. El enfermo señaló astenia, anorexia, pérdida de 11 kg en los últimos seis meses y fiebre entre 38° y 39° C durante los últimos nueve días.

Examen físico

Paciente con afectación del estado general, con discreta palidez y sequedad de piel y mucosas; lengua seca y saburral.

A. respiratorio: normal. A. Cardiovascular ruidos bien golpeados rítmicos taquicárdicos, no soplos. TA: 140/70 mm Hg. Frecuencia central: 112 latidos x min. Abdomen: blando, depresible, excepto en la fosa ilíaca derecha, en donde se constata la presencia de dolor a la palpación profunda, con defensa y contractura involuntaria. Blomberg: positivo. Tacto rectal: con grado y medio de disociación térmica axilorrectal. Resto del examen físico normal.

Estudio analítico: Hb 11 g/l, leucocitos 12500x10⁹/l con recuento y fórmula diferencial normal, plaquetas, coagulación, sangramiento: normal. Velocidad de sedimentación

globular 95 mm/1 hora; glucemia, creatinina, iones, enzimas: normales. Cultivos de sangre, orina y heces fecales: sin alteración. Radiografía simple de tórax y abdomen: sin hallazgos anormales. ECG: taquicardia sinusal. Ecografía abdominal y de próstata: región apendicular y cecal con masa de 5 a 6 cm aproximadamente; apéndice: aumentado de volumen con paredes gruesas. Próstata de 58 mm con aumento del lóbulo medio. Vejiga de paredes algo engrosadas. Laparoscopia: apéndice con ciego indurado y engrosado.

Fue sometido a intervención quirúrgica, se realizó técnica de McBurney, los hallazgos operatorios encontrados fueron apéndice gangrenado, ciego indurado y engrosado con una pequeña perforación cecal, se cerró la incisión y se practicó laparotomía media suprainfraumbilical, el resto de la cavidad abdominal se encontraba normal. Se decidió realizar hemicolectomía derecha por sospecha de neoplasia de ciego, se realizó resección ileocólica con anastomosis ileocólica monoplano con puntos sueltos, se dejó drenaje parietocólico derecho.

El estudio anatomopatológico fue compatible con un adenocarcinoma bien diferenciado mucoproducente del apéndice (Figuras 1, 2 y 3).

Fig. 1. Imagen donde se observa epitelio mucoso y submucoso, nódulos linfoides primarios y glándulas malignas dilatadas y ocupadas por material mucoso (H y E x 20)

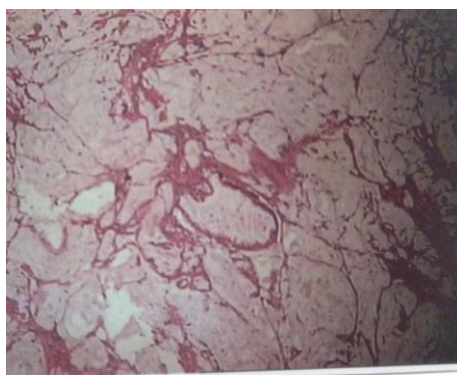


Fig. 2. Adenocarcinoma bien diferenciado con glándulas malignas que invaden la pared muscular apendicular (H y E x 20)

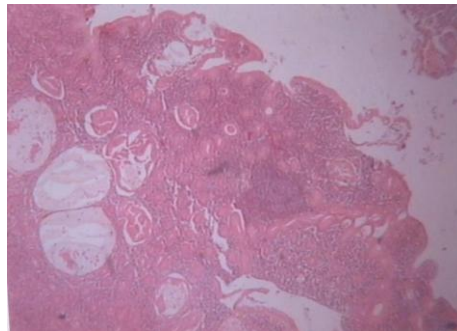
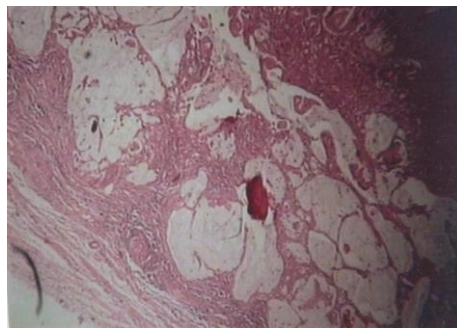


Fig. 3. Imagen a mayor aumento del adenocarcinoma, gran actividad mucoprodutora de las glándulas (H y E x 40)



El paciente evolucionó satisfactoriamente de su postoperatorio, y a las dos semanas se le dio el alta hospitalaria. Después de un año de operado se encuentra normal y es atendido periódicamente por la consulta de Medicina Interna y Oncología.

DISCUSIÓN

Beger, ⁷ describe el primer caso de adenocarcinoma primario del apéndice en 1882. Uihlein y McDonald, ⁸ en 1943 clasifican los carcinomas primarios del apéndice en carcinoides, los más frecuentes, cistoadenocarcinoma mucinoso en orden de frecuencia y adenocarcinoma de tipo colónico, los más raros. Collins, ⁹ en un estudio sobre 50.000 piezas de apendicectomía encuentra que la frecuencia del adenocarcinoma de tipo colónico era del 0,082 %. Sieracki y Teslok, ¹⁰ clasifican el adenocarcinoma

primario del apéndice en dos tipos: invasivo, aquel que se extiende más allá de la mucosa y el no invasivo, el que se limita a la mucosa.

La presentación de adenocarcinoma del apéndice es más frecuente en los varones que en las hembras ¹¹ como se presentó en nuestro enfermo, a diferencia de lo que ocurre con los tumores de estirpe carcinóide en el apéndice, que son más frecuentes en las mujeres, los adenomas vellosos que son precursores del adenocarcinoma, se distribuyen aproximadamente igual en ambos sexos. ¹² La incidencia de este tipo de tumor es escasa, pero aumenta con la edad, los adenocarcinomas ocurren después de la cuarta década de la vida, es más frecuente entre la quinta y la sexta ¹¹ como ocurrió en este paciente, esto contrasta con los tumores carcinoides, cuya ocurrencia es mayor en personas jóvenes.

La presentación clínica más frecuente es el cuadro de abdomen agudo, simula una apendicitis aguda, incluso en ocasiones en forma de perforación libre en la cavidad peritoneal. Hay pacientes que simulan cuadros clínicos variados, que casi siempre pasan por la forma clínica de oclusión intestinal. ¹³ Los tumores carcinoides y benignos suelen presentarse como hallazgo casual durante la realización de laparatomías por afecciones de la vesícula biliar o de tipo ginecológico. ¹²

Cohen y Wolfman, ¹⁴ desde hace muchos años indican sospechar de forma sistemática de tumor apendicular en los pacientes de edad avanzada que acuden al médico con dolor en fosa ilíaca derecha. Pero por lo regular, no hay signos o síntomas propios del adenocarcinoma del apéndice y casi siempre se diagnostican durante el acto operatorio de un paciente que presenta un cuadro de abdomen agudo, o con la realización de exploraciones complementarias, como la laparoscopia. ^{3, 4, 13}

El diagnóstico preoperatorio raramente se hace, algunos autores señalan que es excepcional. ¹³

De acuerdo con otros autores, ¹⁵ desde el punto de vista anatomopatológico se pueden distinguir adenocarcinomas de tipo mucinoso y de tipo colónico, respectivamente el 8 y el 4 % de la totalidad de los tumores malignos del apéndice. Nuestro paciente presentó un adenocarcinoma bien diferenciado mucoproducción limitado a la mucosa.

El tratamiento de este tumor es controvertido, en caso de un carcinoma no invasivo, ² la simple apendicectomía podría ser suficiente, pero esto sólo ocurre en un 10 % de los enfermos. ¹¹ Para el resto se señala de forma unánime que la hemicolectomía derecha es el tratamiento de elección, ^{2, 11, 16} algunos autores, ¹⁶ aconsejan la hemicolectomía derecha de forma sistemática como ocurrió en este paciente; esto se hace en función de que la extensión de estos tumores más allá de la mucosa, se presenta en más del 80 % de los pacientes, y la afectación cecal en el 40 %. Cuando el diagnóstico

operatorio de adenocarcinoma del apéndice no se realiza en la primera intervención, lo que ocurre en la mayoría de los pacientes, se debe realizar una hemicolectomía derecha después de las dos semanas de la primera intervención.¹⁷

El futuro de estos tumores está dado por existencia o no de ganglios metastáticos y metástasis a distancia. La perforación, que ocurre aproximadamente hasta en un 15 %, no parece alterar la supervivencia, así como tampoco lo modifica el haber realizado una hemicolectomía derecha de entrada o diferida.^{12, 14}

Anderson et al,¹⁶ indican que la supervivencia de estos pacientes a los cinco años es de un 60 % para los pacientes a los que se les realizó hemicolectomía derecha y de un 46 % a los que solamente se le realizó apendicectomía.

Se han empleado tratamientos con radioterapia y quimioterapia, cuando existen metástasis a distancia o el tumor es irresecable, sin obtener buenos resultados clínicos ni regresión tumoral.¹⁸

REFERENCIAS BIBLIOGRÁFICAS

1. Diez Miralles M, Calpena Rico R, Prado Correcher J, Ramírez Espinosa M, Ortiz Ruiz A, Diego Estévez M, et al. Adenocarcinoma del apéndice. Rev Esp Enf Ap Digest 1988;73:709-11.
2. Porrero Carro J, Saúl García J, Simón M, Badia Figuerola N, Fernández Rodríguez C. Adenocarcinoma primario del apéndice. Cir Esp 1987;42: 151-3 3.
3. Nguyen D. Appendectomy in the pre and postlaparoscopic areas. J. Gastrointest Surg 1999; 3: 67-9.
4. Rao P. Effect of computed tomography of the appendix on treatment of patients and use of hospital resources. N Engl J Med 1998; 338: 141-6.
5. Thomas R, Barnhill D, Worsham F, Hoskins W. Krukenberg tumor of the ovary from an occult appendiceal primary: case report and literature review. Obstet Gynecol, 1986; 67: 95-8.
6. Jovall S, Kornhall S. Double tumors of the appendix. A rare entity. Acta Chir Scand 1987; 153: 297-8.
7. Beger A. Ein Fall Von Krebs des wurmfortsatzes. Berl Klin Wochenschr 1882; 9: 616-9.
8. Vihlein A, McDonald J. Primary carcinoma of the appendix resembling carcinoma of the colon. Surg Gynecol Obst 1943; 76: 711-4.

9. Collins D. A study of 50,000 specimens of the human vermiform appendix. Surg Gynecol Obst 1955; 101: 2437-45.
10. Sieracki J, Tesluk H. Primary adenocarcinoma of the vermiform appendix. Cancer 1956; 9: 997-1011.
11. Jordan F, Mazzco R, Hoshal V. Primary adenocarcinoma of the appendix. Amer Surg 1985; 49: 278-81.
12. Anderson J, Wilson B. Carcinoid tumors of the appendix. Br J Surg 1987; 74: 545-6.
13. Wade D. Accuracy of ultrasound in the diagnosis of acute appendicitis compared with the surgeon's clinical impression. Arch Surg 1993; 128: 1039-42.
13. Cohen S, Wolfman E. Primary adenocarcinoma of the vermiform appendix. Amer J Surg 1975; 127: 704-7.
14. Casal Núñez J, Galdiz Iturri M, Errasti Alustiza J, Rodríguez Campos B, Diez Caballero F, Saracibar Oyon N, et al. Adenocarcinoma primitivo de apéndice con diseminación metastásica precoz. Rev Quir Esp 1985; 12: 183-5.
15. Anderson A, Bergdahl L, Boquist L. Primary Carcinoma of the appendix. Ann Surg 1977; 183: 53-7.
16. Rodríguez Saiz F, Aparicio Dagne R, Trujillo Ascano R, Cermeño Giles F. Adenocarcinoma primario del apéndice. Cir Esp 1982; 36: 392-5.
17. Didolkar M, Fanous N. Adenocarcinoma of the appendix: a clinicopathologic study. Dis Colon Rectum 1987; 30: 130-4.

Recibido: 4 de marzo de 2004.

Aceptado: 22 de abril de 2004.

Dr. Pedro Rosales Torres Especialista de I Grado en Anatomía Patológica. Profesor Instructor Hospital Provincial Clínico Quirúrgico Docente Manuel Ascunce Domenech. Camagüey. Cuba.