

Cistoadenoma mucinoso del páncreas. Reporte de un caso

Pancreatic mucinous cystadenoma. A case report

**Dr. Enrique Adrián Flores Delgado; Dra. Mayté del Carmen Flores Delgado;
Dra. Adelaida Mesa López**

Hospital Provincial Docente Clínico Quirúrgico Manuel Ascunce Domenech. Camagüey,
Cuba.

RESUMEN

Los tumores mucinosos de páncreas son poco frecuentes, representan el 1 % de los tumores pancreáticos quísticos, incluyen a los tumores serosos y un grupo misceláneo. Aparecen con mayor frecuencia en mujeres adultas. Su diagnóstico está basado por dolor abdominal, síntomas derivados del efecto masa y de los diferentes métodos diagnósticos disponibles, principalmente la tomografía axial computarizada, la ecografía, la ecoendoscopía, la colangiopancreatografía endoscópica, la tomografía por emisión de positrones, la colangiografía y la biopsia por aspiración con aguja fina guiada. El tratamiento en los tumores mucinosos debe ser quirúrgico por su potencial maligno. Se presenta el caso de una paciente de 52 años, con los síntomas descritos y una tumoración de más de 10 cms en hemiabdomen superior izquierdo, con estudios concluyentes de una tumoración quística de cuerpo y cola del páncreas como cistoadenoma mucinoso del páncreas.

DeSC: NEOPLASMAS QUÍSTICOS MUCINOSOS Y SEROSOS; NEOPLASMAS PANCREÁTICOS; TOMOGRAFÍA COMPUTARIZADA ESPIRAL

ABSTRACT

Pancreatic mucinous tumors are infrequent, they account for 1 % of cystic pancreatic tumors that include serous and a miscellaneous group of others. Mucinous tumors are more frequent among adult women. Diagnosis, which is based on clinic sessions, is established through abdominal pain, symptoms derived from mass effect and through available diagnostic methods like computerized tomography, ultrasonography, ecoendoscopy, endoscopy cholangiopancreatography, positron-emission tomography, cholangioresonance imaging, and guided thin needle biopsy. Mucinous tumor treatment must be surgery given its malignant potential. This paper reports on a 52 year female patient, with the afore described symptoms plus a tumor of over 10 cm in length, located in the left upper hemiabdomen. Conclusive studies established a cystic tumor of body and tail of the pancreas, which was reported as a mucinous cystadenoma.

DeSC: NEOPLASMS CYSTIC MUCINOUS AND SEROUS; PANCREATIC NEOPLASMS; TOMOGRAPHY SPIRAL COMPUTED

INTRODUCCIÓN

Las neoplasias quísticas del páncreas son lesiones poco frecuentes que suponen el 10 % aproximadamente del total de las lesiones quísticas pancreáticas y el 1 % de los tumores del páncreas. A pesar de este dato, cada vez son diagnosticadas con mayor frecuencia. En algunos centros, a principios de la década del 90, estas lesiones suponían el 15 % del volumen de la cirugía pancreática, hasta llegar al 25 % en el año 2000.¹

Los tumores quísticos mucinosos poseen un elevado potencial premaligno, estos pueden ser dañinos en el momento del diagnóstico, por lo que deben ser resecaados. Estos tumores suponen un desafío para el clínico, pues su diagnóstico diferencial respecto del pseudoquiste, la lesión quística pancreática más frecuente o el diagnóstico diferencial entre los diversos tipos de neoplasias quísticas son difíciles y de gran importancia.¹

REPORTE DEL CASO

Paciente de 52 años de edad, femenina, blanca, con antecedentes patológicos personales de hipertensión arterial, migraña y operada de nódulo de mama, rectocistocele y fibroma uterino.

Ingresó en el servicio de cirugía general del Hospital Provincial Docente Manuel Ascunce Domenech de Camagüey, por dolor en el cuadrante superior izquierdo del abdomen de dos años de evolución, intermitente, que aparecía frecuentemente con la ingestión de grasas, huevos, frijoles, y se aliviaba con los analgésicos habituales, padecía de plenitud gástrica, flatulencia, aerogastria, eructos y náuseas. Al examen físico se encontró una tumoración de 12 cms. de diámetro en epigastrio e hipocondrio izquierdo, de consistencia blanda, superficie algo irregular, adherida a planos profundos, bordes no bien precisados y algo dolorosa, el resto del examen fue negativo.

Exámenes complementarios:

Hemograma, glicemia, creatinina, tiempo de coagulación y sangramiento, plaquetas y tiempo de protombina: normales

Grupo sanguíneo A⁺.

Eritrosedimentación de 34 mm/h

Amilasa sérica: normal, de 96 Uds. como el más específico.

Entre los estudios imagenológicos, el ultrasonido abdominal informó una imagen de 80x74 cms. en la cola del páncreas que rechazaba el bazo y riñón izquierdo.

Impresión diagnóstica (ID): el pseudoquiste del páncreas; la fluoroscopia de esófago, estómago y duodeno mostraron una compresión extrínseca de aproximadamente 8 cms. en la curvatura mayor del cuerpo gástrico.

Tomografía axial computarizada: imagen quística de 8,5 x 9 cms. en el cuerpo del páncreas con lobulación hacia la cola y algunas calcificaciones vecinas. ID: pseudoquiste pancreático.

Rx. de tórax: normal.

Laparoscopia: se observó la curvatura mayor del estómago rechazado por una imagen de 8-10 cms, de aspecto quístico. ID: quiste de la cola del páncreas.

En la operación se encontró una tumoración quística, lobulada, de 12 a 15 cms de diámetro en cuerpo y cola del páncreas, que rechazaba el estómago hacia delante y el mesocolon transversal hacia abajo, sin otras lesiones. Se realizó pancreatectomía distal de cuerpo y cola con esplenectomía. Biopsia por congelación negativa de malignidad. Citología con polimorfonucleares e histiocitos con hemosiderina.

La paciente tuvo una buena evolución postoperatoria, con cifras de glicemia de 6,6 y 9,8 mmol/l entre los estudios de laboratorio postoperatorios, fue valorada con Endocrinología y se le realizó un perfil glicémico de resultado normal, egresando a los 11 días sin complicaciones.

La paciente tiene más de un año de evolución postoperatoria satisfactoria.

Resultado anatomopatológico: cistoadenoma mucinoso del páncreas. Fig.1.

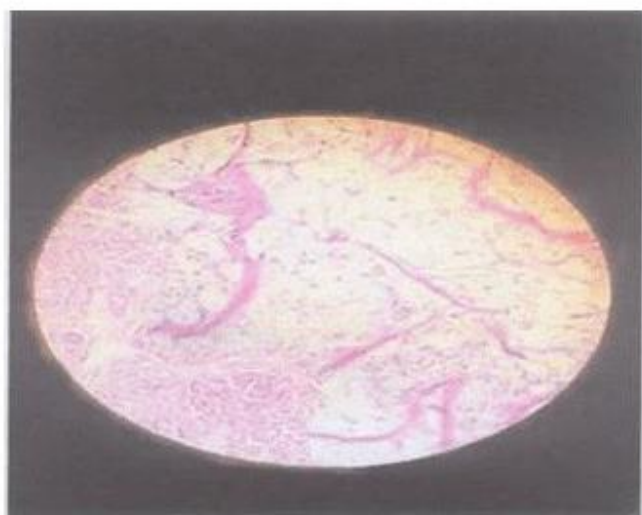


Fig. 1. Quieste del páncreas con secreciones mucinosas revestidas por un epitelio aplanado

DISCUSIÓN

Los tumores quísticos del páncreas son raros, representan aproximadamente el 10 % de los quistes pancreáticos y el 1 % de los tumores de páncreas. ²⁻⁴ Estos fueron descritos desde el siglo XIX; en la actualidad las neoplasias quísticas de páncreas productoras de mucina se clasifican según el grado de displasia epitelial en cistoadenoma mucinoso, neoplasia mucinosa quística borderline y cistoadenocarcinoma mucinoso (invasor y no invasor). ⁵ Desde el punto de vista anatomopatológico el 80 % de los tumores quísticos mucinosos del páncreas (TQMP) se localizan en el cuerpo y la cola, miden de 2 a 35 cm., al corte pueden ser uni o multiloculados, de paredes irregulares, firmes, con contenido. Predominan las adherencias y las fístulas a órganos vecinos. ⁶

El 70 % afecta a mujeres con edades entre los 20 y los 80 años y una media de 50. La mayoría se manifiestan por síntomas inespecíficos: distensión abdominal, dolor, saciedad precoz, pérdida de peso, náuseas y vómitos. La ictericia, la hemorragia digestiva alta o la oclusión intestinal son manifestaciones poco frecuentes del cistoadenocarcinoma, otros síntomas menos frecuentes pueden ser esteatorrea, diabetes y dolor dorsal.^{1, 3} El dato más relevante al examen físico suele ser una masa abdominal palpable.⁷⁻⁹ El diagnóstico se realiza, fundamentalmente por técnicas de imagen, la tomografía axial computarizada (TAC) o el ultrasonido diagnóstico (USD), los cuales revelan una masa quística, redondeada, mayor de 2cm de diámetro que suele presentar aspecto multilocular característico, localizadas en el cuerpo o la cola del páncreas; las lesiones malignas suelen ser de mayor tamaño, y en la TAC se pueden apreciar bordes calcificados, la resonancia magnética nuclear (RMN) es también un estudio de gran sensibilidad y especificidad para el diagnóstico. Estos estudios han supuesto un antes y un después en la valoración de las tumoraciones quísticas de páncreas ya que los resultados de la radiografía convencional son poco válidos en el estudio correcto de éste tipo de tumoraciones.⁴

La ecoendoscopia (EE), la colangiopancreatografía endoscópica (CPRE), la colangiorresonancia y la tomografía por emisión de positrones (PET), pueden servir de gran utilidad, aunque se debe tener en cuenta que cada uno de ellos tiene ventajas e inconvenientes. Algunos autores aconsejan la realización de una punción-aspiración con aguja fina (PAAF), guiada por TAC, USD o EE. Este proceder permite en el preoperatorio determinar citológicamente la naturaleza del proceso y el análisis antigénico del mismo, fundamentalmente el CEA, Ca19-9, Ca 72-4, Ca 15-3, AFP, mucina, antígenos M1 de mucina gástrica, amilasa, citometría de flujo del ADN, actividad de la telomerasa y viscosidad del contenido.^{4, 7}

Recientemente se describió el empleo de la biopsia pancreática endoscópica con los mismos fines.¹

Las técnicas radioisotópicas carecen de valor en éste tipo de tumoraciones pancreáticas. Del mismo modo la angiografía es empleada y demuestra la hipervascularización de estas lesiones, su empleo actualmente no está indicado, pero en situaciones excepcionales en los que la valoración de la estructura vascular puede ser necesaria como táctica previa al tratamiento quirúrgico se utiliza.⁶

Los análisis de laboratorio no suelen cursar con alteraciones importantes, pues puede aparecer una ligera elevación de las enzimas pancreáticas.^{3, 9}

El diagnóstico de las TQMP está basado en la clínica y en los diferentes métodos diagnósticos disponibles ya descritos, básicamente la TAC y USD, aunque el diagnóstico definitivo sólo puede efectuarse después de la resección del tumor y su análisis histológico.²

El diagnóstico diferencial más importante es el pseudoquiste pancreático, debe diferenciarse además del cistoadenoma seroso y de otras tumoraciones pancreáticas más raras que pueden presentar aspecto quístico, como el linfagioma, el tumor epitelial papilar, el linfoma pancreático, la enfermedad hidatídica, la afectación tuberculosa del páncreas y tumores neuroendocrinos pancreáticos con forma de presentación quística.⁸ El tratamiento de elección es la resección quirúrgica.² La técnica quirúrgica a emplear está determinada por la localización del tumor y su naturaleza, si previamente se dispone de ella: duodenopancreatectomía cefálica, pancreatectomía total o distal con o sin esplenectomía, pancreatectomía segmentaria o enucleaciones, pueden ser consideradas en caso de lesiones benignas (cistoadenomas mucinosos) de cabeza pancreática o proceso uncinado en enfermos de alto riesgo quirúrgico. Fuera de estas situaciones y debido a que con frecuencia el diagnóstico patológico final de la pieza es de malignidad, su empleo no está recomendado. Los cistoadenocarcinomas mucinosos deben tratarse de forma radical y agresiva. Un tumor inicialmente irresecable en ocasiones puede researse tras combinar un tratamiento radioterápico.⁶⁻⁹

El análisis ultrasónico intraoperatorio es de gran valor, ciertos autores plantean la realización de una biopsia intraoperatoria, pero como se puede diseminar la TQPM o puede ser negativa en caso de neoplasia maligna focal, la mayoría no la recomiendan.⁸

El seguimiento postoperatorio debe ser estricto ya que el pronóstico es variable y depende de la localización, tamaño, invasión y posibilidad de resección completa de estos tumores. La diferenciación entre los tres tipos histológicos es de gran importancia pronóstica, pues si la resección es el tratamiento de elección para las tres formas tumorales y en las dos primeras es curativa, pero en la tercera no, el pronóstico es mucho peor, con tasas de supervivencia a los cinco años del 50-72 %, aunque es mejor que en el caso del adenocarcinoma ductal clásico.^{2, 5, 6, 8}

Estas altas tasas de supervivencia se relacionan con el hecho de que la resección "potencialmente curativa" es posible casi en el 65 % de los pacientes, pues se trata de tumores de crecimiento expansivo y no infiltrativo, y al hecho de que hasta en un 64 % de los dolientes no existe afectación ganglionar.⁸

Nuestra paciente tenía el cuadro clínico descrito para este tipo de tumoraciones, sin embargo, el USD y la TAC lo informaron como un pseudoquiste del páncreas, diagnóstico diferencial que se verificó transoperatoriamente por las características macroscópicas y estudio del líquido del quiste para decidir el tratamiento exéretico, diagnóstico que se confirmó por el resultado de la biopsia.

REFERENCIAS BIBLIOGRÁFICAS

1. Villavicencio R, Jiménez C, Bonini C, Sánchez N, Staffieri R, Brasca A, et al. Tumores quísticos del páncreas: diagnóstico y tratamiento a propósito de 24 casos. *Rev Argent Radiol.* 1994; 58:1.
2. Moyano L, Martínez C V, Franco C, Carreño T L, Smok G. Cáncer de páncreas. *Rev Argent Radiol.* 2004;42(5):15.
3. Trapero A, Lavín I, Mundi JL, Fernández R, Cervilla E, López MA, et al. Cistoadenoma mucinoso de páncreas. A propósito de un caso. *Rev Argent Radiol.* 2003;15:12-9.
4. López Alonso G. Seminario Patología Gastrointestinal. *Rev Gastro.* 2004;25:5-9.
5. Reber HA. Páncreas. En: Schwartz SI. Principios de cirugía. 7ed. Vol. II. Barcelona: Mc Grow-Hill. Interamericana; 2000. p. 1563-95.
6. Echenique Elizondo M, Amondaraín Arratíbel J, Lirón de Robles SC. Tumoraciones quísticas de páncreas: análisis de una serie. *Kirurgia.* 2004;(1):5-9.
7. Soria MT, Gutiérrez del Olmo A, García Asenjo JA, Mendoza ML, Carrión I. Papel de la USE-PAAF en el diagnóstico de los tumores quísticos primarios de páncreas: presentación de cuatro casos. La Habana:Editorial Ciencias médicas; 2004. p.29.
8. Palomeque A, Ramia JM, Villar J, Mansilla A, Garrote D, Ferrón JA. Tumores quísticos mucinosos del páncreas. *Cir Españ.* 2004; 75(4):196-8.
9. Jiménez RE, Fernández del Castillo C, Warshaw AL. Cystic tumors of the pancreas. En: Halzheimer RG, Mannick JA, eds. *Surgical Treatment.* Germany: W. Zuckschwerdt Verlag GMBH; 2001.

Recibido: 27 de enero de 2006

Aprobado: 29 de marzo de 2006

Dr. Enrique Flores Miranda. Especialista de II Grado en Cirugía General. Profesor Titular. Hospital Provincial Docente Clínico Quirúrgico Manuel Ascunce Domenech. Camagüey. Cuba. efloresm@finlay.cmw.sld.cu