

Hernia diafragmática traumática: la gran imitadora. Reporte de un caso

Traumatic diaphragmatic hernia: The great imitator. A case report

Dr. Luis Alberto Vázquez Pérez; Dr. Yunior Rodríguez López; Dr. Rafael Pila Pérez; Dra. Marelen Pérez González

Hospital Provincial Docente Clínico Quirúrgico Amalia Simoni. Camagüey, Cuba.

RESUMEN

Se presentó el caso de una paciente de 64 años de edad, portadora de una hernia diafragmática traumática con antecedentes de un trauma toracoabdominal cerrado, ocurrido en su hogar. Los traumas cerrados son propios de los países desarrollados, mientras que los abiertos son más frecuentes en países en desarrollo. Entre sus clasificaciones se destaca la clínica y los medios diagnósticos convencionales. La laparoscopia, toracoscopia, tomografía computarizada y la resonancia magnética son útiles para el diagnóstico temprano de hernias diafragmáticas ocultas. Debe existir un alto índice de sospecha en traumas toracoabdominales para diagnosticar tempranamente la hernia diafragmática traumática ya que la misma puede imitar enfermedades cardiovasculares, respiratorias y torácicas en un alto por ciento de los casos.

DeCS: HERNIA DIAFRAMÁTICA TRAUMÁTICA; ANCIANO; AJUSTE DE RIESGO; INFORMES DE CASOS.

ABSTRACT

This paper reports on a 64 years old patient, carrier of a traumatic diaphragmatic hernia with antecedents of a closed thoracoabdominal trauma, happened in her home. The closed traumas are typical of the developed countries, meanwhile the open ones are most frequent in developing countries. Among its classifications, the clinical and the diagnosis conventional means are pointed out. The laparoscopy, thoracoscopy, TC & RM are useful to detect the early diagnosis of hidden diaphragmatic hernias. A high sign of suspicion in thoracoabdominal traumas may exist to diagnose early traumatic diaphragmatic hernia since; it may imitate cardiovascular, respiratory, thoracic diseases in a high percentage of the cases.

DeCS: HERNIA DIAPHRAGMATIC TRAUMATIC; AGED; RISK ADJUSTMENT; CASE REPORTS.

INTRODUCCIÓN

Según Reid, ¹ Sennerthus en 1514 describió una hernia diafragmática traumática (HDT) en la autopsia de un paciente con herniación del estómago; desde entonces han aparecido publicaciones, muchas de ellas en casos aislados, pero solo en el momento actual es considerada como un marcador oculto de un trauma cerrado severo. Se presenta con mayor frecuencia luego de traumas cerrados automovilísticos en países altamente desarrollados, pero en nuestro medio, la mayor incidencia se debe a traumas abiertos.²

La herida diafragmática oculta o no diagnosticada puede dar lugar a complicaciones potencialmente mortales, tales como, la incarceration, estrangulación y perforación a la cavidad torácica o pericárdica de la víscera herniada, por tanto, es necesario realizar el diagnóstico temprano de tales lesiones en el paciente con trauma en el área toracoabdominal.³ Las manifestaciones clínicas, así como, los métodos diagnósticos habituales no siempre permiten establecer el diagnóstico, entonces un alto índice de sospecha de la lesión y el uso de métodos no invasivos en casos especiales, disminuyen el riesgo de una herida diafragmática olvidada y la hernia consecuente.⁴

REPORTE DEL CASO

Paciente femenina, negra, de 64 años de edad que hace seis meses sufrió trauma toracoabdominal severo en su hogar por lo que acudió al servicio de urgencia, donde se le practicó radiología de tórax y ecografía abdominal, los médicos que la asistieron refirieron que no había otra alteración que no fuera la molestia torácica debido al golpe. Desde hace cuatro meses presenta dolor opresivo precordial intermitente, que aumenta con la ingestión de alimentos, de moderada intensidad con irradiación al cuello y epigastrio, acompañado de pirosis, regurgitación y en ocasiones de vómitos. Acudió a un facultativo que le diagnosticó angina de pecho e indicó terapéutica para la enfermedad, pero el cuadro no mejoró con el empleo de Nitroglicerina. En varias ocasiones acudió al cuerpo de guardia de urgencia de nuestro hospital, donde se le practicaron electrocardiogramas seriados, todos negativos; siempre regresaba a su casa con el diagnóstico de insuficiencia coronaria. En una de sus visitas fue interconsultada con el especialista en cardiología, quien ratificó el diagnóstico y se elevaron las dosis de nitratos, pero no mejoró; por lo que fue ingresada para su estudio y se encontró una HDT.

Examen físico:

- Paciente normolínea, buen estado general.
- Mucosas: húmedas y normocoloreadas, afebril, orientada, no edemas, no adenopatías.
- Respiratorio: FR 16 x', MV normal, no estertores.
- Cardiovascular: latidos cardiacos rítmicos y bien golpeados, no soplos, TA 130/90 mmHg, FC 80 x'.
- Abdomen: no doloroso, no tumoraciones, RHA normales.
- Neurológico y SOMA: normales.
- Tacto rectal y vaginal: normales.

Estudio analítico:

- Todos los exámenes de hemoquímica: normales.
- Radiografía de tórax posteroanterior: imagen paracardíaca bilateral simétrica en forma de halo compatible con hernia del estómago (Figura 1).

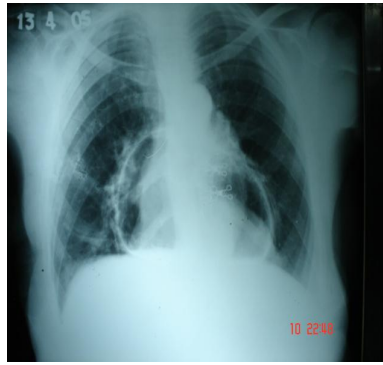


Fig. 1. Rx Simple de tórax posteroanterior, Imagen paracardíaca simétrica bilateral en forma de halo.

Radiografía lateral simple y contrastada donde se observó dicha imagen en mediastino posterior. Se practicó tomografía computarizada (TC) de mediastino, lo que afirmó el diagnóstico (Figuras 2 y 3).

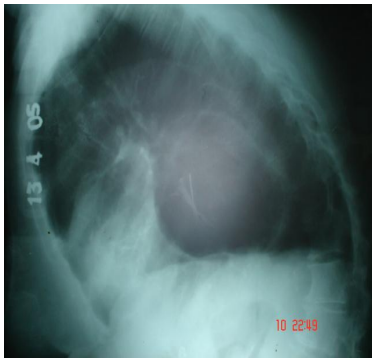


Fig. 2. Rx simple lateral izquierdo, imagen en forma de gran quiste en mediastino posterior compatible con hernia diafragmática.

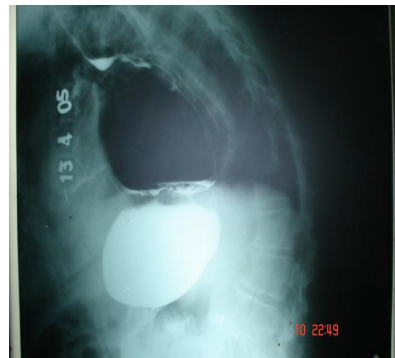


Fig. 3. Rx contrastado lateral izquierdo que ratifica la presencia de hernia del estómago en mediastino posterior.

Se trasladó la paciente al Servicio de Cirugía con el diagnóstico de HDT, donde fue intervenida quirúrgicamente y egresó totalmente recuperada.

DISCUSIÓN

El diagnóstico tardío o cuando no se hace de una herida diafragmática posterior a trauma cerrado toracoabdominal, provoca con mucha frecuencia la aparición de HDT con el consiguiente aumento de la morbimortalidad. Esta situación es multifactorial, e incluye desde el mismo mecanismo del trauma, la ausencia de síntomas y signos, la poca rentabilidad de los métodos radiológicos convencionales y fundamentalmente el no tener un alto índice de sospecha de la lesión en el diafragma en el paciente con trauma severo en área toracoabdominal.

El trauma cerrado es el mecanismo más frecuente de HDT en los países desarrollados, con tasa de 3:1 con respecto al trauma penetrante,⁵ sin embargo, en países en vías de desarrollo tiene mucha más incidencia el trauma abierto o penetrante con tasa 8:1,⁶ en los que se reporta máxima frecuencia en hombres en edad productiva. Nuestro caso trató a una mujer de 64 años, con un trauma sufrido en el hogar "caída con un cubo de agua" y lesión en región toracoabdominal con HDT por trauma cerrado.

No hay un consenso con respecto al tiempo límite para diferenciar la hernia diafragmática traumática aguda (HDTA) o hernia diafragmática traumática crónica (HDTC). Algunos autores⁷ la catalogan aguda cuando el diagnóstico se realiza en horas o días, y de crónica cuando el retardo en el diagnóstico es de meses o años. Para otros autores⁵ la HDTA es la menor de siete días en el retardo diagnóstico y menos de 72 h⁶ e incluso 4 h.⁴ Nuestra paciente presentó una HDTC mayor de cuatro meses.

La frecuencia de epiploncele a través de la herida en área torácica inferior, en pacientes con HDTA establece el diagnóstico fácilmente, sin embargo, las dificultades diagnósticas son evidentes en los pacientes sin manifestaciones respiratorias y/o gastrointestinales si no se tiene en cuenta el antecedente del trauma, como se presentó en nuestra paciente, la cual se diagnosticó al inicio con una insuficiencia coronaria, por lo que estuvo cuatro meses con tratamiento sin mejoría alguna.

La radiografía de tórax, puede ser normal en herida del diafragma en el 20-50 % de los pacientes⁸ o contener hallazgos inespecíficos para la herida diafragmática (borramiento del ángulo costofrénico, elevación del hemidiafragma izquierdo, hemotórax), pero ésta puede sugerir el diagnóstico en alrededor del 30 %.⁹ La utilización de otros medios diagnósticos como la exploración digital de la herida traumática en área toracoabdominal para definir la penetración al tórax, o el compromiso del diafragma; se considera de valor si es positiva y su sensibilidad es reportada entre el 60 y 95 %.⁵

Se ha discutido la realización de radiografía simple y contrastada lateral, donde se aprecian lesiones más evidentes como ocurrió con nuestra paciente, también se utilizan el neumoperitoneo diagnóstico, la instilación en la cavidad peritoneal de radiofármaco

como el tecnecio, la tomografía computarizada y la resonancia magnética nuclear (RMN).

¹⁰ En nuestro caso se utilizó el primer método.

La profusión de métodos diagnósticos de utilización para la detección de la herida traumática oculta del diafragma, indica que ninguno de ellos alcanza un alto grado de certeza diagnóstica, se utiliza por tanto, estudios menos invasivos y costosos que la laparoscopia y la toracoscopia. ¹¹

La laparoscopia puede ser utilizada para el diagnóstico de herida diafragmática oculta, los pacientes seleccionados son aquellos con trauma en área toracoabdominal hemodinámicamente estables, con abdomen clínicamente negativo y radiografía de tórax normal. ¹¹

La toracoscopia como ayuda diagnóstica para la detección de heridas diafragmáticas ocultas, tiene la misma precisión que la laparoscopia con algunas ventajas en pacientes con laparoscopia previa simultáneamente cuando se debía valorar otras estructuras intratorácicas como corazón y el esófago. ¹¹

En los pacientes con HDTC, la herniación hacia cavidad torácica o el saco pericárdico de los órganos intraabdominales, ocasiona manifestaciones gastrointestinales como dolor, dispepsia, pirosis, a veces estreñimientos, vómitos y cuadros obstructivos intestinales; pueden presentarse manifestaciones respiratorias y cardiovasculares, ¹² como dolor torácico y disnea; el primero se observó en la paciente, donde los médicos diagnosticaron insuficiencia coronaria.

La historia clínica de trauma en el área toracoabdominal, el alto índice de sospecha diagnóstica, la evaluación cuidadosa de las radiografías de tórax y abdomen al ingreso; permiten confirmar en la mayoría de los pacientes el diagnóstico de una HDT. ² La utilización en estos enfermos de los estudios radiológicos contrastados como las series gastrointestinales y el colon por enema, confirman el diagnóstico. ^{9,11} Se estudian el empleo de la ecocardiografía para el diagnóstico del compromiso hacia el saco pericárdico ¹³ y otros estudios como la ecografía, la TC y la RMN. ⁹

REFERENCIAS BIBLIOGRÁFICAS

1. Reid J. Diaphragmatic hernia. *Edin Med Surg J.* 1840;53:104-7.
2. Beauchamp G, Khalfallah A, Girald R. Blunt diaphragm rupture. *Am J Surg.* 2004;168:292-5.
3. Aronoff R, Reynolds J, Thal E. Evaluation of diaphragmatic injuries. *Am J Surg.* 1998;162:671-5.

4. Prieto R, Zarata C, Roa G, Pouce M. Hernia diafragmática traumática. Experiencia Institucional. Cirugía. 1999;14:93-9.
5. Curreg D, Ferrera R. Trauma Toracoabdominal. Cirugía. 2000;15:140-4.
6. Degiannis E, Levy R, Sofianos C, Potokar T. Diaphragmatic Herniation after penetrating trauma. BJ Surg. 2001;88:88-91.
7. Feliciano D, Cruce P, Mattox K, Bitomdo G. Delayed diagnosis of injuries to the diaphragm after penetrating wounds. J Trauma. 1990;30:1135-44.
8. Meyers B, Mc Cabe C. Traumatic diaphragmatic hernia occult marker of serious injury. Ann Surg. 1996;24:783-90.
9. Mirvis SE. Diagnostic imaging of thoracic trauma a review (Part Two). Panam J trauma. 1992;2:12-25.
10. Halldorsson A, Esser M, Cappaport W. A new method of diagnosing diaphragmatic injury using intraperitoneal technetium case report. J trauma. 1992;33:140-2.
11. Simon R, Ivator R. Conceptos actuales en la endoscopia cavitaria para la valoración y el tratamiento de los traumatismos cerrados y penetrantes del torso. Elin Quir Nort Am. 2003;10:139-55.
12. Cruz C, Minagi H. Large bowel obstruction from traumatic diaphragmatic hernia: Imaging findings in four Cases. AJR. 2004;172:843-5.
13. Colliver C, Ollen D, Rose G, Brewer D. Traumatic intrapericardical diaphragmatic hernia, diagnosed by ecocardiography. J Trauma. 2000;45:115-7.

Recibido: 1 de julio de 2005.

Aceptado: 29 de noviembre de 2005.

Dr. Luis Alberto Vázquez Pérez. Especialista de I Grado en Medicina Interna.