

Colgajo fasciomuscular del gastrocnemio medial: presentación de un caso

Fasciomuscular flap of the medial gastrocnemius: a case presentation

Dr. Narciso Pichardo León ^I; Dr. Antonio Puente Álvarez ^{II}; Dra. Maité Basulto Gómez ^{III}; Dr. Augusto Puig Rodríguez ^{IV}

I Especialista II Grado en Ortopedia y Traumatología. Máster en Enfermedades Infecciosas. Profesor Asistente. Hospital Docente Universitario Amalia Simoni. Camagüey, Cuba. narciso@finlay.cmw.sld.cu

II Especialista II Grado en Ortopedia y Traumatología. Profesor Titular. Hospital Docente Universitario Amalia Simoni. Camagüey, Cuba.

III Especialista I Grado en Ortopedia y Traumatología. Profesor Asistente. Hospital Docente Universitario Amalia Simoni. Camagüey, Cuba.

IV Residente 4to año Ortopedia y Traumatología. Hospital Docente Universitario Amalia Simoni. Camagüey, Cuba.

RESUMEN

Fundamento: los colgajos musculares regionales constituyen actualmente una herramienta básica en la reconstrucción de los defectos fasciomiotendinosos y óseos, por su fácil disección, preservación de pedículos vasculares y aumento del aporte sanguíneo de la zona dañada. **Caso clínico:** paciente masculino, de piel blanca de 38 años de edad, con antecedentes de haber sufrido una fractura abierta del tercio superior de la tibia tipo II de Gustilo-Anderson; por accidente automovilístico, de urgencia se le colocó un fijador externo modelo RALCA, y posteriormente se le realizó osteosíntesis con el sistema AO (láminas y tornillos). Se usó el colgajo fasciomuscular del gastrocnemio medial para cubrir el defecto óseo en el tercio superior de la tibia derecha provocado por una osteomielitis crónica de dos años de evolución. **Conclusiones:** se demostró su eficacia, al ser utilizado como resolución definitiva de los defectos de larga y tórpida evolución para, de esta forma, generalizar su uso; por considerarse en la actualidad como una técnica de primera elección en la cirugía reconstructiva de la extremidad inferior. **DeCS:** COLGAJOS QUIRÚRGICOS; MÚSCULO ESQUELÉTICO/trasplante; OSTEOMIELITIS; TIBIA/cirugía; ESTUDIOS DE CASOS.

ABSTRACT

Background: regional myocutaneous flaps, are currently considered a basic tool in the reconstruction of fasciomuscular and bone defects because of their easy dissection, vascular pedicle preservation, and increase blood supply to the damaged area. **Clinical case:** a 38-year-old, white and male patient was presented with a history of having suffered an open fracture of the upper third of tibia type II of Gustilo-Anderson; by a car accident. A RALCA model, external fixator was placed and subsequently was made the osteosynthesis with the AO system (plates and screws). Myofascicular flap of the gastrocnemius muscle was used to cover bone

defects of the upper third of the right tibia caused by chronic osteomyelitis, of two years of evolution. **Conclusions:** the effectiveness of this method of treatment is demonstrated as a definite solution for bone defects with a long and torpid evolution. Its generalized use should be considered as a primary election technique in reconstructive surgery of the lower extremity.

DeCS: SURGICAL FLAPS; MUSCLE,SKELETAL/transplantation; OSTEOMYELITIS;TIBIA/surgery; CASE STUDIES.

INTRODUCCIÓN

La presencia de defectos musculofasciocutáneos con exposición de huesos, nervios, tendones y otras estructuras en el miembro inferior, constituye un desafío para el cirujano ortopédico, los mismos pueden aparecer como consecuencia de infecciones, traumas o secuelas de estos, tumores entre otras, y más cuando estos defectos son de magnitud superior a los 2cm, traen consigo una pérdida funcional para el miembro, una incapacidad laboral y psicológica.

Aunque la historia de los colgajos empieza con los éxitos del hindú Sushruta en la era precristiana, su desarrollo moderno abarca desde 1800 a la Primera Guerra Mundial y sus aplicaciones en cirugía reconstructiva comienzan en 1897 con la reconstrucción en la mano del pulgar. De 1931 a 1941 se publican los primeros trabajos sobre el tema por Sterling Bunnell, cuyas mayores atribuciones se desarrollan durante la Segunda Guerra Mundial en la reconstrucción de los miembros. Las transferencias libres de colgajos empezaron en 1976 y continuaron desarrollándose otras áreas con técnicas microquirúrgicas como por ejemplo los colgajos cutáneos en 1978.¹

Las décadas de los 70 y 80 se caracterizaron por el estudio de los colgajos basados en las arterias principales, comenzando con la descripción en 1972

del colgajo axial inguinal, y en 1981 la del colgajo chino basado en la arteria interósea posterior, las mismas estuvieron marcadas por el descubrimiento de las arterias secundarias, las cuales podrían ser la base para nuevos colgajos sin sacrificar el tronco arterial principal. 1990-2000 fue la década del entendimiento de la envoltura cutánea y el desarrollo de técnicas neuro y venocutáneas. El nuevo milenio se caracterizó por el desarrollo de los colgajos loco-regionales compuestos y prefabricados.²

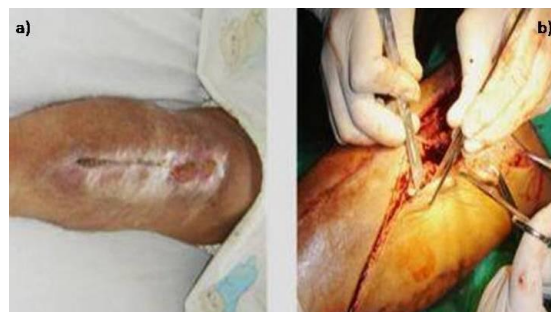El músculo se origina en los cóndilos femorales y se inserta en el tendón de Aquiles unos 5 cm de la inserción muscular del sóleo. El plantar delgado es identificado sobre la superficie del músculo sóleo en un plano entre este músculo y la cabeza medial del gastrocnemio. El patrón vascular proximal del músculo está bien determinado, formado por la arteria sural, rama de la arteria poplítea, la cual penetra directamente a la porción proximal de ambas cabezas del gastrocnemio. Este músculo es inervado por el nervio poplíteo (motor) y por el sural y safeno (sensitivo).^{3, 4} El colgajo del músculo gastrocnemio es el más utilizado en la cobertura de la pierna y rodilla por su gran vascularidad, fácil disección y excelente arco de rotación.⁵

A través de este reporte, se demuestra la eficacia de los colgajos musculares particularmente del músculo gastrocnemio (cabeza medial), como resolución definitiva de los defectos en el tercio proximal de la tibia, los cuales pueden ser colocados por el cirujano ortopédico sin necesidad de técnicas microquirúrgicas y con un bajo índice de complicaciones.

CASO CLÍNICO

Paciente masculino, de piel blanca de 38 años de edad, con antecedentes de haber sufrido una fractura abierta del tercio superior de la tibia tipo II de Gustilo-Anderson; de urgencia se le colocó un fijador externo modelo RALCA, y posteriormente se le realizó osteosíntesis con el sistema AO (láminas y tornillos). Después de dos años de evolución, el paciente comenzó a presentar supuración mantenida a través de la lesión, se retiró el material de osteosíntesis y se confirmó el diagnóstico de Osteomielitis Crónica por medio del cultivo de secreciones con la presencia de estafilococos aureus, y por la biopsia que mostró infiltrado de células inflamatorias crónicas del tipo de los linfocitos y macrófagos con áreas de necrosis. Se estableció un plan de tratamiento quirúrgico basado fundamentalmente en el uso de curetajes óseos y secuestrectomías, como secuela quedó un defecto óseo de 6cm en la cara anterointerna de la tibia. (Figura 1a)

Figura 1. Defecto óseo en el tercio superior de la tibia y vía de abordaje para obtener el colgajo fasciomuscular

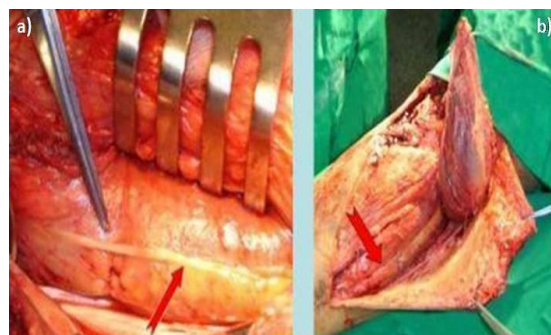


Técnica quirúrgica

Se realizó una incisión profunda en la aponeurosis sural, desde la porción anteromedial al borde de la tibia, desde 3cm del cóndilo medial, hasta el inferior de la pierna. (Figura 1b)

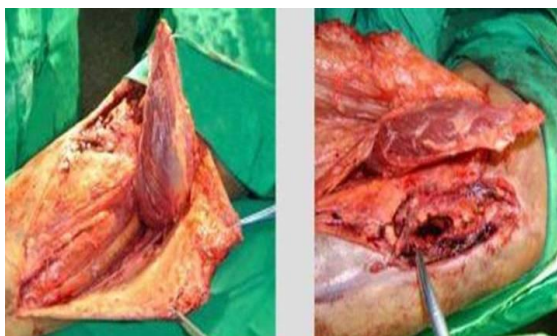
La vena safena se preservó, ya que se encuentra por debajo de esta incisión y por el medio de los gemelos. Se continuó la disección de forma roma, a través del espacio areolar laxo entre la cabeza medial del gastrocnemio y del sóleo. El tendón plantar delgado y el nervio sural medial fueron visualizados y preservados. (Figura 2)

Figura 2. Se visualiza el tendón del músculo plantar delgado y el nervio sural cubierto por una fina capa de grasa procedente del gastrocnemio



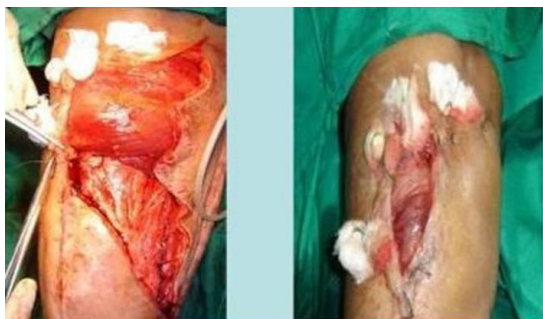El gemelo medial fue disecado y separado en forma roma del tríceps y se liberó de su porción aponeurótica con el gemelo lateral, así se individualizó el vientre medial que se disecó hasta el hueco poplíteo, se tuvo cuidado de no lesionar la entrada del pedículo. (Figura 3)

Figura 3. Elevación y rotación del colgajo para realizar la transferencia al tercio superior de la tibia



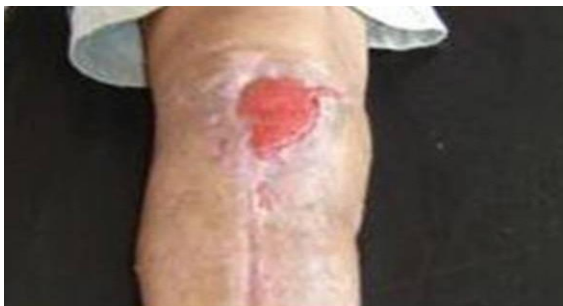Se realizó la sección de la unión con el tendón de Aquiles tan próximo como fue suficiente para cubrir el defecto elegido. (Figura 4)

Figura 4. Uso de drenaje aspirativo y puntos de piel con torundas de gasas



Después de haber realizado tres cultivos seriados, sin crecimiento bacteriano, se procedió a cubrir el defecto con colgajo muscular regional, específicamente del gastrocnemio medial. El paciente se evaluó definitivamente a los 30 días, donde hubo total cobertura del defecto y la presencia de buen tejido de granulación, quedando todo listo para el injerto de piel. (Figura 5)

Figura 5. Presencia de un tejido de cicatrización óptimo para recibir el injerto de piel



El defecto creado en el sitio donante se cerró por planos y se pudo cubrir con técnicas de deslizamiento de piel, sin necesidad de realizar injerto dermoepidérmico.⁴⁻⁶

DISCUSIÓN

La popularidad de los colgajos se debe a la gran versatilidad que ofrecen. Se han convertido en los últimos tiempos en una excelente alternativa para la cobertura de grandes defectos de las extremidades inferiores dado que ofrecen una vascularización confiable, tienen un amplio rango de movilidad y proporcionan una mayor cantidad de tejido que los colgajos clásicos. Además la morbilidad de la zona dadora es muy baja ya que generalmente se preservan los músculos y los vasos de mayor calibre.⁷

El colgajo regional del músculo gastrocnemio, es el más empleado para cubrir los defectos del tercio superior de la tibia recomendado por su fácil disección, adecuado aporte sanguíneo, buen grosor, localización, y, sobre todo por el escaso déficit funcional que provoca su movilización. No se requiere de tomar tejidos de otra región corporal, tiene gran vascularidad, lo que lo hace ideal para recubrir zonas necróticas o expuestas de la región de la rodilla, el sitio donante puede ser cerrado de forma primaria y se puede colocar injerto delgado para colocar cobertura sobre el músculo. Las ventajas sobre los colgajos son la seguridad de la disección, la notoria facilidad de disección en comparación con los colgajos libres, su adecuado grosor y estabilidad como cobertura en relación a los colgajos fasciocutáneos.^{5,8,9}

La sobrevida del colgajo depende de muchos factores como el aporte vascular, la edad, el grado de rotación, la torsión del pedículo, preparación inadecuada, insuficiente piel, inmovilización de la base del colgajo, el túnel del colgajo, las dimensiones de éste y las condiciones del tejido circundante.^{10,11}

La reconstrucción de los miembros inferiores secundaria a trauma de los tejidos blandos con exposición de estructuras como tendones, trayectos vasculares y hueso, ha sido un motivo constante de preocupación del personal médico que atiende a estos pacientes, que casi siempre concierne al traumatólogo o al cirujano plástico reconstructivo. Muchos estudios avalan y confirman que la cobertura inmediata, a una osteosíntesis de una fractura abierta, disminuye dramáticamente la posibilidad de infección y permite un rápido reintegro funcional del paciente, sobre todo cuando se realiza durante las primeras 72 horas del trauma.^{12,13}

CONCLUSIONES

Los colgajos musculares rotacionales constituyen un método de tratamiento de primera elección para el

tratamiento de las lesiones con pérdida de hueso y de partes blandas en el tercio superior de la tibia; y pueden ser colocados por el cirujano ortopédico sin necesidad de aplicar técnicas microquirúrgicas. De esta forma se facilita la cobertura de estructuras nobles, con un bajo índice de complicaciones.

REFERENCIAS BIBLIOGRÁFICAS

1. Fernández AF, Santana P, Chiong M, Ducongé P, Fernández SM. Empleo del colgajo muscular sóleo, como cobertura de los defectos cutáneos. *Rev Cubana Med Milit.* 2002; 31(3):209-11.
2. Covo TB. El papel del ortopedista en la cobertura osteoarticular de los miembros inferiores. *Rev Col de Or Tra.* 2008; 22(1):50-9.
3. Mc Craw JB, Arnold PG. *Mc Craw & Arnold's Atlas of muscle and musculocutaneous flaps. Lower Extremity Reconstruction.* Virginia: Hampton Press; 1987.
4. Masquelet AC, Gilbert A. *An Atlas of Flaps in limb reconstruction.* London: The Livery House; 1995.
5. Bretón GMA, Salazar R, Hernández D, Vega M, Olaeta B. Colgajo de músculo gastrocnemio medial para cobertura de defectos tisulares por artroplastia de rodilla. *Rev Hosp Jua Mex.* 2009; 76(3):144-9.
6. Jepeganam TS, Boopalan PRJVC, Nithyananth M, Titus VTK. Reconstruction of Complete Knee Extensor Mechanism Loss with Gastrocnemius Flaps. *Clin Orthop Relat Res.* 2009; 467:2662-7.
7. Calderon W, Spröhnle V, Las Heras R, Llanos S, Calderón D. Colgajo miocutáneo de gastrocnemius medial con isla triangular de piel y cierre en V-Y. *Rev Chilena Cirugía.* 2009; 61(4):329-32.
8. Covo BC. Tratamiento de defectos de cobertura de la rodilla con colgajo neurocutáneo safeno en isla. *Rev Col Or Tra.* 2009; 23(4):209-16.
9. Rajasekaran S, Dheenadhayalan J, Babu JN, Venkatramani H, Sabapathy SR. Immediate primary skin closure in type-III A and B open fractures. Results after a minimum of five years. *J Bone Joint Surg(B).* 2009; 91-B(2):217-24.
10. Marchaland JP, Ollat D, Mathieu L, Versier G. How to cover soft tissue defects after injuries to the leg in precarious conditions. *Eur J Trauma Emerg Surg.* 2009; (1):3-9.
11. Graciano Balcón R, Wodowóz O, Vanerio JA. El colgajo muscular de hemitricéps sural para la cobertura de grandes defectos en la pierna: Experiencia de 9 años. *Cir plást iberolatinoam [serie en Internet].* 2009 Sep [citado Nov 2010]; 35(3):[aprox. 8 p.]. Disponible en: http://scielo.isciii.es/scielo.php?script=sci_arttext&pid=S03767892200900030007&lng=es.
12. Marcia S. Outcomes of lower extremity injuries sustained during operation Iraq freedom and operation enduring freedom. *Plastic Surgical Nursing.* 2009; 29(3):155-7.
13. Geiger S, McCormick F, Chou R, Wandel A. War wounds: Lesson for learn from operation Iraq freedon. *Plastic Reconstructive Surgery.* 2008; 122(1):146-53.

Recibido: 17 de enero de 2011

Aprobado: 20 de mayo de 2011