

Mieloma IgD: una infrecuente observación

Myeloma IgD: an infrequent observation

Dr. René Hernández Benedicto; Dr. Rafael Pila Pérez; Dr. Rafael Pila Peláez; Dr. Víctor A. Holguín Prieto

Hospital Provincial Cínico Quirúrgico Docente Manuel Ascunce Domenech.
Camagüey. Cuba.

RESUMEN

Se describe el caso de un paciente de 50 años, masculino, con el diagnóstico de un mieloma IgD, que debuta con la presencia de anemia y dolores óseos generalizados. Se destaca la baja frecuencia de este subtipo de mieloma y su comportamiento biológico. El mieloma IgD constituye solamente el 2, 1 % de todos los mielomas. El peor pronóstico del MM IgD con respecto a otro tipo de mielomas está en relación con la mayor frecuencia de insuficiencia renal, invasiones extraóseas y amiloidosis que se presentan. Se describen las características clínicas y humorales del paciente. Se resalta el estudio diagnóstico y la terapéutica empleada.

DeCS: mieloma múltiple/diagnóstico; inmunoglobulina d

ABSTRACT

A case of a patient of 50 years, male, with diagnosis of a myeloma IgD is described, that debuts with the presence of anemia and generalized bony pains. The low frequency of this subtype of myeloma and its biological behavior stands out. The

myeloma IgD constitutes only the 2.1% of all the myelomas. The worst prognostic of the MM IgD regarding to another type of myelomas is in relation to the greater frequency of renal insufficiency, extraosseus and amyloidosis invasions that are presented. The clinical and humoral characteristics of the patient are described. The diagnostic study and the employed therapeutic stands out.

DeCS: multiple myeloma/diagnosis; inmunoglobulin d

INTRODUCCIÓN

El mieloma múltiple (MM) es una enfermedad maligna causada por proliferación de células plasmáticas que compromete la médula y los huesos, está generalizada y causa destrucción difusa del hueso, alteraciones en la médula ósea, compromiso en la función renal y problemas relacionados con anormalidades en las proteínas de la sangre y de la orina. En la actualidad, el MM es una entidad bien conocida y por diversos factores (mayor longevidad, mejor conocimiento de la enfermedad, posibilidad de control sintomático y evolutivo, progreso inmunológico, etc.) el mieloma IgD constituye solamente el 2, 1 % de todos los mielomas. Desde la primera publicación de Rowe y Fahey ² en 1965 se han descrito numerosos casos. ^{3,}
⁴

La mayoría de ellos son aislados con distintas peculiaridades clínicas y biológicas, con excepción de la revisión de Jancelewicz et al ⁵ con 133 pacientes, incluyen nueve casos personales.

Las particularidades clínicas y del laboratorio en este tipo de mieloma llevaron en un principio a considerarle como un tipo clínico diferente al resto; sin embargo, no parece probable esta hipótesis. ¹

Se describe un paciente portador de MM IgD con un estudio clínico-biológico absolutamente demostrativo y con una respuesta favorable a una pauta de tratamiento impuesta por nosotros.

REPORTE DEL CASO

Paciente de 50 años, masculino, obrero agrícola, con antecedentes patológicos personales de anemia hace varios años y dolores óseos generalizados, llevó tratamiento con sales de hierro, ácido fólico, vitamina B-12 y antiinflamatorios no

esteroides (AINES) pero no tuvo mejoría en particular la anemia, cuya hemoglobina nunca superó los 10 g/dL. Comenzó a presentar hace 30 días dolor abdominal difuso que no cedió al tratamiento médico, náuseas, vómitos, estreñimiento severo, trastornos dispépticos, así como molestias en región lumbosacra que se acompañaban de artralgias, empeoramiento de los dolores óseos, cefalea holocraneana, dificultad en la marcha, calambres y debilidad. Acudió al servicio de urgencias donde se decidió su ingreso hospitalario.

Al examen físico se observó afectación del estado general con palidez cutáneo-mucosa intensa, melánica, sin signos de diátesis hemorrágica, adenopatías, ni dolor a la presión del cráneo, esternón u otros huesos. Pérdida de 11 Kg. en los últimos 30 días, se apreciaron signos de deshidratación ligera. Se evidenció edema maleolar bilateral de fácil Godet.

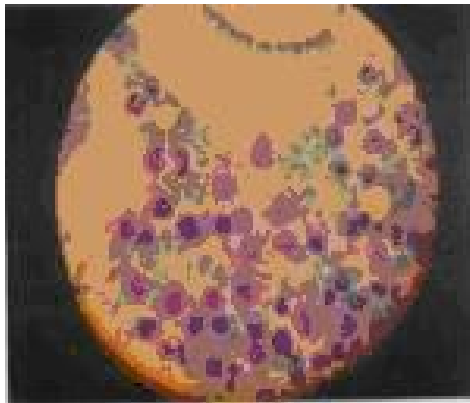
La auscultación pulmonar fue normal y la cardíaca reveló una taquicardia sinusal de 120 lat/min con soplo sistólico de intensidad II/IV (Levine). El abdomen presentó hepatomegalia de 4-5 cm, firme, dolorosa, regular, sin esplenomegalia ni signos de hipertensión portal. En la exploración neurológica presentó marcha inestable, hipotonía muscular, hiporreflexia generalizada, hipoestesia en forma de guante y calcetín y apalestesia. La exploración genital, rectal y el fondo de ojo estuvieron dentro de la normalidad.

Datos analíticos

Hemoglobina: 7 g/dL, hematócrito: 0.27, eritrocitos: 2.4×10^9 /L, leucocitos: 4.5×10^9 /L, con diferencial normal; eritrosedimentación: 130 mm/1^a hora. Conteo de plaquetas, tiempos de sangramiento, coagulación, protrombina, y parcial de tromboplastina (Kaolín): todos normales. Conteo de reticulocitos: 0, 8 %, VCM: 72 fL, CHCM: 300 g/L. Glucemia, pruebas de función hepática, pancreática, iones, y transaminasas: normales. Ácido úrico: 810 μ mol/L, calcio sérico: 10 mmol/L, creatinina: 410 μ mol/L. Lámina periférica: anisocitosis, hipocromía, poiquilocitosis, leucocitos normales en número y forma, plaquetas adecuadas, sin eosinofilia. Proteinograma (prueba realizada en Hospital Hermanos Ameijeiras): proteínas totales: 8 g %, albúmina: 2.69 g %, globulina α -1: 0.27 g %, globulina α -2: 0.81 g %, globulina β : 0.63 g %, γ globulina: 3.60 g %; globulinas totales: 5.31 g %. Se observó un componente "M" de motilidad y que representa el 26 % (2.36 g %) de las proteínas totales del plasma. Se efectuó una inmunolectroforesis del suero del enfermo en gel de agar frente a sueros humanos global y monovalentes específicos IgG, IgA, IgD, IgM y cadenas κ y λ , siendo el resultado el de una Gammapatía monoclonal IgD. Determinación cuantitativa de inmunoglobulinas IgG: 780 mg %, IgA: 50 mg %, IgM: 45 mg %, IgD: 977 mg %. Crioglobulinas: negativas.

Medulograma: infiltración de células plasmáticas que se corresponden con un MM

Figura 1. Infiltración por células plasmáticas en el medulograma



Al paciente estudiado se le realizaron radiografías de tórax, cráneo y columna lumbosacra con lesiones osteolíticas y osteoporosis, lesiones en perdigonazos y aplastamientos vertebrales en la región de L-5 (Figuras 2-4).

Figura 2. Radiografía de cráneo se observan múltiples lesiones osteolíticas en las costillas

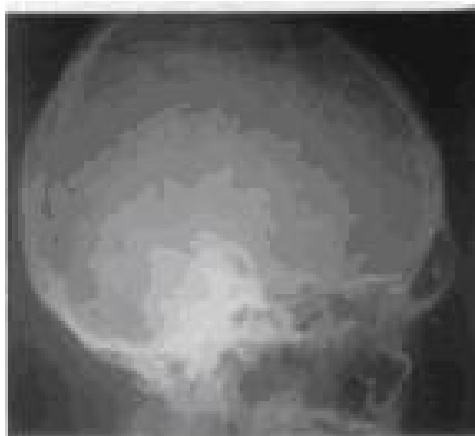

Figura 3. Radiografía de tórax donde se observan lesiones osteolíticas en forma de perdigonazos

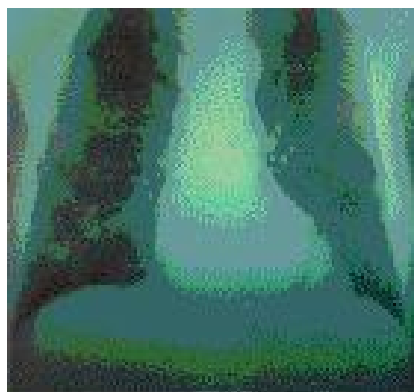



Figura 4. Radiografía de columna lumbosacra



En la ecografía abdominal se observó hepatomegalia de 4-5 cm, regular; no esplenomegalia, no adenopatías, próstata normal. Panendoscopia: duodenitis eritematosa. Colonoscopia: normal. Tránsito intestinal: normal. Tomografía computarizada (TC) de mediastino y retroperitoneo sin alteraciones. El paciente se negó a realizarse biopsia de recto o de encías. Proteinuria de Bence-Jones: positiva. El test de Sia fue negativo.

Evolución

El paciente se transfundió en dos oportunidades con 500 ml de glóbulos y se inicia tratamiento con alopurinol, 100 mg VO tres veces al día; melfalán, 0.25 mg/Kg y prednisona, 2.5 mg/Kg en ciclos de cinco días con intervalos de seis semanas, sin obtener una respuesta clínica ni humoral favorable, por lo que se decide comenzar una nueva terapéutica con ciclofosfamida, 600 mg/m²/día, en ciclos de tres días con seis semanas de intervalo, conservó una dosis de mantenimiento de prednisona a 1.5 mg/m² durante 15 días. Con esta terapéutica el paciente mejoró notablemente su estado clínico y analítico, pidió su traslado a la ciudad de La Habana, donde residen sus hijos para su posterior seguimiento en otro hospital.

DISCUSIÓN

La frecuencia de esta enfermedad es sumamente baja. La IgD comprende el 0,8 % de los componentes "M" en general, y el 2.1 % de todos los mielomas.⁶

Rowe y Fahey² encuentran un caso entre 92 sueros comprobados y Hobbs⁷ reporta seis mielomas IgD entre 204 casos; por otro lado Laurell,⁸ en la gran colección de sus componentes M reporta cuatro enfermos entre 130 sueros estudiados. Los niveles séricos relativamente bajos del componente "M", la rápida motilidad electroforética y el no disponer de un potente suero específico anti-IgD han sido factores que limitan mucho un correcto diagnóstico. El hecho de usar sueros

monoespecíficos anti-IgD da lugar a que progresivamente aumenten en un futuro próximo, el número de MM IgD.

La incidencia del MM varía de un 2 a 4 x 100.000, similar a la de la enfermedad de Hodgkin y a la de la leucemia linfocítica crónica; es más común en personas negras, y constituye en ellos el 7 % de todas las enfermedades malignas, en contraposición al 1 % en las blancas. La edad de presentación está entre los 60 y 70 años, pero aparece también a los 35 y por encima de los 80 años. La incidencia de acuerdo al sexo es aproximadamente igual, el paciente estudiado era un hombre blanco que comenzó con su enfermedad a los 47 años. ⁹

El peor pronóstico del MM IgD, con respecto a otro tipo de mielomas está en relación con la mayor frecuencia de insuficiencia renal, invasiones extraóseas y amiloidosis, este último factor no pudo ser descartado en el paciente por la negativa a realizarse biopsia gingival y rectal entre otras. La amiloidosis suele presentarse entre 40-44 % de los MM IgD; resulta interesante señalar que la asociación de amiloidosis con proteinuria de Bence-Jones tipo λ es más frecuente que con el tipo κ y los demás componentes M.^{1, 10} Se observa hipercalcemia entre el 20-53 % de los pacientes lo que aumenta la calcemia a medida que avanza la enfermedad; ésta se atribuye a la resorción ósea, es aún más intensa cuando aparece hiperplasia secundaria de la paratiroides a raíz del trastorno renal. En el paciente estudiado fue la responsable de las náuseas, vómitos, estreñimiento, deshidratación y anorexia marcada. ¹¹

La insuficiencia renal es precoz, se detecta en un 67 % de los pacientes con MM IgD y en general es rápida, frente a un 35-40 % del resto de los mielomas IgA e IgG, este hallazgo se reporta en el paciente estudiado. Esto puede ser debido a amiloidosis, deshidratación e hipercalcemia; la hiperuricemia aunque frecuente en el mieloma no parece ser factor importante en el desarrollo de nefropatía en la mayor parte de estos pacientes; por otro lado, tienen más importancia la precipitación de paraproteínas y los posibles infiltrados plasmocitarios. Con el tratamiento de ciclofosfamida, esteroides y dieta, la creatinina y las manifestaciones clínicas mejoraron de forma sobresaliente en el enfermo. ^{4, 8, 10, 12}

En el MM IgD las lesiones líticas óseas parecen más frecuentes que en el resto de los mielomas, pero la hipercalcemia se encuentra entre 10-15 % de los pacientes, como se observa en esta descripción, en la cual se apreciaron lesiones osteolíticas en cráneo, costillas y vértebras. La anemia fue constante durante su evolución, por lo que fue normocítica, como en la mayor parte de estos enfermos; se ha descrito en pocos megaloblástica y más rara aún hemolítica. Todos los autores parecen estar de acuerdo en que la mayor frecuencia e intensidad de la anemia se observa en este tipo de mieloma. ^{4, 6, 10, 11}

El MM puede afectar a otros tejidos además del aparato esquelético; la hepatomegalia que se presentó en este paciente de forma importante se señala con una frecuencia del 26 al 40 %. Los trastornos neurológicos en unos se deben a compresión medular o de raíces, por infiltración directa de células plasmáticas o por la formación de tumores bien circunscritos, por compresión secundaria al colapso vertebral, puede aparecer además neuritis, como ocurrió en este paciente y radiculitis producida por infiltración del tejido neoplásico a nivel del vaso nervorum más frecuentemente por el depósito de amiloide.¹³⁻¹⁵

Alexanian et al¹⁶ señalan la pobre respuesta de esta entidad a la asociación melfalán-esteroides, aunque se describen remisiones completas con la asociación anterior más vincristina, la cual no se empleó por su neuropatía periférica; y se inició tratamiento con ciclofosfamida y prednisona, se obtuvo una remisión incompleta aún pero clínicamente favorable.

Los ciclos repetidos mantienen al enfermo asintomático hasta su traslado a la ciudad de La Habana para continuar su tratamiento en compañía de sus hijos. En este paciente se superó la media de supervivencia habitual la cual es menor de un año, ya que el 60 % de los enfermos viven menos de este lapso de tiempo desde su diagnóstico y sólo el 17 % superan los dos años de vida.^{1, 3, 4, 6}

REFERENCIAS BIBLIOGRÁFICAS

1. Blade J, Lust J, Kyle R. IgD multiple myeloma: presenting features, response to therapy and survival in a series of 53 cases. *J Clin Oncol* 2000; 12:2398-2403.
2. Rowe D, Fahey J. A new class of human immunoglobulins: I a unique myeloma protein. *J Exp Med* 1965; 121:71.
3. Dammaco F, Bonumo L. IgD myelomatosis. Report of a case. *Scand J Haematol* 2003; 38:161-3.
4. Nishino T. A case of IgD myeloma. *Jap J Clin Haematol* 1998; 39:156-9.
5. Jancelewicz A, Takatsuki K, Sugart S, Pruzansky W. IgD multiple myeloma: Review of 133 cases. *Arch Inter Med* 1975; 135:87-92.
6. Bataille R, Harousseau J. Multiple myeloma. *New Engl J Med* 2000; 336:1657-61.
7. Hobbs J, Slot G, Campell C, Clein G, Scott J, Cronther D, et al. Six cases of gamma D myelomatosis. *Lancet* 1986;2:614.
8. Laurell C, Snigorowicz J. The frequency of k and L chains in pathologic serum DAD and H immunoglobulins. *Scan J Haematol* 2004; 39:211-6.

9. Longo D. Plasma cell disorders. In: Braunwald E, Fauci A, Longo D, Kasper D, Hauser S, Jameson JL, editors. Harrison`s Principles of Internal Medicine. New York: McGraw-Hill; 2001. p. 727-33.
10. Kyle RA. Plasma cell disorders. Hematol-Oncol Clin North Am 2000; 13:1117-25.
11. Koningsberg R. Predictive role of interphase cytogenetics for survival of patients with multiple myeloma. J Clin Oncol 2000; 18:804.
12. Kyle R. Trastornos de células plasmáticas. En: Goldman L, Bennett J, editores. Cecil: Tratado de Medicina Interna. Madrid: McGraw-Hill Interamericana; 2002. p.1100-12.
13. Axelsson U, Hallen J. A population study on monoclonal gammopathy. Acta Med Scand 2002; 221:111-3.
14. Pruzansky W, Rother I. IgD plasma neoplasia: clinical manifestations and characteristic features . Can Med Ass J 2001; 133:106(S):1171.
15. Kyle R, Bayrd E. Amyloidosis: Review of 236 cases. Medicine 1995; 74:271-299.
16. Alexanian R, Salmon S, Bonnet J. Combination therapy for multiple myeloma. Cancer 1997; 60: 2765-71.

Recibido: 5 de marzo de 2007

Aceptado: 5 de junio de 2007

Dr. Rafael Pila Pérez. Especialista de I Grado en Medicina Interna. Profesor Instructor. Hospital Provincial Cínico Quirúrgico Docente Manuel Ascunce Domenech. Camagüey. Cuba.