

Enfermedad de Hodgkin primitiva de mediastino: reporte de un caso

Primitive Hodgkin's disease of mediastinum: a case report

Dr. Esteban Álvarez Serrano; Dra. Debbie Ávila Arostigue; Dr. Eugenio Casola Crespo; Dr. Lisandro Vilas Martínez

Hospital Provincial Universitario Manuel Ascunce Domenech. Camagüey.

RESUMEN

Se presenta el caso de una paciente blanca de 62 años de edad con hipertensión arterial que acude al hospital por presentar desde hace tres meses disfonía, dolor interno al levantar el brazo derecho y disfagia ligera. Se le realizaron estudios hematológicos, radiológicos e histológicos que permitieron arribar al diagnóstico de enfermedad de Hodgkin celularidad mixta primitiva del mediastino. Los estudios radiológicos e histológicos fueron los más utilizados. El tratamiento de radioterapia y quimioterapia combinado resultó favorable. Se comenta el cuadro clínico, su diagnóstico, tratamiento y se revisa la literatura.

DeCS: enfermedad de hodgkin; enfermedades del mediastino

ABSTRACT

A case of a white 62-years-old patient with arterial hypertension is presented that come up to the hospital by presenting dysphonia since three months ago, internal pain at raising the right arm and mild dysphagia. Hematologic, radiologic, and histological studies were performed, that permitted diagnose Hodgkin's disease primitive mixed cellularity of the mediastinum. The radiological and histological

studies were the most utilized. Combined treatment of radiation therapy and chemotherapy turned out to be favorable. Clinical picture, its diagnosis, and treatment are commented also the literature is reviewed.

DeCS: hodgkin disease; mediastinal diseases

INTRODUCCIÓN

La enfermedad de Hodgkin es una afección maligna primaria del tejido linfoide de causa desconocida, su diagnóstico se basa en la presencia de una célula tumoral patognomónica de origen aún discutido, la célula de Reed Stenberg con una curva de distribución bimodal y un pico de distribución entre 15 y 35 años; un segundo después de los 50, representa el 1, 1 % de todos los cánceres en Cuba. En un principio es una neoplasia localizada en un área ganglionar y se extiende por contigüidad de una región a otra, raras veces lo hace por vía hemática. En esta enfermedad el proceso se inicia en el 90 % de los pacientes en los ganglios linfáticos y en un 10 % fuera de ellos. Las adenopatías son manifestaciones presentes en la gran mayoría de los pacientes generalmente indoloras, móviles y de consistencia elástica, más localizadas en región cervical y supraclavicular, aunque también se palpan en región axilar e inguinal. La presencia de una masa mediastínica asintomática en una radiografía de tórax no es inusual.^{1, 2}

Las adenopatías en el mediastino se manifiestan por síntomas y signos que dependen de la compresión y obstrucción de distintas estructuras que se encuentran en esta zona, así se puede constatar disfonía, cianosis, edema en esclavina, etc. El síndrome mediastinal no es infrecuente en el linfoma, pero es raro en la enfermedad de Hodgkin.

Ante la presencia de un síndrome mediastinal el médico debe cumplir cuatro etapas diagnósticas para establecer un tratamiento: diagnóstico positivo, topográfico, diferencial y etiológico.^{3, 4}

La realización de una buena anamnesis y el examen físico minucioso permiten orientar de forma adecuada las investigaciones y los exámenes complementarios para realizar un diagnóstico certero y una terapéutica enérgica y oportuna.

REPORTE DEL CASO

Paciente femenina, blanca, de 62 años de edad, fumadora, con historia de hipertensión arterial que acude a nuestro centro por presentar disfagia ligera, con tos molesta acompañada de expectoración blanquecina y disnea ligera que a las dos semanas presentó aumento de volumen del miembro superior derecho e inflamación de la cara de difícil godet; por tal motivo se decidió su ingreso para su mejor estudio y tratamiento.

Se realizó Rx de tórax y se detectó ensanchamiento del mediastino superior.

Examen físico

Mucosas: húmedas y coloreadas.

TCS: infiltrado en cara cuello y miembro superior derecho de difícil godet.

Aparato respiratorio: murmullo vesicular disminuido bilateralmente con estertores roncocal y sibilantes en ambos campos pulmonares. Frecuencia respiratoria 24.

Aparato cardiovascular tonos rítmicos de buen tono, no soplo.

TA: 130/80 mmHg FC: 85/min.

Exámenes complementarios

Hemograma con diferencial: Hb: 135 g/l Hto 0.41 L/L

Poli: -0.79

Linfo: -0.16

Monol: -0.01

Eos: 0.04

Stabs 0.2

Eritrosedimentación 110 mm / h.

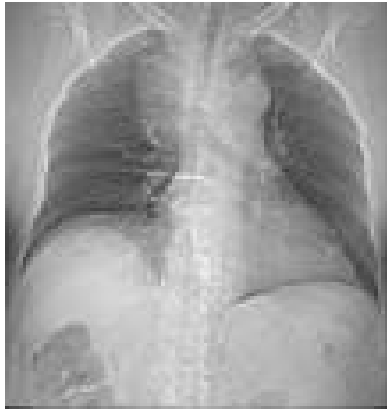Lámina periférica: hipocromía ligera, normocitosis, leucos aumentados, plaquetas adecuadas

Tiempo de protrombina, INR en límites normales, cituria, lipodograma, fosfatasa alcalina, TGP, TGO, amilasa, proteínas totales en límites adecuados.

USG abdominal: Hígado que no rebasa reborde costal derecho, homogéneo colecistectomizada, páncreas y bazo normal, riñones de tamaño normal sin pielocaliectasia, vejiga de paredes finas normal, útero atrófico en involución.

Rx AP del tórax: ensanchamiento del mediastino superior, área cardiaca en límites normales.

Figura 1. Rx del tórax que muestra un ensanchamiento del mediastino superior



Se realizó un ecodopler de los vasos del tórax y cuello y se apreció oclusión parcial de la cava superior, lo que no resultó concluyente y se indicó TAC de tórax.

En la tomografía axial computarizada del tórax se apreció masa tumoral que ocupaba mediastino medio y anterior y comprimía aorta torácica ambos bronquios derecho e izquierdo y vena cava superior, con adenopatías hiliares. Figuras 2A-D.

Figura. 2A. TAC de tórax. Se aprecia masa tumoral que ocupa mediastino medio y anterior

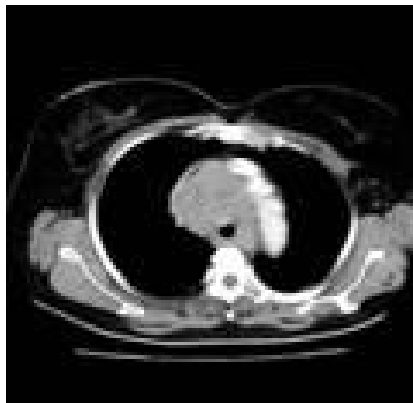


Figura 2 B

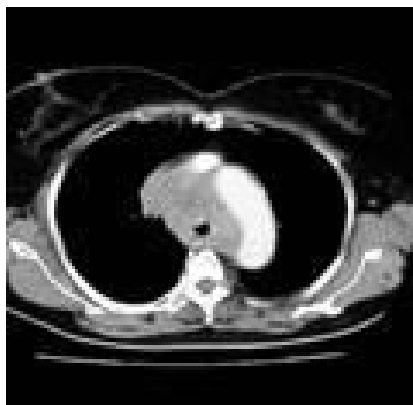


Figura 2C

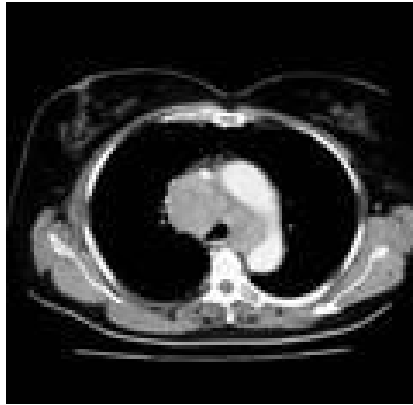
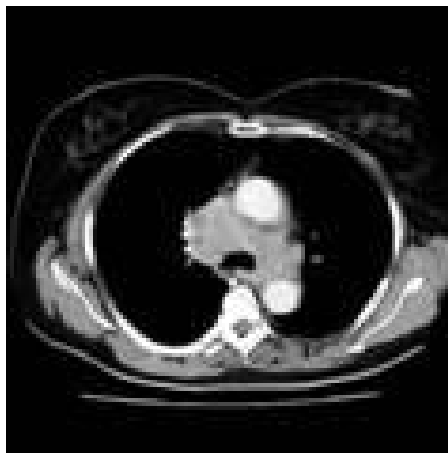

Figura 2D



Se realizó mediastinoscopia con biopsia de adenopatía y se obtuvo pieza para procesar y realizar diagnóstico anatomopatológico.

Se informó: tejido linfático con proceso reactivo inflamatorio con áreas de necrosis y bandas de fibrosis con abundantes eosinofilos con célula clásica de Reed-Sternberg, linfocitos e histiocitos.

Figura 3. Corte histológico donde se observan las células clásicas de Reed-Sternberg (HEx 40)



Con estos elementos en el orden clínico, hematológico anatomopatológica e imagenológico se diagnosticó una enfermedad de Hodgkin tipo celularidad mixta y para poder estudiarlo se empleó la clasificación de Ann-Árbor (Modificada en la conferencia de Cotswolds). Estadio IB región ganglionar única.^{5, 6}

Se aplicó quimioterapia y el protocolo utilizado fue el MOPP (seis ciclos, uno cada 14 días con intervalo de 14 días sin tratamiento) y a posterior la radioterapia en manto sobre mediastino.

Los ajustes de las drogas se hicieron antes de cada inyección, tomando como base el hemograma y el conteo de plaquetas.

Al concluir el tratamiento la paciente tuvo remisión de los síntomas y signos, incrementó su peso corporal y el tamaño de la masa tumoral del mediastino se redujo considerablemente sin sufrir recaída en los últimos tres años.

DISCUSIÓN

El diagnóstico de esta paciente se enfoca como el de un síndrome mediastinal debido a la presencia en el mediastino de un proceso tumoral que compromete estructuras a este nivel, la disnea fue la manifestación de compresión bronquial, la disfagia por el compromiso de esófago, el edema en esclavina que afectó la cara, cuello y miembro superior derecho, disfonía, tos, así como sibilancia bilateral por compresión bronquial.

Esto obliga a realizar un diagnóstico diferencial con otras afecciones que a pesar de traducir lesiones de órganos mediastinales no responden a la existencia de un síndrome mediastinal como sería la disnea asmatiforme de origen cardiovascular o un edema en esclavina por tromboflebitis de la cava superior.

Descartamos las adenopatías mediastinales en el curso de una leucosis linfoide pues el cuadro clínico, las alteraciones sanguíneas con leucocitosis y atipia celular y el medulograma permitieron establecer el diagnóstico.

La forma mediastinal del cáncer de esófago además de la disfagia, signo esencial ligado a la estenosis y no a la compresión esofágica, se añaden a otros síndromes como el de Claude Bernard-Horner trastornos de la voz disnea, ect .El examen radiológico y esofagoscopia confirman el diagnóstico.^{11, 12}

La neoplasia del pulmón es una causa importante de valorar si se tiene en cuenta su frecuencia ascendente, siempre hay que buscar los llamados signos paraneoplásicos (osteartropatia neumónica, hipertrofiante, trastornos metabólicos de los hidratos de carbonos, hipercoagulidad sanguínea, signos dermatológicos, ect) que ayudan a establecer el diagnóstico. Cuando la neoplasia de pulmón

produce un síndrome de compresión mediastinal su extensión y amplitud deja pocas posibilidades de éxito a la terapéutica. La tomografía, broncoscopia con biopsia, la biopsia de grasa preescalénica y el examen citológico seriado de esputo ayudan a establecer diagnóstico y conducta a seguir.

Otros tumores viscerales que pudieran descartarse son el bocio endotorácico y tumores que se desarrollan a expensa de los restos del timo.^{15, 16}

Los linfomas al igual que la enfermedad de Hodgkin con sus especificidades cursan con un síndrome adeno esplénico febril. En todo caso la variedad más difícil es cuando se trata de un síndrome mediastinal aislado, en este caso la mediastinoscopia con biopsia permitió definir el diagnóstico.^{17, 18}

Se han logrado mejoras en el tratamiento de esta enfermedad con dosis elevadas de supervoltaje y combinada con quimioterapia, pero el éxito queda muy limitado por la etapa de la enfermedad. No es raro lograr curaciones en pacientes en etapa I ó II, y un buen control. Kaplan (1968-69) uno de los defensores más acérrimos de la radioterapia intensiva, señala el 90 % de supervivencia para la etapa I y II, 60 % para la III, y un 35 % para la IV, para todas las etapas juntas la supervivencia de cinco años, fue de un 73 %. Establecer de forma precisa la etapa de la enfermedad tiene importancia primordial.¹⁹

Actualmente con el desarrollo de técnicas más modernas como la Tomografía Axial Computarizada, la Resonancia Magnética Nuclear, combinada con otros métodos tradicionales como la broncoscopia con biopsia, mediastinoscopia con biopsia, laparoscopia con biopsia, el ultrasonido, medulograma, estudios citológicos y la hemoquímica permiten un diagnóstico precoz y un tratamiento oportuno.

REFERENCIAS BIBLIOGRÁFICAS

1. De Vita JR. Cáncer. Principios y práctica de Oncología médica. T3 Ediciones R 2001.p. 1219 -82.
2. Portlock C. Enfermedad de Hodgkin. Clin Med North Am 2003;68(3):723-34.
3. Stein Jay M. Medicina Interna T1. Vol II Edición R 1999.p.1134-43.
4. Castro Arenos R. Enfermedad de Hodgkin del timo: Presentación de un caso. Rev Cub Hem Inm 2002;1(3):260-5.
5. Expósito Rodríguez G. Algunas consideraciones sobre la inmunidad en los linfomas. Rev Cub Med 2000;28(59):522-30.
6. Hernández López J. Linfoma Hodgkin. Rev 16 abril 1999;162:2-5.
7. Rosemberg Saúl A. Enfermedad de Hodgkin y otros linfomas Medicina Interna. Harrison. 7ed Mexico: La prensa Médica Mexicana 1999.p. 2118-28.

8. Robbins L. Linfomas Patología estructural y funcional. La Habana: Pueblo y Educación 2000.p.729-44.
- 9.Croce MC.Chromosomal translocations Oncogenes and B-Cell Tumors.Hose Pract 2005;20(1):41-8.
- 10.Ferrer OR.Enfermedad de Hodgkin tipo Esclerosis Nodular.Rev Clín Esp 2000;175(5,6):241-42.
- 11.García Alfonso F.Enfermedad de Hodgkin y SIDA.Rev Clin Esp 2000;182:314-16.
- 12.Aguirre MB,Pérez G. Hodgkin pulmonar bilateral. Rev Clin Esp 2002;176(5):262-4.
- 13.Álvarez Mon M.Segundos tumores en enfermos tratados por enfermedad de Hodgkin.Rev Clin Esp 2002;182 (6):304-6.
- 14.Fernández Sola J.Benig intracranial hipertensión (pseudotumor cerebral) in patient with Hodgkin´s disease.Med Clin 2003;89 (4):160-1.
- 15.Sans Sabrafen J. Hodgkin´s disease.Study of 100 cases.Med Clin 2000;82(5):175-78.
- 16.Hernández Díaz F.Estudio del comportamiento de los niveles de inmunoglobulina en la enfermedad de Hodgkin.Rev Cub Med 2002;26(3):316-23.
- 17.Li G,Hansmann ML.Lymphocyte predominant Hogdkin´s Disease of nodular subtype combined with pulmonary lymphoid infiltration and hypogammaglobulinemia.Virchows Archiv Ant Pathol 2003;134:214-8.
- 18.Hell K,Lorazan J,Fischer R,Hansman ML.Hodgkin cells acumulate RNA for bel 2.Lab Investing 2004;74:492-6.
19. Roca Goderich R. Temas de Medicina Interna. T3.4ed. Ciudad de la Habana: Editorial de Ciencias Médicas; 2002.p.442-7.

Recibido: 22 de mayo de 2007

Aceptado: 16 de julio de 2007

Dr. Esteban Álvarez Serrano. Especialista de I Grado en Medicina Interna. Hospital Provincial Universitario Manuel Ascunce Domenech. Camagüey. Cuba.