

Fibrosis quística en el adulto. Reporte de un caso

Cystic fibrosis in the adult. A case report

**Dr. Asmell Ramos Cabrera; Dr. Héctor Victoria Bárzaga; Dra. Melba Piñero;
Lic. Iliana Manresa Martínez**

Hospital Clínico Quirúrgico Docente Octavio de la Concepción y de la Pedraja.
Camagüey.

RESUMEN

Se presenta el caso de un paciente de 31 años de edad que fue remitido al cuerpo de guardia desde su área de salud por presentar fiebre de hasta 38,5° C acompañada de escalofríos, tos con abundante expectoración purulenta y gran toma del estado general, con antecedentes personales de enfermedades inflamatorias bronquiales desde la niñez que condujeron a un retraso pondo estatural, desnutrición proteico energética y lo llevó a lo largo de los años a una enfermedad pulmonar obstructiva crónica y a múltiples ingresos, por lo que requirió peritaje médico laboral. Durante su estancia en el centro comenzó a presentar deposiciones diarreicas abundantes en cantidad, amarillentas, que flotaban y con alto contenido graso, sugestivas de mala absorción intestinal, se realizó estudio del paciente que arrojó fibrosis quística. A los tres meses aproximadamente regresó con proceso infeccioso respiratorio bajo que le produjo la insuficiencia respiratoria aguda y falleció por tromboembolismo pulmonar masivo, se corrobora por anatomía patológica como causa básica la FQ. Se presenta el caso por lo infrecuente que resulta a los treinta años sin un tratamiento médico adecuado y mucho más inusual es el diagnóstico tardío a esas edades; la afectación del sistema respiratorio resultó el único estigma de la enfermedad durante toda su vida y las manifestaciones digestivas aparecieron tardíamente.

DeCS: Informe de caso; síndrome de malabsorción; fibrosis quística; neumopatías obstructivas; adulto

ABSTRACT

The case of a 31-year-old patient is presented who was referred to the emergency room from his health area by presenting fever up to 38,5° C accompanied by chills, cough with abundant purulent expectoration and general malaise, with personal antecedents of bronchial inflammatory diseases since the childhood that conducted him to a pondostatural retardation, energy protean denutrition and carried him throughout years to a chronic obstructive pulmonary disease and to multiple admittings, who required an early labor medical retirement. During his stay in the center began to present abundant diarrheal bowel movements, yellowish, that floated and with highly fatty contents, suggestive of bad intestinal absorption, the study of the patient was conducted that showed cystic fibrosis. To the three months approximately returned with low respiratory infectious process that cause to him acute respiratory insufficiency and passed away for massive pulmonary thromboembolism, is corroborated for pathological anatomy as basic cause the FQ. The case is presented by the infrequent it results at the age of thirty years without an adequate medical treatment and much more unusual is the late diagnosis to those ages; the affectation of the respiratory system resulted the only stigma of the disease during all his life and the digestive demonstrations late appeared.

DeCS: Case report; malabsorption syndromes; cystic fibrosis; lung diseases obstructive; adult

INTRODUCCIÓN

La fibrosis quística, o mucoviscidosis, es una alteración caracterizada por enfermedad pulmonar crónica, insuficiencia pancreática exocrina y una elevada concentración de los electrolitos en el sudor. ¹ Está causada por la alteración del gen que codifica la síntesis de una proteína conocida con el nombre de «proteína reguladora de la conductancia transmembrana de la fibrosis quística. Se hereda con carácter autosómico recesivo y produce alteraciones principalmente en el pulmón y el páncreas.² El tipo de herencia es no ligada al sexo con una incidencia variable, 1

por cada 2500 nacidos vivos en países de raza blanca, 1 por cada 4500 y hasta 5000 en países con mestizaje.³⁻⁶ Hasta hace pocos años estas alteraciones provocaban la muerte en la infancia, pero debido a los avances en el tratamiento dietético y de las alteraciones respiratorias y a la administración de enzimas pancreáticas, se ha conseguido que la supervivencia media de estos enfermos se alargue hasta más allá de los 30 años, por lo que esta enfermedad debe ser conocida por los internistas.⁷

REPORTE DEL CASO

Paciente EPJ masculino, blanco procedente de Jimaguayú con historia de enfermedad respiratoria crónica desde la niñez que tuvo su primer ingreso en el año 2002 en el Hospital Militar de Camagüey por bronconeumonía bacteriana de la comunidad no complicada, evolucionó favorablemente a la administración de antibióticos. Asiste irregularmente a las consultas en su área de salud. Ingresó nuevamente en el 2005, se consultó con servicio de Neumología del Hospital Amalia Simoni y se diagnosticó por tomografía axial computarizada bronquiectasias múltiples diseminadas en ambos campos pulmonares; presentó varios ingresos entre 2006 y 2007 por bronquiectasias infectadas. Reingresó el 24 de junio del 2007 con igual diagnóstico y se añadió al cuadro habitual respiratorio la existencia de deposiciones diarreicas de más de dos semanas de evolución postprandiales precoces, amarillentas con franco contenido graso en las mismas, acentuación de su pérdida de peso y gran toma del estado general. La disnea era importante, con tos frecuente y expectoración abundante, francamente purulenta, la temperatura no rebasó los 38,5° C y sin escalofríos. Al examen físico se encontró un IMC=15, mucosas hipocoloreadas, piel seca y deslustrada, disminución del panículo adiposo, tórax escavado, polipnea superficial, disminución global de la expansibilidad torácica, abundantes secreciones traqueo bronquiales y estertores crepitantes diseminados en ambos campos pulmonares, FR=20xmin. Ruidos cardíacos rítmicos y taquicárdicos, Fc=110x min. TA=100/60 mmhg.

Estudio analítico: Hb=104g/l, Hto 035, Leucograma=12x10⁹ Pmnn 071, linfocitos 028, eosinófilos 001. Proteínas Totales 60g/l, glucemia, creatinina, ácido úrico, aminotransferasas hepáticas y amilasa normales, PTG= 4,6 y 11,1mmol/l (inicio y a las dos horas). HF con quistes de Giardia y Endolimax nana. Se realiza en el Policlínico de Especialidades Sudan III, positivo (+++) y electrolitos en sudor, cloro=188mmol/l (Vn<30mmmol/l), el resto no se estaba realizando. Ionograma en sangre Na=137 mmol/l, Cl=96mmol/l y k=4.6mmol/l. Ecografía abdominal sin

alteraciones. Radiografía de tórax (PA), fibroenfisema pulmonar con lesiones inflamatorias asociadas a forma bronconeumónica. Esputo bacteriológico, citológico, micológico y BAAR negativos. Biopsia yeyunal con signos de yeyunitis crónica y atrofia parcial de algunas vellosidades.

Se discute el caso y se plantea la posibilidad de una fibrosis quística (FQ), luego se valora con el servicio de Gastroenterología del Hospital «Manuel Ascunce Domenech» y coinciden en el diagnóstico de FQ, se efectúan indicaciones médicas y quedó pendiente al alta del tratamiento con Creon 1000. Reingresó en el mes de septiembre con franco deterioro respiratorio y del estado general, hizo episodios de insuficiencia respiratoria aguda y falleció.

El informe de necropsia planteó tromboembolismo pulmonar masivo, hipertrofia y dilatación de cavidades cardíacas derechas; bronquiectasias bilaterales múltiples (infectadas) sugestivas de FQ bronconeumonía focal. Otros diagnósticos fibroenfisema, adenitis reactiva peritraqueal y bronquial, cardiomegalia moderada; atrofia pancreática, esteatosis y congestión hepática. Figura 1.

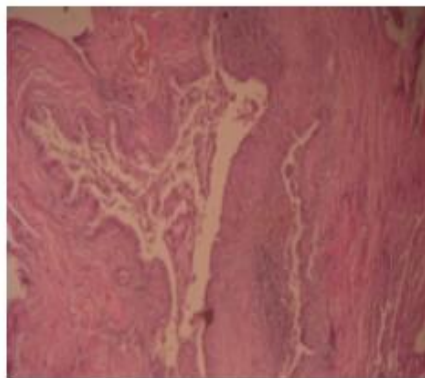


Fig.1 Bronquiectasias bilaterales múltiples (infectadas) sugestivas de fibrosis quística

DISCUSIÓN

En 1934 la Revista Científica Nature Genetics publicó que esta enfermedad apareció hace 50 mil años en una población expuesta por primera vez en el paleolítico, la fibrosis quística se ha extendido a lo largo de los siglos hacia el oeste alcanzando de esta forma toda Europa, América Latina, América del Norte y Australia. En el siglo XVII se encuentran relatos de historias que hablan de los niños del beso salado. Antes de que se describiera la enfermedad ya se hacía referencia a ella en el folclor

popular de los países germanos y del norte de Europa. «Pobre niño aquel que al besarle su frente sabe a sal, un embrujo pesa sobre él y no tardará en morir». ⁸

Fanconi, en 1936 estableció relación entre la afectación pancreática y la bronquiectasias al publicar su trabajo Fibromatosis congénita familiar del páncreas con bronquiectasia, al estudiar dos hermanos fallecidos, más tarde en 1938 Dorothy Anderson anatómo-patóloga de la Universidad de Columbia en Nueva York, hizo una contribución sobre la naturaleza de la enfermedad, quien basándose en las características microscópicas observadas en el tejido pancreático, fue quien primero acuñó el término de fibrosis quística para referirse a esta enfermedad. En 1944 Farber y Shwachman describen la afección generalizada de las glándulas mucosas del organismo y en 1945 Farber propone la denominación de mucoviscidosis al observar como dato anatomopatológico el espesor del moco. Kesler y Anderson en 1952, llaman la atención sobre la gran sensibilidad al calor de los niños enfermos, en 1953 Dissant, Agnese y Darlin demostraron el alto contenido de cloro y sodio en los mismos, es reconocida la enfermedad en 1956 con la denominación de fibrosis quística. ⁹

En 1989, Lap chee - Tsui, Riordan, Collins, en dos grupos de estudio: uno en Canadá y otro en los Estados Unidos, reportan que habían aislado el gen de la FQ en el brazo largo del cromosoma 7, en su parte media en la posición 7q31. Este gen codifica un polipéptido con 1480 aminoácidos que se designó con la abreviatura de CFTR (del inglés Cytics Fibrosis Transmembrane Conductance Regulator).

El primer caso reportado en Cuba pertenece al anatómo-patólogo cubano Salas Panisiello, de la Universidad de la Habana en 1953, fue diagnosticado por necropsia y no es hasta después del triunfo de la revolución, con el desarrollo del conocimiento de esta patología en el mundo, la creación de la comisión Cubana de FQ en el año 1974 y la reorganización de la misma en 1998 al pasar al Ministerio de Salud Pública.

Esta enfermedad pese a ser la más frecuente de las enfermedades hereditarias en la raza blanca ⁶ y a pesar de los avances obtenidos en su diagnóstico, así como en la terapéutica ¹⁰, los cuales han posibilitado obtener esperanzas de vida superior a los treinta años ⁷ algo inimaginado décadas atrás, no ha sido aún un tema de «interés» para los internistas, de hecho más del 95% de los artículos revisados para la elaboración de esta publicación, tanto publicaciones nacionales como internacionales, constituyeron artículos de Pediatría. En lo que respecta al caso que se presenta, solo se encontró reportes de pacientes diagnosticados en edades posteriores a los treinta años en un artículo de la Dra. María Matilde Socarrás ¹¹, en este se cita hasta un 3 % de pacientes diagnosticados en la edad adulta. Cabría preguntarse si era posible haber diagnosticado con antelación a este paciente, a

nuestro juicio, teniendo en cuenta lo infrecuente de la aparición de enfermedad obstructiva crónica invalidante antes de los 25 años de edad. La no existencia de manifestaciones digestivas precoces es propio de algunas variantes de la FQ, existen casos con manifestaciones respiratorias solas y otras con formas larvadas de la enfermedad ^{7, 12}, en estos casos se enrarece el proceso diagnóstico, lamentablemente el comienzo de las manifestaciones digestivas marcó el inicio de la debacle en este caso, aunque falleció, como es frecuente, víctima de las complicaciones respiratorias. ¹³⁻¹⁷ No fue posible efectuar estudios genéticos. Para el diagnóstico se tuvo en cuenta el cuadro clínico y los exámenes complementarios especialmente el cloro en el sudor existiendo concordancia con las prácticas diagnósticas tradicionales. ^{17, 18} En el diagnóstico anatomopatológico se encontraron lesiones compatibles con la FQ y los hallazgos fueron similares a los obtenidos en otros reportes. ^{19 y 20}

REFERENCIAS BIBLIOGRÁFICAS

1. Boyle MP. Adult cystic fibrosis. Johns Hopkins Adult Cystic Fibrosis Program, Division of Pulmonary and Critical Care Medicine, Johns Hopkins University School of Medicine, Baltimore, Maryland, USA. JAMA; 298(15):1787-93, 2007 Oct 17.
2. Chillón M, Casals T, Mercier B, Bassas L, Lissens W, Silber S et al. Mutations in the cystic fibrosis gene in patients with congenital absence of the vas deferens. N Engl J Med 1995; 332:1475-1480.
3. Olga Lidia García Peña; Hortensia Aguirre del Busto; Esther Llano Padrón*; Norma Hernández Gómez; Nancy Ratón Quintana. Fibrosis Quística. Informe de un caso. Archivo Médico de Camagüey 2005;9(2) ISSN 1025-0255
4. Baussano, I., Tardivo, I., Bellezza-Fontana, R., Forneris, M. P., Lezo, A., Anfossi, L., Castello, M., Aleksandar, V., Bignamini, E. (2006). Neonatal Screening for Cystic Fibrosis Does Not Affect Time to First Infection with *Pseudomonas aeruginosa*. Pediatrics 118: 888-895
5. Sawyer, S. M., Glazner, J. A. (2004). What Follows Newborn Screening? An Evaluation of a Residential Education Program for Parents of Infants With Newly Diagnosed Cystic Fibrosis. Pediatrics 114: 411-416.
6. Dr. Félix O. Dickinson, Ms. C. María del Carmen Batlle, Dr. Roberto Razón Behar, Dra. Lidia Teresita Ramos Carpenter y Dra. Miriam Pérez Monrás . Caracterización epidemiológica de pacientes pediátricos con Fibrosis Quística. Rev Cubana Pediatr. 2005; 77(2).

7. Farreras Rozman. © 2000 Ediciones Harcourt, S. A. Velázquez, 24, 5. º Dcha. 28001 Madrid. España. ISBN Volumen II: 84-8174-359-3
8. [www. teleantioquia.com.co/Programas/ Enlace/Salud/fibrosis.htm](http://www.teleantioquia.com.co/Programas/Enlace/Salud/fibrosis.htm).
9. Schwartz J. Role of polyunsaturated fatty acids in lung disease. *Am J Clin Nutr* 2000; 71(Suppl): 393-396.
10. Salvioli, S., Sikora, E., Cooper, E. L., Franceschi, C. (2007). Curcumin in Cell Death Processes: A Challenge for CAM of Age-Related Pathologies. *Evid Based. Complement Alternat. Med* 4: 181-190
11. Socarrás Suárez, María Matilde, Bolet Astoviza, Miriam, RODRIGUEZ CALA, Fidel et al. Valoración del estado nutricional y sus complicaciones en pacientes adultos con fibrosis quística. *Rev cubana med*, Mayo-ago. 2005, vol.44, no.3-4, p.0-0. ISSN 0034-7523
12. Saenz, A., Leturcq, F., Cobo, A. M., Poza, J. J., Ferrer, X., Otaegui, D., Camano, P., Urtasun, M., Vilchez, Figarella-Branger, D., Kaplan, J. C., Urtizberea, J. A., Marti-Masso, J. F., de Munain, A. L. (2005). LGMD2A: genotype-phenotype correlations based on a large mutational survey on the calpain 3 gene. *Brain* 128: 732-742
13. Zemel BS, Jawad AF, FitzSimmons S, Stallings VA. Longitudinal relationship among growth, nutritional status, and pulmonary function in children with cystic fibrosis: analysis of the Cystic Fibrosis Foundation National CF Patient Registry. *J Pediatr* 2000; 137: 374-380
14. Dr. José González Valdés y Dra. Gladys Abreu Suárez. Infecciones respiratorias en la fibrosis Quística. *ACTA MÉDICA* 2000; 9(1-2):39-43
15. Ian Mitchell, MB, FCCP; Edina Nakielna, MB, FCCP; Elizabeth Tullis, MD, FCCP and Carol Adair, PhD. Cystic Fibrosis End-Stage Care in Canada. (*Chest*. 2000; 118:80-84.)
16. Alvarado J, Acosta L, Carrasquel B. Fibrosis quística. Estudio de 41 pacientes. *Act Otorrinolaringol* 2000, 12 (1).
17. Dr. Ernesto de la Torre Montejo, Dr. José González Valdés, Dr Antonio Gutierrez Muñiz. Editorial Ciencias Médicas; 2005; tomo 9; 146 p.
18. Schofield D, Cotran RS. Enfermedades durante la lactancia y la niñez. En: Cotran RS, Kumar V, Collins T, eds: *Robbins Patología Estructural y Funcional*. Sexta Ed. Madrid: Mc Graw-Hill-Interamericana, 2000: 504-8.
19. Cubero Menendez O, Cubero Rego D. Fibrosis quística. Algunos aspectos en estudios necropsicos. IV Congreso Virtual HispanoAmericano de Anatomía Patológica. 2001.
20. Welsh MJ, Ramsey BW, Accurso F, Cutting GR. Cystic Fibrosis. En: Scriver CHR, Beaudet AL, Valle D, Sly WS, Childs B, Kinzler KW, Vogelstein B, editors. *The*

metabolic & molecular bases of inherited disease, 8 Ed. New York: Mc Graw-Hill, 2001. p. 5121-5188.

Recibido: 24 de diciembre de 2007.

Aceptado: 6 de Julio de 2008.

Dr. Asmell Ramos Cabrera. Msc en Enfermedades Infecciosas. Especialista de I Grado en Medicina Interna Instructor. Hospital Clínico Quirúrgico Docente Octavio de la Concepción y de la Pedraja. Camagüey. rcasmell@finlay.cmw.sld.cu