

Histiocitosis X: presentación de tres casos

Histiocytosis: presentation of three cases

Dr. C. Jorge Santana Álvarez^I; Dr. Juan Miguel Iglesias Solís^{II}; Dr. Herlán Sánchez Rodríguez^{II}; Lic. María de los Ángeles Miranda^{III}; Dra. Sacha Beatriz García Fernández^I

I Hospital Militar Universitario Octavio de la Concepción y la Pedraja. Camagüey, Cuba.

II Hospital Pediátrico Universitario Eduardo Agramonte Piña. Camagüey, Cuba

III Facultad de Cultura Física Manuel Fajardo. Camagüey, Cuba.

RESUMEN

Fundamento: la histiocitosis de células de Langerlhans o también conocido como Histiocitosis X es un grupo de enfermedades entre las cuales se encuentran el Granuloma Eosinofílico, la enfermedad de Hand-Schüller y la enfermedad de Letterer-Siwe, con este término se identifica un grupo de alteraciones que tienen en común la proliferación de células dendríticas y los macrófagos, se diagnostican con más frecuencia en niños. Dentro de las relacionadas con las células dendríticas las fundamentales son las histiocitosis o células de Langerhans. Las histiocitosis de células de Langerhans tienen un comportamiento clínico muy variable, puede ir desde una lesión que involucra un solo sitio o sistema hasta una enfermedad multisistémica.

Caso Clínico: se presentaron tres casos portadores de histiocitosis de células de Langerhans con manifestaciones diferentes. Se demuestra la importancia de los estudios histológicos y la utilización de tomografía computarizada por su especificidad y sensibilidad como método diagnóstico.

Conclusiones: en los pacientes se observaron lesiones localizadas o generalizadas en los casos presentados, se localizaron en cráneo y cara; y las sistémicas en glándulas salivales mayores, cuello, tórax y en la piel. La presencia de múltiples lesiones y el estudio histopatológico demostraron que se trataba de una histiocitosis X.

DeCS: HISTIOCHOSIS DE CÉLULAS DE LANGERHANS/diagnóstico; GRANULOMA EOSINÍFILO/diagnóstico; TOMOGRAFÍA; ESTUDIOS DE CASOS

ABSTRACT

Background: histiocytosis of Langerhans' cell's or also known as histiocytosis X is a group of diseases among which are found eosinophilic granuloma, Hand-Schüller disease and Letterer-Siwe disease. With this term is identified a group of alterations that have in common the proliferation of dendritic cells' and macrophages, that are diagnosed with more frequency in children. Within dendritic cells', histiocytosis or Langerhans' cell's are the most important. Histiocytosis of Langerhans' cell's has a very variable clinical behavior that may go from a lesion that involves a single site or system until a multisystemic disease.

Clinical case: three cases carrier of histiocytosis of Langerhans' cells with different manifestations were presented. It is demonstrated the importance of histological studies and the use of computed tomography by its specificity and sensibility as diagnostic method.

Conclusions: located or generalized lesions in the presented cases were observed, they were located in skull and face; and the systemic ones in salivary glands, neck, and thorax and in the skin. The presence of multiple lesions and the histopathological study demonstrated it was a histiocytosis X.

DeCS: HISTIOCYTOSIS, LANGERHANS-CELL/diagnosis; EOSINOPHILIC GRANULOMA/diagnosis; TOMOGRAPHY; CASE STUDIES

INTRODUCCIÓN

Desde que en 1913 se empleó por primera vez la palabra histiocito y su sistema celular, ha recibido diferentes nomenclaturas. Actualmente se sabe que se trata de

un sistema celular muy complejo que interviene de forma activa en la defensa del organismo, tanto de forma inmunológicamente específica como inespecífica.¹ Existen estudios experimentales que indican la posibilidad de que factores ambientales, del tipo de las citocinas, modulen la diferenciación hacia una o hacia la otra rama de células histiocitarias. Dicha influencia podría actuar tanto sobre las células precursoras como sobre células bastante diferenciadas. Por ello, no debe sorprendernos el encontrar, de forma paralela, histiocitosis o proliferaciones de histiocitos constituidos por células que presenten características mixtas entre distintos tipos de células de origen histiocitario. Las principales células del sistema histiocitario cutáneo son las Células de Langerhans (CL) epidérmicas, los macrófagos dérmicos y los dendrocitos dérmicos factor XIIIa+.

La Hist

iocitosis de Células de Langerhans (HCL), incluyen una serie de desórdenes conocidos como histiocitosis X (Granuloma eosinófilo, Hand-Schüller-Christian, y enfermedad de Letterer-Siwe).² Es una lesión proliferativa no neoplásica secundaria posiblemente a defectos de la inmunoregulación, cuya causa no es clara; sin embargo se identifican algunos factores de riesgo como pueden ser las infecciones urinarias durante la gestación, problemas alimenticios en la infancia y transfusiones sanguíneas en etapas tempranas de la vida. Suele presentarse en forma localizada o sistémica e involucrar órganos tales como hueso, piel, mucosa oral, tejido retroorbitario, sistema nervioso central, ganglios linfáticos, hígado, brazo, pulmón y tracto gastrointestinal.^{1, 2}

La forma localizada es más frecuente y aparece normalmente como lesiones óseas líticas únicas que afectan los huesos del cráneo especialmente. La forma multifocal o diseminada es menos frecuente y suele tener un compromiso de varios órganos como los arriba mencionados.³ Su evolución es variable; puede cursar asintomática por un tiempo variable, pero también puede ser rápida, progresiva y fatal. En ocasiones pacientes con lesiones únicas pueden evolucionar hacia formas más complejas y diseminadas. La enfermedad se puede manifestar en cualquier etapa de la vida, con más frecuencia en varones y en la primera década de la vida.⁴ Su incidencia es de 0,54 / 100 000 niños de 0 a 15 años y de 1,64 / 100 000 en niños entre 0 y 2 años de edad.⁵⁻⁷ Se considera una enfermedad relativamente rara y su incidencia en los Estados Unidos es calculada en 5.4 por millón de niños por año, según Svach, et al suele afectar niños y adultos, y aunque es mucho más frecuente en niños de todas las edades, la edad promedio de diagnóstico es de 1.8 años con un rango entre 0.1 y 14.6 años.

1. Signos clínicos de la enfermedad de Letterer Siwe: comienza desde las primeras semanas hasta los dos años de edad, los signos cardinales son esplenomegalia,

hepatomegalia, linfadenopatía, anemia, tendencia hemorrágica y lesiones esqueléticas, son comunes la fiebre intermitente y la detención del crecimiento. Esta fase es la más maligna y puede acabar con el enfermo en varias semanas.⁶

2. Signos clínicos de la enfermedad de Hand-Schüller-Christian: es una forma más crónica que se inicia en el niño pequeño, aunque los síntomas pueden no aparecer hasta la tercera década, la tríada característica es exoftalmos, diabetes insípida y lesiones esqueléticas que sólo se observan en 10 % de los casos. Las manifestaciones más comunes son lesiones osteolíticas de cráneo, nódulos suprayacentes de tejidos blandos que pueden remitir de forma espontánea, aun cuando se estén formando lesiones nuevas. También es común como signo inicial la otitis media, alteraciones de las celdillas aéreas mastoideas y lesiones destructivas de la porción del temporal. Las lesiones cutáneas eccematosas generalizadas son fáciles de confundir con dermatitis seborreica.⁷

3. Signos clínicos del Granuloma eosinófilo: es más frecuente en niños entre tres y diez años aunque también puede presentarse a los 15 años y es raro en edades más avanzadas, por ser de tan baja frecuencia en pacientes mayores se puede confundir con linfoma. El signo más común lo constituyen las lesiones óseas dolorosas solitarias aunque pueden ser diseminadas y polioestóticas, el cráneo se afecta con mayor frecuencia.⁷

En el año 1997 se propuso una clasificación de la Histiocitosis, basada en los principios de oncología pediátrica. Se proponen 3 clases.

Clase I: incluye la histiocitosis X o de células de Langerhans (Granuloma eosinofílico, Enfermedad de Hand Schüller-Christian y enfermedad de Letterer-Siwe.

La clase II, incluye un gran grupo de Histiocitosis no malignas en las cuales hay acumulación de células mononucleares del tipo fagocítico entre las cuales se encuentran: la linfocitosis eritrofagocítica familiar, la enfermedad de Rosai Dorfman, frecuente en adultos jóvenes de causa desconocida y relacionado con infecciones por el virus de Epstein-Barr.

La clase III, que finalmente incluye las Histiocitosis malignas entre las cuales podemos encontrar el Linfoma Histiocítico, la Leucemia Monocítica Aguda y el Sarcoma Histiocítico.^{7, 8} La causa es aún desconocida. La causa viral es poco probable, aunque en algunos pacientes se ha encontrado el genoma de un herpes virus tipo 6. Se plantea la estimulación de los linfocitos T por un súper antígeno, pero esto no se ha podido corroborar.⁵ Las células de Langerhans (CL) tienen su origen en las células CD34 positivas de la médula ósea, de la cual migran por vía hematogena hacia la epidermis cubriendo con sus dendritas el 25 % de su superficie.⁶

Algunas manifestaciones generales como fiebre y pérdida de peso parecen estar condicionadas por citocinas: IL 1, IL8; FNT -, GM-CSF, interferón; pero a pesar de ser un proceso clonal, la mayoría de los autores coinciden en que es de naturaleza reactiva y no neoplásica. ⁷⁻⁹

A pesar de la heterogeneidad clínica de la HCL, los hallazgos histológicos son uniformes en todas las variedades; lo más característico resulta la presencia de la CL en un tejido inflamatorio crónico con neutrófilos, eosinófilo, células plasmáticas, linfocitos e histiocitos multinucleados gigantes. ¹⁰ El hallazgo morfológico patognomónico de las CL es la presencia en la microscopia electrónica, de los corpúsculos de Birbeck en forma de raqueta en el citoplasma, adyacentes o contiguos a la membrana. ^{11, 12} Inicialmente las lesiones son celulares y predominan los histiocitos, cuando la evolución es crónica sobre todo las óseas, son paucicelulares, fibróticas en algunos casos semejantes al xantogranuloma. ¹³⁻¹⁴

El diagnóstico según los criterios de Cateasen puede ser: presuntivo cuando el cuadro clínico y la morfología con microscopia óptica son característicos; probable cuando se le agrega a las lesiones histológicas típicas, la positividad por lo menos de dos marcadores siguientes: ATPasa, lectina del maní, proteína S-100 y Vd. manos idaza, y definitivo si es positivo el Cd1a. Se observan los gránulos de Birbeck al microscopio electrónico. ¹ El diagnóstico se puede hacer con un estudio histológico por microscopia óptica con la coloración de hematoxilina eosina en los casos en que el cuadro clínico y radiológico son típicos. ^{12, 14}

El cuadro clínico muestra una enfermedad multisistémica donde se afectan muchos órganos y los enfermos pueden mostrar manifestaciones generales como: fiebre, anorexia, pérdida de peso, anemia, petequias, astenia e irritabilidad, aunque en la mayoría de los casos depende de la extensión y el órgano comprometido. ^{15, 16}

Las lesiones óseas son frecuentes en los pacientes con enfermedad localizada y más aun en la forma multisistémica. El aumento de tamaño indoloro de las partes blandas puede ser el signo inicial. El cráneo es el sitio más afectado, en segundo lugar los huesos largos de los miembros superiores y luego los planos: costillas, pelvis y vértebras. El estudio radiológico muestra una o varias lesiones líticas de bordes bien delimitados. Las lesiones de la pared orbitar la pueden producir exoftalmos, en mastoides asemejan una mastoiditis y la extensión al peñasco con lesión al oído medio e interno puede conducir a la sordera. Las lesiones líticas en los maxilares producen dientes flotantes. ^{12, 17, 18}

Las manifestaciones cutáneas son el primer signo de la enfermedad, como se observó en uno de nuestros pacientes con lesiones eritematosas y escamosas parecidas a la dermatitis seborreica en la piel del cráneo, cara, cuello, regiones retroauriculares, pliegues y región peri anal. ¹⁸

La médula ósea y sangre periférica muestran un perfil hematológico caracterizado por anemia, trombocitopenia y con menos frecuencia leucopenia; alteraciones que se atribuyen a una disfunción de la médula ósea, pero su patogenia no es clara. Cuando se demuestra infiltración de la médula ósea, se acompaña casi siempre de gran hepatoesplenomegalia, lesiones de la piel y fiebre, y tiene valor pronóstico desfavorable.¹⁹

El aumento de tamaño del hígado se debe a infiltración por CL, a la compresión de la vena porta por ganglios linfáticos o puede también relacionarse con la hiperplasia e hipertrofia de las células de Kupffer, como resultado de la activación generalizada del sistema inmunológico celular.²⁰

El aumento de tamaño del bazo puede ser un factor adicional en las citopenias producidas por el hiperesplenismo secundario. Las lesiones pulmonares son más frecuentes en la tercera década de la vida y se pueden acompañar de fiebre, disnea y pérdida de peso. Se pueden observar quistes, bulas, neumotórax y en la fase final fibrosis y enfisema.²¹

Las lesiones del aparato gastrointestinal aunque raras, se evidencian por un síndrome de mal absorción disminución del desarrollo pondoestatural en los niños, diarreas con o sin sangre o enteropatía exudativa. En el estudio radiológico se observan segmentos de dilatación del intestino delgado que alternan con otros de estenosis.^{18, 22} En las glándula endocrinas la alteración más frecuente es la diabetes insípida, y aunque en general aparece en períodos avanzados de la evolución o como una secuela, se puede presentar en cualquier período en el 17, 5 % de los pacientes.^{23, 24} La diabetes insípida aparece fundamentalmente cuando existen lesiones en el cráneo o enfermedad multisistémica. El timo puede ser el único órgano afectado incluso en los estudios necrópsicos.^{23, 24} Las lesiones del sistema nervioso central son infrecuentes aunque se describen alteraciones del cerebelo, tallo cerebral, hemisferios cerebrales y médula espinal. Las lesiones del hipotálamo pueden desencadenar una diabetes insípida, Pueden observarse manifestaciones neurológicas como: hipertensión intracraneal o ataxia, adiadococinecia, temblor, disartria, hiperreflexia, hemiplejia o cuadriplejia y disfagia, con o sin déficit intelectual.^{24, 25} El tratamiento para Histiocitosis de Células de Langerhans depende del compromiso de la enfermedad y puede ir desde resecciones quirúrgicas para lesiones localizadas, hasta la quimioterapia y la radioterapia para las formas multifocales o diseminadas.^{8-10, 24} La recurrencia es más frecuente en los casos multifocales y diseminados. Las secuelas se presentan en cerca del 64 %, en un seguimiento de tres años. Según reporta el estudio algunos autores, el pronóstico de sobrevivida a 5, 10 y 20 años, es de, 88 % y 77 % respectivamente, con un estimado promedio libre de enfermedad del 30 % a 15 años.^{9, 10, 25}

Caso clínico 1

Paciente: N.R.R. Edad: 37 años. HC: 670772.

Paciente masculino, blanco, que desde 1997 acude a consulta médica manifestando pérdida del olfato y del gusto, que asociaba al exceso de polvo en el ambiente en que vivía y laboraba y se interpreta como una rinitis alérgica. Se le practicaron estudios correspondientes y se impuso tratamiento requerido. Del 2001 al 2003 acude a consulta por Síndrome obstructivo nasal, se realizan infiltraciones y por el diagnóstico de desviación septal se realizó resección subpericondral del tabique nasal, como vía de aumentar capacidad ventilatoria y la anosmia.

En el año 2005 ingresa para estudio en el Hospital Militar de Holguín por ptosis palpebral izquierda, en TC de cráneo, órbita y ultrasonidos de cuello, tiroides, órbita y globo ocular izquierdo; se observaron ligeros signos de atrofia a predominio frontal, sinusitis maxilar crónica izquierda y una tumoración de la glándula lagrimal izquierda, sin precisar causa. USD de tiroides y cuello: existe en lóbulo derecho de tamaño de 39x19 mm con disminución de la ecogenicidad y textura heterogénea. En el resto de la glándula existen formaciones nodulares de baja ecogenicidad de más o menos 9 mm. En el lóbulo izquierdo de tamaño aproximado de 34x18 mm y fragmentos nodulares.

En octubre/05 aparece aumento de volumen de ambos párpados superiores, glándulas submaxilares, sublinguales, parótidas, exoftalmos del ojo izquierdo, asociado con episodios frecuentes de asma bronquial, sin que existieran en él antecedentes personales de la enfermedad.

En febrero/ 2006 después de una discusión en un grupo interdisciplinario del Hospital Vladimir Ilich Lenin de Holguín (ORL, Oftalmología y Endocrinología), se le realiza nueva TC y BAAF de glándula salival, labio y glándula lagrimal, concluyéndose como un Síndrome de Sjögren y Walkin.

En marzo/2006 se le diagnostica un glaucoma secundario y en mayo del 2007 se estudia por una prostatitis, litiasis vesicular y lesiones múltiples en piel. (Figuras 1, 2)

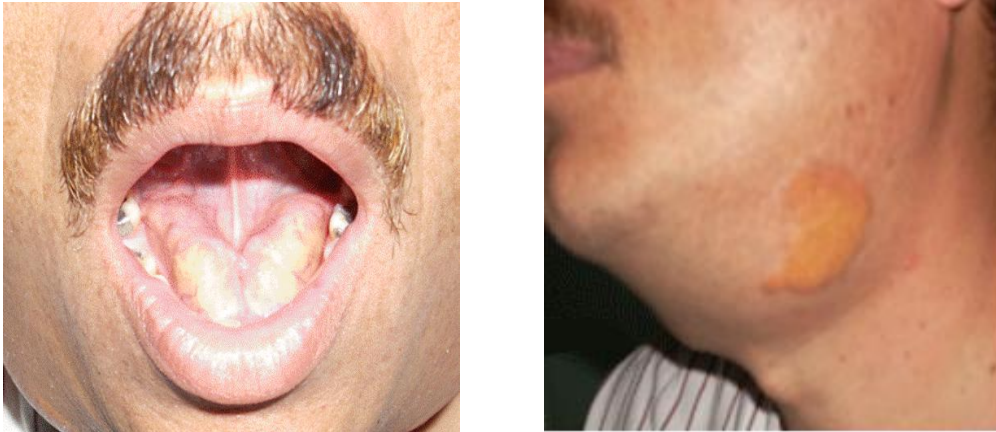

Fig. 1, 2. Lesiones en piel, glándulas sublingual y submaxilar

En enero/2008 después de recibir múltiples tratamientos sin mejoría aparente se discute en el Grupo Nacional de ORL FAR y decide realizar biopsia de glándulas submaxilares, sublinguales, parótidas y piel. En el resultado del estudio histopatológico de todas las muestras se informa Histiocitosis de Células de Langerhan, variedad clínica Hand-Schüller-Christian. Se comienza el tratamiento con poliquimioterapia: Adramicina, Vincristina y se agregó la Metilprednisolona. Hace reacción a la Adramicina, se indican Etopósido y Endoxan; y comienza a notar edema de párpados y disfagia. Se discute en colectivo en el Instituto de Hematología donde se sugirió continuar tratamiento con 6 Mercaptopurina y Metotrexato y su seguimiento por consulta. En la actualidad el paciente acude a consulta de ORL, las lesiones han desaparecido, está controlado y bajo tratamiento se encuentra libre de síntomas.

Resto de los complementarios:

HTO- normal

- Estudio inmunológico: FR- negativo, CR- negativo ICC- negativo
- VIH negativo
- Serología no reactiva
- BAAF: glándula submaxilar: extendido linfoide, con presencia de células endoteliales. Sugestiva de cistolipoma. Axila: extendido constituido por tejido fibroso y adiposo. Se sugiere exéresis de la glándula.
- TAC de órbita: en los cortes realizados se observa opacidad de seno maxilar izquierdo y esfenoidal.
- USD de cuello: submaxilar derecha aumento de tamaño aproximado de 42x21 mm muy heterogéneo con aumento de la vascularización.
- US Doppler: colección hacia polo posterior de 15x11 mm, no litiasis, no dilatación de los conductos. Parótidas y submaxilares aumentadas de volumen.
- Rx de tórax: reforzamiento de la trama bronquial.

- US Abdominal: hígado sin alteraciones, Riñones sin litiasis. Bazo y páncreas de aspecto normal. Próstata sin alteraciones.

Biopsia de labio superior: conclusiva de un Síndrome de Sjögren.

- Ultrasonido Renal y TUS (Tracto Urinario Simple): prostatitis, litiasis renal bilateral.

- Pruebas de Alergología: resultados positivos a siete factores, se recomienda un cambio del lugar de residencia.

Biopsia: Histiocitosis de Células de Langerhan, Hand-Schuller-Christian.

Caso Clínico 2

Paciente: D.P.A. Edad 19 meses HC. 531063

HEA: Transicional de 19 meses remitida desde las Tunas al Servicio de Oncología del Hospital Pediátrico Eduardo Agramonte Piña de Camagüey, el 2 de Septiembre de 2007 porque según refiere la madre desde hace alrededor de 3 meses le comenzó a notar otorrea fétida y otodinia derecha por cuyo motivo visita al especialista de ORL del Hospital Pediátrico de la provincia Las Tunas, donde se le realiza bajo anestesia general drenaje de un absceso subperióstico mastoideo y un granuloma del CAE. En el acto operatorio no se evacua pus pero se constata una tumoración de coloración blanca-amarillenta, friable, se le realiza curetaje de la cavidad con exéresis parcial de la tumoración.

La Tomografía Computada (TC) informa gran destrucción de la mastoides sin lesión extra mastoidea, ni cerebral (Fig. 2 y 3).

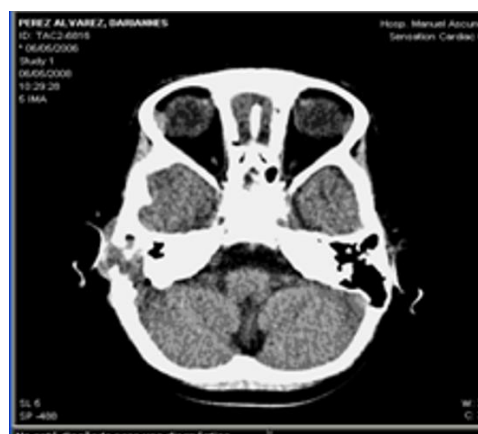
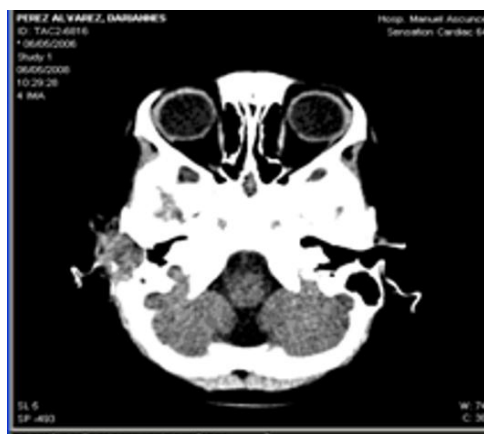
Fig. 3, 4. Tumoración que ocupa conducto auditivo externo y mastoides
Biopsia: Granuloma eosinófilo de mastoides derecha.

Se comienza con radioterapia, al mes de operada reaparece supuración y recidiva tumoral en un tercio superior de la herida quirúrgica.

Se le realiza TC .Se informa persistencia de la amplia destrucción ósea de la mastoides y temporal, no visualizándose las paredes del conducto auditivo externo. No lesión cerebral o cerebelosa. TC de Tórax. Negativo. Se remite al Servicio de Oncología Hospital Pediátrico Camagüey donde se inicia quimioterapia y valoración por ORL.

Al examen ORL se observa tejido tumoral que ocluye y se exterioriza en el conducto auditivo externo derecho (CAE). En región retroauricular tumoración que ocupa gran parte de la región mastoidea derecha.

En la TC, se informa en mastoides derecha masa tumoral que ocupa la cavidad con destrucción de la punta del peñasco e invade CAE. Sin lesión extra mastoidea.

Se realiza tratamiento quirúrgico observándose tumoración en CAE con lisis de las estructuras óseas, oído medio ocupado por proceso tumoral de aspecto granulomatoso que ocupa toda la cavidad. Se realiza exéresis extensa de toda la tumoración.

Se impone tratamiento con Vimblastina asociada a Etopósido después de interconsulta con Oncología. La evolución es adecuada aunque mantiene ligera supuración ocasional, no fétida.

En febrero/09 comienza a presentar aumento de volumen en la región parietal izquierda de consistencia blanda no dolorosa. Se estudia por el Servicio de Oncología como posible recidiva de granuloma se remite al Instituto de Oncología donde permanece en estos momentos ingresada.

Biopsia: Granuloma eosinófilo de mastoides derecha

Caso Clínico 3

Paciente: MHL Edad: 2 Años HC: 539761

HEA: Paciente femenina, blanca de dos años de edad con antecedentes de salud que el pasado 26 de Diciembre del 2008 los padres notan en horas de la tarde un aumento de volumen a nivel frontal de consistencia renitente no dolorosa. En consulta se sospecha trauma craneal y hematoma subgaleal postraumático iniciando el tratamiento sintomático. El día 9 de febrero 2009 al persistir la lesión se decidió en su área de salud realizar una pequeña insición sobre la lesión para evacuar el hematoma y se inició tratamiento con antimicrobianos.

Es remitida al Hospital Pediátrico Eduardo Agramonte Piña de la provincia de Camagüey el 23 / 03 / 2009 para valoración por Neurocirugía y decidimos su

ingreso para estudio y tratamiento. Se realiza una tomografía computada de cráneo simple donde se observa imagen osteolítica región lateral izquierda del hueso frontal de aproximadamente 3 x 2 cm de diámetro. Previa discusión en colectivo de neurocirugía se decide realizar exéresis de la lesión tumoral. El 27/3/09, se realiza a intervención quirúrgica tomándose muestra para biopsia. No hubo complicaciones y tuvo una recuperación favorable. El 23 / 04 / 2009 se recibe el diagnóstico histológico.

Biopsia. Histiocitosis de células Langerhans.

Con este diagnóstico se indican estudios para descartar localización sistémica: Ultrasonido abdominal, Hemograma con Diferencial, Eritrosedimentación, Lámina de periferia, TSH, Glicemia, Orina de 24 horas y Survey óseo todos dentro de límites normales. El 27/06/2009 es llevada a consulta por aumento de volumen de la región naso geniana izquierda, mostrando características similares a las descritas en región frontal. Se realizó una TC de cráneo simple donde se observa una lesión que ocupa el seno maxilar izquierdo e infiltra piso de la orbita y contacta con el borde inferior del globo ocular ipsilateral. (Figura 4, 5, 6)

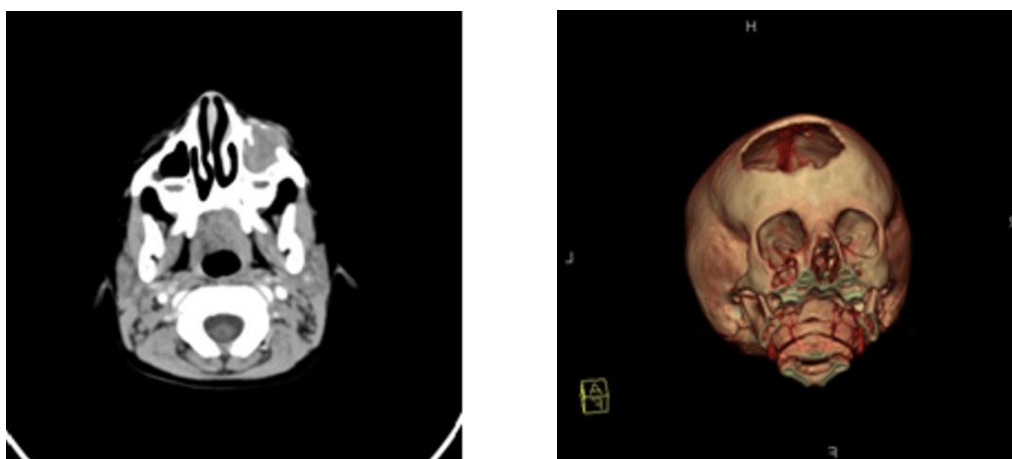


Fig. 5 y 6. Tumoración en seno maxilar, piso de la orbita izquierda con lisis del frontal

El día 6/7/09 se inicia tratamiento con Vimblastina y el 21 del mismo mes se asocia Etopósido. Se interconsulta con Otorrinolaringología y el 31/7/09 se realiza exéresis de la tumoración mediante Caldwell-Luc, maxilarectomía interna y exéresis parcial del piso de la órbita. La paciente ha evolucionado de forma favorable.

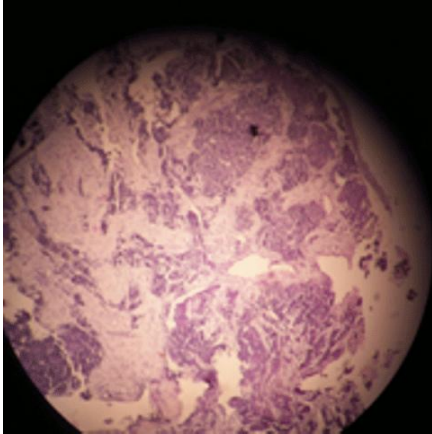


Fig. 7. Histiocitosis de células de Langerhans

DISCUSIÓN

Típicamente, se piensa que la histiocitosis X es una afección similar al cáncer. Las investigaciones más recientes, sospechan que se trata realmente de un fenómeno autoinmunitario, en el cual células inmunitarias anómalas atacan al cuerpo, en lugar de combatir las infecciones. Las células inmunitarias extras pueden formar tumores, que afectan diversas partes del cuerpo, incluyendo los huesos, el cráneo y otras áreas, como se observó en los casos presentados.¹⁻⁵

Algunas formas de la enfermedad son genéticas. Se cree que este trastorno afecta a aproximadamente 1 de cada 200 000 personas al año. Se observa con mayor frecuencia en niños de 1 a 15 años, con una tasa que alcanza su punto máximo entre los niños de 5 a 10 años. En los casos presentados dos fueron niñas cuyas edades oscilaban entre 1 y 2 años con manifestaciones focales en mastoides y seno frontal y maxilar. En el caso del adulto la enfermedad se manifestó en forma sistémica.¹⁶⁻¹⁸

La enfermedad puede en la forma multisistémica infiltrar páncreas, produciendo manifestaciones clínicas por mal funcionamiento de estas glándulas endocrinas.¹⁹⁻

²² El adulto presentado infiltró glándulas salivales mayores, lagrimales y piel, interpretándose como un Síndrome de Sjögren.²³ La histiocitosis pulmonar X es un tipo específico de este trastorno que consiste en la inflamación de las vías respiratorias menores (bronquiolos) y de los pequeños vasos sanguíneos de los pulmones. Esta inflamación conduce a rigidez y daño pulmonar. La causa se desconoce. Es más común en adultos y afecta con mayor frecuencia a aquellos de 30 a 40 años, generalmente fumadores de cigarrillo.¹⁹ Son descritas otras localizaciones y la mayoría son objeto de publicaciones: linfáticas,²⁰ sistema nervioso central, riñón,¹⁶ columna vertebral.¹⁸

El diagnóstico en el paciente adulto resultó difícil, por la multiplicidad de manifestaciones clínicas, aunque al final en todos los casos el diagnóstico presuntivo y el probable, ^{12, 14} permitió arribar al diagnóstico; siendo de inestimable valor el estudio histológico mediante microscopía óptica con la coloración de hematoxilina eosina en los casos en que el cuadro clínico y radiológico mostraron cierta tipicidad. ²¹

El tratamiento en todos los casos se hizo por decisión interdisciplinaria y de acuerdo a las normas de Oncología: se indicó tratamiento quirúrgico, que consistió en la exéresis completa de la lesión y posteriormente el uso de citostáticos. En los niños se utilizó vinblastina y etopósido. En el caso del adulto fue necesario utilizar otros citostáticos, debido a la reacción del paciente; finalmente se indica 6 mercaptopurina y metotrexate. ^{22, 23} Existen distintas modalidades de tratamiento y todas han demostrado efectividad y bajos porcentajes de recurrencia tal y como ocurrió en nuestros casos. El tratamiento depende de la extensión del proceso. Una lesión única tiende a desaparecer espontáneamente. También la biopsia diagnóstica con o sin inyección de un esteroide puede iniciar la curación. Los pacientes con enfermedad multisistémica pueden beneficiarse con el tratamiento esteroideo y citostático o inclusive con el trasplante de células progenitoras. ²³

CONCLUSIONES

La histiocitosis de células de Langerhans es una enfermedad que abarca un amplio espectro de manifestaciones locales y sistémicas dependiendo del estadio y compromiso de la enfermedad. Es poco reportada por su escasa incidencia y prevalencia, con diferentes manifestaciones radio-lógicas. Su causa es desconocida y se caracteriza por una proliferación de las células de Langerhans. Muchas veces el primer estudio diagnóstico corresponde a la radiografía simple de la zona afectada y sus hallazgos pueden ser difíciles de interpretar.

REFERENCIAS BIBLIOGRÁFICAS

1. Lucioni M, Beluffi G, Bandiera L, Zecca M, Inzani F, Fiandrino G, et al. Congenital aggressive variant of Langerhans cells histiocytosis with CD56+/E-Cadherin-phenotype. *Pediatr Blood Cancer* 2009;2:201-42.

2. Costa_da_Cunha Castro E,Blazquez C,Boyd J,Correa H,Chadarevian JP,Felgar RE,et al.Clinicopathologic Features of histiocytic lesions following ALL, with a review of the literature.Pediatr Dev Pathol 2009;30:1-9.
- 3.Graf N,Levy N,Lowe EJ,Manning JrJT,Proytcheva M,Senger C,et al.Langerhans cell histiocytosis in a patient with stage 4 neuroblastoma receiving oral fenretinide.Pediatr Blood Cancer 2009;15(2):303-6.
- 4.Rayburg M,Towbin A,Yin H,Maugans T,Maurer B,Nagarajan R,et al.Adult Langerhans cell histiocytosis:a rare cause of colon polyp. Endoscopy 2009;41:34-9.
- 5.Kibria R,Gibbs PM,Novick DM.Eosinophylic granuloma of the orbit.JBR-BTR 2009;92(2):112.
- 6.Janssens E,Desprechins B,Ernst C,de_Mey J.Bifocal manifestation of eosinophilic granuloma in a pediatric patient.Med Sci Monit 2009;15(6):95-9.
- 7.Guiglia R,Pizzo G,Aricò M,Maresi E,Compilato D,Campisi G.Pulmonary langerhans cell histiocytosis (about a case).Tunis Med 2008;86(5):520-1.
- 8.El_Mezni F,Braham E,Ismail O,Ayadi A,Ben Mrad S,Belhassine R,et al.Imaging findings in Langerhans cell histiocytosis involving lung and liver.Indian J Pediatr 2009;76(5):560-1.
- 9.Sarkar S,Singh M,Nag D,Dutta H,Banerjee A,Bhaduri G,et al.A case report of unifocal Langerhans' cell histiocytosis or eosinophilic.Indian Med Assoc 2007;105(4):218- 20.
- 10.Davis BM,Cofer SA,Aulino JM,Frangoul HA,Boulos FI,Turner KM.Langerhans cell histiocytosis of the frontal sinus mimicking Pott's puffy tumor in a child.Otolaryngol Head Neck Surg 2007;137(3):515-7.
- 11.Hervás Núñez MJ.Unifocal eosinophilic granuloma of the temporal bone.Otorrinolaringol Ibero Am 2007;34(3):223-9.
- 12.Chadha M,Agarwal A,Agarwal N,Singh MK.Solitary eosinophilic granuloma of the radius.An unusual differential diagnosis.Acta Orthop Belg 2007;73(3):413-7.
- 13.Barton CP,Horlbeck D.Eosinophilic granuloma:bilateral temporal bone involvement.Ear Nose Throat J 2007;86(6):342-3.
- 14.Konno S,Hizawa N,Betsuyaku T,Yasuo M,Yamamoto H,Koizumi T,et Al.Adult Langerhans cell histiocytosis with independently relapsing lung and liver lesions that was successfully treated with etoposide.Intern Med 2007;46(15):1231-5.
- 15.Rakesh SV,Thappa DM.Langerhans cell histiocytosis (Letterer-Siwe disease).Indian J Dermatol Venereol Leprol 2003;69(3):241-2.
- 16.Eva S,Arteaga R,Pavón MV,González A.Las Histiocitosis.Rev Cubana Hematol Inmunol Hemoter 2001;17(3):151-63.
- 17.Windebank KP,Nanduri VE.Langerhans Cell Histiocytosis.Arch Dis Child 2009;35(1):19-23.

18. Rojas CR, García BC, Parra RD, Solar GA, Oyanedel QR, Díaz BF, et al. Compromiso óseo en histiocitosis de células de Langerhans en el niño. Rev chil radiol 2005;11(3):116-21.
19. Fernandez-Latorre F, Menor-Serrano FS, Alonso-Charterina J, Arenas-Jimenez L. Langerhans' cell histiocytosis of the temporal bone in pediatric patients: imaging and follow-up. AJR 2000;174:217-21.
20. Woo KI, Harris JG. Eosinophilic granuloma of the orbit: understanding the paradox of aggressive destruction responsive to minimal intervention. Ophthal Plast Reconstr Surg 2003;19:453-55.
21. Subramanian N, Krishnakumar S, Babu K, Mohan R, Lakshmi KS, Biswas J. Adult onset Langerhans cell histiocytosis of the orbit--a case report. Orbit 2004;23:99-103.
22. Rojas CR, García BC, Parra RD, Solar GA, Oyanedel QR, Díaz BF, et al. Compromiso óseo en histiocitosis de células de Langerhans en el niño- estudio radiológico simple: presentación clínica y diagnóstico radiológico. Rev chil radiol 2006;11(3):116-21.
23. Christian A, Rojas S, René A, Romo L. Histiocitosis de células de Langerhans crónica focal, granuloma eosinófilo: reporte de un caso. Acta odontol venez 2005;43(2):203-6.

Recibido: 24 de marzo de 2010

Aprobado: 30 de junio de 2010

Dr. C. Jorge Santana Álvarez. Doctor en Ciencias. Especialista II Grado en Otorrinolaringología. Profesor Titular e Investigador Titular. Hospital Militar Universitario Octavio de la Concepción y la Pedraja. Camagüey, Cuba. *E-mail:* jorsan@finlay.cmw.sld.cu