

Patrón común y variante de la norma de la arteria coroidea anterior en el hombre adulto

Common pattern and variant of the norm of the anterior choroidal artery in the adult man

Dra. Yamisel Mejías Alpízar^I; Dr. CM Clara García Barrios^{II}; Dra. Iris Bacallao Cabrera^{III}

I Especialista de I Grado en Anatomía Humana. Profesor Instructor. Universidad de Ciencias Médicas de Camagüey. Camagüey, Cuba. yamisel@iscmc.cmw.sld.cu

II Doctora en Ciencias Médicas. Especialista de II Grado en Anatomía Humana. Profesor Titular. Universidad de Ciencias Médicas de Camagüey. Camagüey, Cuba.

III Especialista de II Grado en Anatomía Humana. Profesor consultante. Universidad de Ciencias Médicas de Camagüey. Camagüey, Cuba.

RESUMEN

Fundamento: las enfermedades cerebro-vasculares constituyen un problema de salud en el mundo actual. Es relevante la incidencia de aneurismas y malformaciones en los sistemas arteriales de la coroidea anterior y comunicante posterior. **Objetivo:** describir la norma anatómica de ambos sistemas en el hombre adulto. **Método:** Se realizó un estudio descriptivo en 50 cerebros humanos obtenidos del Departamento de Medicina Legal del Hospital Médico Quirúrgico "Amalia Simoni". Se disecó cada hemisferio cerebral con sus sistemas arteriales. **Resultados:** las arterias se presentaron como vasos constantes y se identificaron fundamentalmente variantes de origen y trayecto, terminación y formas de presentación. **Conclusiones:** el patrón común de la arteria coroidea anterior se caracterizó por origen constante, trayecto con doble cruzamiento con respecto al tracto óptico y terminación como arteria plexal. Las variantes de mayor significación incluyen formas de presentación doble, trayecto por debajo del tracto óptico y terminación como arteria plexal doble.

DeCS: TRASTORNOS CEREBROVASCULARES; ARTERIA CEREBRAL ANTERIOR, ANATOMÍA REGIONAL; NECROSIS; ESTUDIOS OBSERVACIONALES

ABSTRACT

Background: cerebrovascular diseases constitute a health problem in the current world. It is outstanding the incidence of aneurysms and malformations of the anterior choroidal and posterior communicating arterial systems. **Objective:** to describe the anatomical norm of both systems in

the adult man. **Method:** a descriptive study in fifty human brains obtained in the Legal Medicine Department at the Amalia Simoni University Hospital was performed. Each cerebral hemisphere was dissected with its arterial systems. **Results:** arteries were presented as constant vessels and they were identified fundamentally variants of origin and course, endings and forms of presentation. **Conclusions:** the common pattern of the anterior choroidal artery was characterized by constant origin, course with double cross with regard to the optic tract and ending like plexal artery. Variants of more significance include forms of double presentation, course below the optic tract and ending like double plexal artery.

DeCS: CEREBROVASCULAR DISORDERS; ANTERIOR CEREBRAL ARTERY; ANATOMY REGIONAL; NECROSIS; OBSERVATIONAL STUDIES

INTRODUCCIÓN

Las enfermedades cerebrovasculares constituyen un problema de salud en el mundo actual y la tercera causa de muerte en la mayoría de los países desarrollados y en Cuba.¹⁻³ En las últimas tres décadas se experimentan en nuestro país un ascenso de la tasa bruta, con una tendencia a la mortalidad en etapas más tempranas de la vida, aunque siguen siendo las edades de 50 años y más, la de mayor riesgo de morir por estas enfermedades.^{4, 5}

Dentro de las llamadas arterias cerebrales menores se encuentran las arterias coroidea anterior y comunicante posterior, las cuales son ramas del sifón carotídeo.⁶ Estas arterias por considerarse menores no tienen menos importancia que las llamadas arterias mayores (anterior, media y posterior), una oclusión de la arteria coroidea anterior puede ocasionar hemiplejias, hemianestias y trastornos visuales fundamentalmente hemianopsias. En caso de la arteria comunicante posterior puede provocar hemiparálisis contralateral y es frecuente la localización de aneurismas (en un 15%) en su porción inicial, y provoca con ello parálisis del nervio oculomotor (III par craneal).⁷

Es evidente, que el conocimiento de la norma anatómica de estos sistemas arteriales es indispensable para el diagnóstico y tratamiento de este tipo de afecciones que provocan secuelas neurológicas invalidantes que afectan la calidad de vida del paciente.

La presente investigación tiene como objetivo describir la norma anatómica de ambos sistemas en el hombre adulto.

MÉTODO

Se realizó un estudio descriptivo en el departamento de Medicina Legal del Hospital Médico Quirúrgico «Amalia Simoni» de Camagüey entre abril de 2006 y diciembre de 2007. El universo se constituyó por 200 fallecidos a los que se le realizó necropsia con previo consentimiento de sus familiares. De manera intencionada se seleccionó una muestra de 50 pacientes, cuya causa de

muerte no estuvo relacionada con enfermedades cardiovasculares ni del sistema nervioso; se excluyeron además los fallecidos por envenenamiento, muerte súbita de causa desconocida y bloques deteriorados durante la extracción, los cuales no fueron útiles por no reunir los requisitos para la investigación. Se incluyeron los adultos cuya causa de muerte fue provocada por accidentes del tránsito y heridas por armas blancas o de fuego.

Los cerebros se lavaron con agua corriente y fijados en una solución de formalina al 5%, se efectuó su inmersión en dicha preparación por un período de tres meses.

Se disecó en cada hemisferio cerebral los sistemas arteriales de la coroidea anterior y comunicante posterior. Cada uno se caracterizó teniendo en cuenta las siguientes variables:

1. Origen.
2. Trayecto.
3. Terminación
4. Formas de presentación.

En el caso del origen se determinó si la arteria coroidea anterior y comunicante posterior se iniciaron en la Carótida Interna u otras ramas.

En relación con el trayecto se describió la dirección de ambas arterias con sus cambios y las relaciones que adoptan con estructuras vecinas.

En la terminación de la coroidea anterior y comunicante posterior se tuvo en cuenta si establecieron anastomosis o se ramificaron en determinados territorios.

Patrón fetal: Cuando la arteria comunicante posterior termina anastomosándose con el segmento distal de la arteria cerebral posterior.

La forma de presentación de acuerdo al número de troncos: único, bifurcado, trifurcado o ausente.

Estadística: los datos recogidos de cada hemisferio cerebral fueron llevados a un protocolo de recolección de datos cuyo formato aparece en los anexos. Luego de incluirse en tablas resúmenes, se procesaron en una computadora Pentium 4 mediante el paquete estadístico SPSS versión 8.0 para Windows. Se utilizó en la estadística descriptiva la distribución de frecuencia y en la inferencial, el análisis de comparación de las medias entre los dos hemisferios cerebrales (t-test for equality of mean, test T-Student), para determinar si existen o no diferencias significativas. (Rango de confiabilidad de 0,025)

Se emplearon para representar los datos tablas y fotografías del patrón más frecuente y las variantes de la norma encontradas se dividió en las piezas disecadas.

RESULTADOS

En las piezas estudiadas la arteria coroidea anterior tuvo su origen directo en la carótida interna, en el 98% de los hemisferios derechos e izquierdos. Un hemisferio derecho presentó un tronco común con origen en la carótida para la arteria coroidea anterior y comunicante posterior. La

arteria comunicante posterior se observó con inicio en la carótida interna en 49 hemisferios derechos (98%). En 49 hemisferios izquierdos (98%) también se constató emergencia en la carótida interna, y estaba ausente en uno de ellos (2%). (Tabla1) (Figura 1 y 2)

Tabla 1. Origen de los sistemas arteriales de la coroidea anterior y comunicante posterior

Arterias	Origen	Total	%	Ausente	%
Arteria coroidea anterior derecha	Carótida Interna		98	-	-
	Tronco Común que parte de la Carótida Interna	1	2	-	-
Arteria coroidea anterior izquierda	Carótida Interna	49	98	1	2
Arteria comunicante posterior derecha	Carótida interna	49	98	-	-
	Tronco Común que parte de la Carótida Interna	1	2	-	-
Arteria comunicante posterior Izquierda	Carótida Interna	49	98	1	2

Fuente: Formularios de recolección de datos de las piezas disecadas

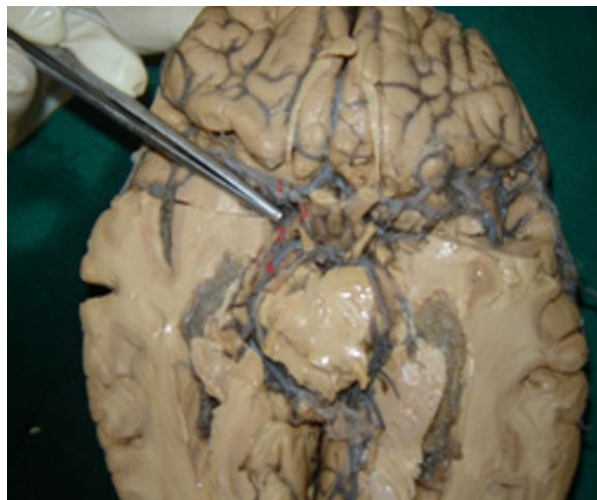


Fig 1. Patrón común de los sistemas arteriales derechos de la coroidea anterior y comunicante posterior. (Vista inferior de un cerebro humano)

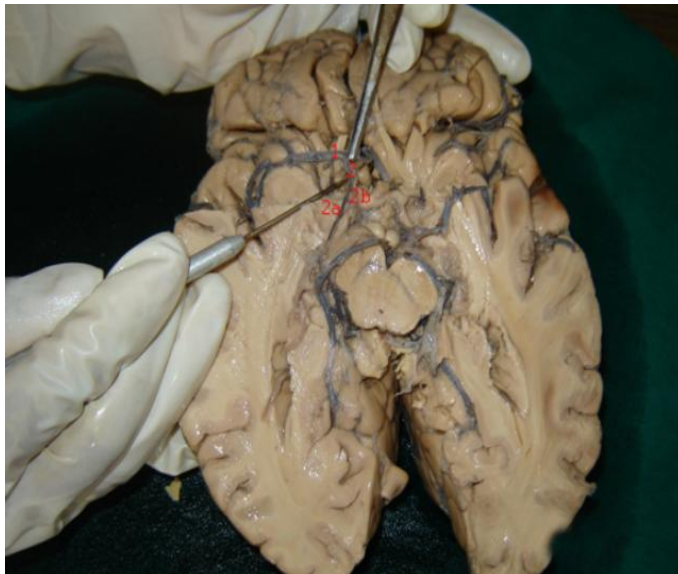


Fig 2. Tronco común para los sistemas arteriales derechos de la coroidea anterior y comunicante posterior. (Vista inferior de un cerebro humano)

La forma de presentación más frecuente en la arteria coroidea anterior fue la arteria única, en el 88% de los hemisferios derechos y 84% en los izquierdos. Como variante anatómica se presentó la doble: en el 12% de los hemisferios derechos y en el 14% de los izquierdos. (Foto 3)

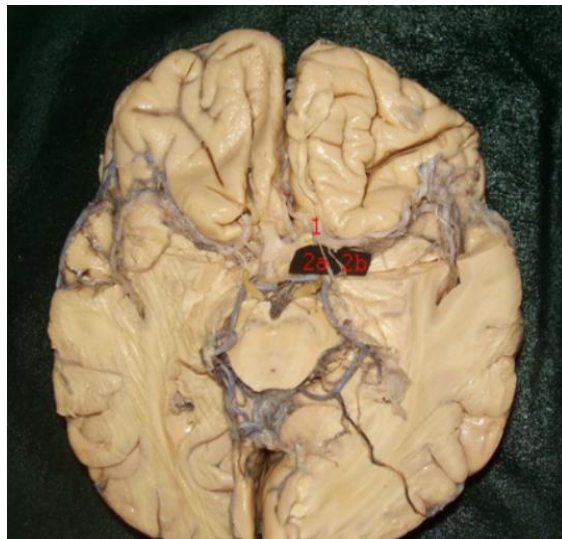


Fig 3. Arteria coroidea anterior en su forma de presentación doble en el hemisferio izquierdo. (Vista inferior de un cerebro humano)

Leyenda:

- 1 Arteria Carótida Interna.
- 2 Tronco Común

- a) Arteria Coroidea Anterior.
- b) Arteria Comunicante Posterior.

En un hemisferio izquierdo la coroida anterior estuvo ausente (2%). En la arteria comunicante posterior también prevaleció la única, en el 100% de los hemisferios derechos y en el 96% de los izquierdos. En un hemisferio izquierdo se constató la forma de presentación doble para un 2% y en otro estuvo ausente (2%). El trayecto de la coroida anterior se caracterizó por un doble cruzamiento con respecto al tracto óptico 76% de las derechas y 65% de las izquierdas. Como variante anatómica con un trayecto por debajo y a lo largo del tracto óptico correspondiente: 12% de las derechas y 20% de las izquierdas. (Tabla 2) (Figura 4, 5, 6)

Tabla 2. Formas de presentación de la arteria coroida anterior y comunicante posterior

Arterias	Única		Doble		Ausente		Total	
	No.	%	No.	%	No.	%	No.	%
Arteria coroida anterior derecha	44	88	6	12	-	-	50	100
Arteria coroida anterior izquierda	42	84	7	14	1	2	50	100
Arteria comunicante posterior derecha	50	100	-	-	-	-	50	100
Arteria comunicante posterior izquierda	48	96	1	2	1	2	50	100

Fuente: Formularios de recolección de datos de las piezas disecadas

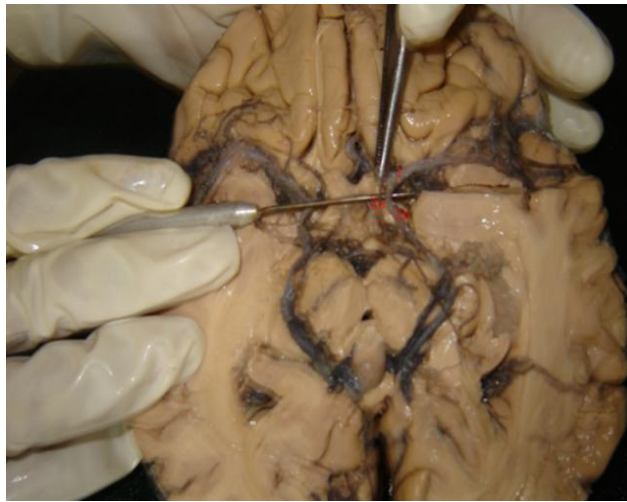


Fig 4. Arteria comunicante posterior en su forma de presentación doble en el hemisferio izquierdo (Vista inferior de un cerebro humano)

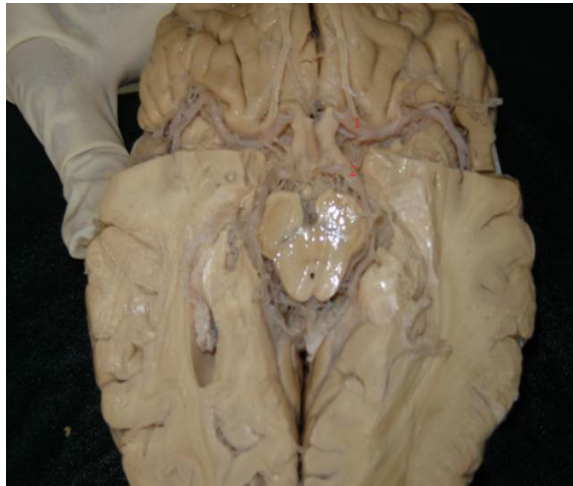

Foto 5. Arteria comunicante posterior ausente en el hemisferio izquierdo (Vista inferior de un cerebro humano)

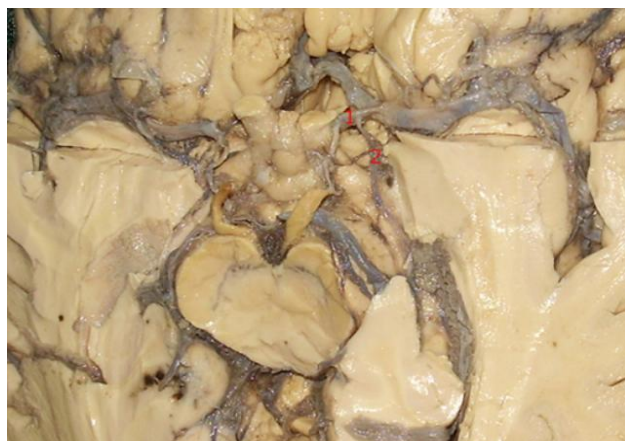

Foto 6. Trayecto de la arteria coroidea anterior por debajo del tracto óptico en el hemisferio izquierdo (Vista inferior de un cerebro humano)

En cuanto al trayecto de la arteria comunicante posterior única en el 80% de los hemisferios derechos y 86% de los izquierdos se observó el recorrido reconocido como clásico, en el que el tronco arterial se dirige hacia atrás y hacia adentro, lateral y por debajo del tuber cinerium y por encima de la silla turca, para terminar anastomosándose con la arteria cerebral posterior. Un 18% de las comunicantes posteriores derechas y 12% de las izquierdas, presentaron un trayecto lateral al nervio oculomotor (III par craneal) y en una pieza (2%) no se anastomosó con la cerebral posterior y siguió lateral e inferior para continuarse como arteria calcarina. (Tabla 3) (Foto 7)

Tabla 3. Trayecto de las arterias coroideas anteriores derecha e izquierda.

Arterias	Según forma de presentación	Clásico		Con doble cruzamiento		Lateral al tracto óptico		Por debajo del tracto óptico		Total
		No	%	No	%	No	%	No	%	
Coroidea anterior derecha	Única	-	-	38	76	-	-	6	12	44
	Doble RM	-	-	6	12	-	-	-	-	6
	RL	-	-	-	-	6	12	-	-	6
Coroidea anterior izquierda.	Única	-	-	32	65	-	-	10	20	42
	Doble RM	-	-	7	14	-	-	-	-	7
	RL	-	-	-	-	7	14	-	-	7

Fuente: Formularios de recolección de datos de las piezas disecadas

Leyenda:

RM: Ramo Medial

RL: Ramo Lateral

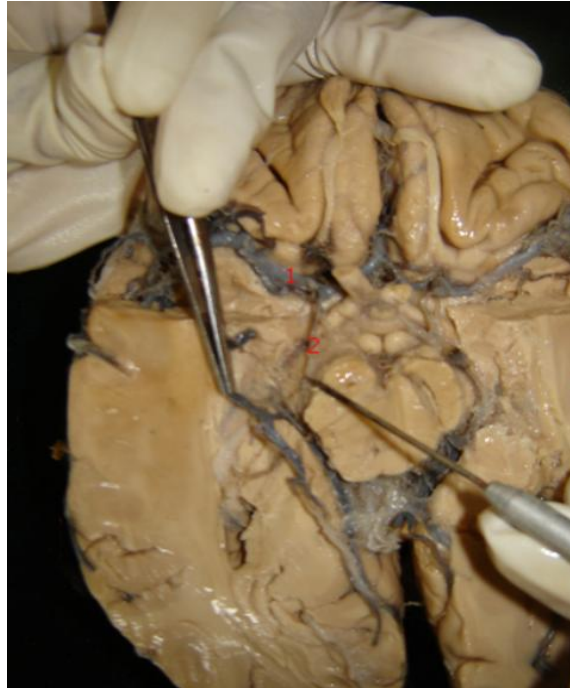


Foto 7. Trayecto de la arteria comunicante posterior lateral al nervio oculomotor con terminación como arteria calcarina en el hemisferio derecho. (Vista inferior de un cerebro humano)

La arteria coroidea anterior única termina en ambos hemisferios en forma de ramos plexales, 76% de las derechas y 69% de las izquierdas. La doble presenta un ramo medial que termina de igual forma así como otro lateral con trayecto diferente. (Tabla 4) (Foto 8)

Tabla 4. Trayecto de las arterias comunicantes posteriores derecha e izquierda

Arterias	Según forma de presentación	Clásico		Lateral al III par craneal		Posterior hasta la cisura calcarina		Total
		No.	%	No.	%	No.	%	
Comunicante posterior derecha	Única	40	80	9	18	1	2	50
		-	-	-	-	-	-	-
Comunicante posterior izquierda.	Única	42	86	6	12	-	-	48
	Doble RM	1	2	-	-	-	-	-
	RL	-	-	1	2	-	-	-

Fuente: Formularios de recolección de datos de las piezas disecadas

Leyenda:

RM: Ramo Medial

RL: Ramo Lateral

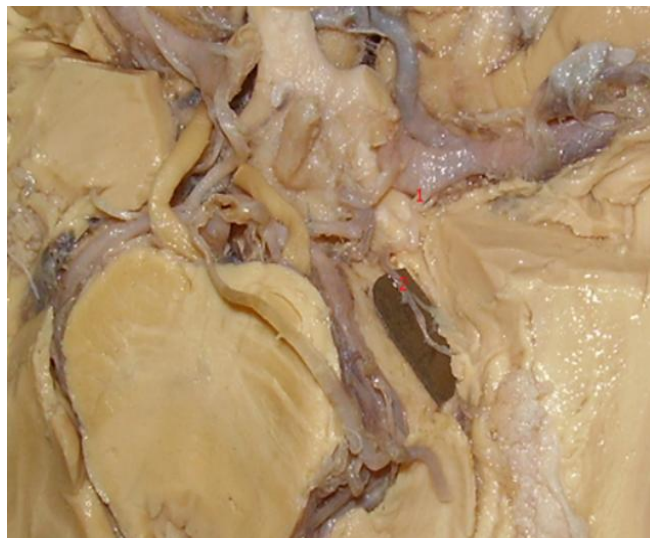

Foto 8. Terminación de la arteria coroidea anterior como ramo plexal doble en el hemisferio izquierdo. (Vista inferior de un cerebro humano)

La forma de terminación más frecuente fue la anastomosis de la arteria comunicante posterior con la arteria cerebral posterior, en el 86% de los hemisferios derechos y 88% de los izquierdos. Se presentó una comunicante posterior con patrón fetal en continuidad anastomótica con la porción

distal de la arteria cerebral posterior en el 12% de los hemisferios derechos y 10% en los izquierdos. Se observó en una pieza (2%) la ausencia de anastomosis y como forma de terminación para la comunicante posterior el ramo calcarino. La comunicante posterior izquierda doble mostró doble anastomosis: el ramo medial con el segmento proximal de la cerebral posterior y el ramo lateral con un patrón fetal, en su porción distal, que cubría el territorio de irrigación de la arteria coroidea anterior, ausente en esa pieza. (Tabla 5)

Tabla 5. Terminación de las arterias coroideas anteriores derecha e izquierda

Arterias	Según forma de presentación	Ramos terminales						
		Ramo plexal único		Ramo plexal doble		Ramo para el uncus(Hipocampo)		Total
		No.	%	No.	%	No.	%	
Coroidea anterior derecha.	Única	38	76	6	12	-	-	44
	Doble Ramo Medial	6	12	-	-	-	-	6
	Doble Ramo Lateral	-	-	-	-	6	12	6
Coroidea anterior izquierda.	Única	34	69	8	16	-	-	42
	Doble Ramo Medial	7	14	-	-	-	-	7
	Doble Ramo Lateral	-	-	-	-	7	14	7

Fuente: Formularios de recolección de datos de las piezas disecadas

DISCUSIÓN

A pesar de que en la literatura se plantean variaciones en el origen de la arteria coroidea anterior, desde su inicio en diferentes caras de la carótida interna hasta en la cerebral media e incluso en la comunicante posterior,⁷⁻⁹ en los hemisferios cerebrales estudiados fue una constante su nacimiento en la cara posterior de la carótida interna. Esto se explica porque las variantes observadas en las casuísticas de estos autores eran muy aisladas. Se considera que el origen común de la arteria comunicante posterior es en la carótida interna,¹⁰⁻¹³ tal como se observó en los hemisferios cerebrales estudiados. Otros orígenes descritos por Moore y Dalley¹⁴ no fueron observados.

En uno de los hemisferios derechos estudiados se observó una variante no descrita por los investigadores consultados: un tronco común para la arteria coroidea anterior y comunicante posterior con origen en la cara posterior de la carótida interna. Estas arterias generalmente están muy relacionadas desde su origen e irrigan territorios comunes, lo que justifica la presencia de esta variación.

El trayecto clásico de la arteria coroidea anterior incluye su decursar lateralmente al tracto o cintilla óptica con un cruzamiento por debajo de este antes de alcanzar el cuerpo geniculado lateral.^{7, 15,16} En las piezas anatómicas estudiadas si bien la arteria coroidea anterior como patrón común contornea el pedúnculo cerebral,^{6, 10,19} desde su origen se mantiene por fuera del tracto óptico, al que cruza por debajo a nivel del tuber cinerium, para continuar un curso medial y realizar un segundo cruzamiento a nivel del cuerpo geniculado lateral. Aquí se coloca nuevamente lateral al tracto óptico.^{11, 12, 15, 18}

Este trayecto alterno con doble decusación no está descrito en la bibliografía consultada, como tampoco la variante de trayecto observada por debajo del tracto óptico.

El trayecto y la terminación clásico de la arteria comunicante posterior predominó en la mayoría de las piezas estudiadas coincidiendo con la casuística de otros autores,^{7, 20-22} es significativo un trayecto lateral al III par craneal no sólo en las únicas de tipo fetal, si no también en la que termina como arteria calcarina.^{7, 22-24} Esta variante en que la comunicante posterior derecha no forma parte del círculo arterial del cerebro y se continúa como arteria calcarina (no reportada en la bibliografía consultada) resultó única, porque como regularidad en las piezas estudiadas la comunicante posterior se anastomosó con la cerebral posterior, en la mayoría de los casos en su segmento proximal (comportamiento clásico), con menos frecuencia en su segmento distal (patrón fetal).

La terminación en plexos coroideos fue una regularidad en las piezas estudiadas, tanto en las formas de presentación única como dobles.²⁵⁻²⁷ En este último caso el ramo medial sigue el trayecto de la coroidea anterior única y el ramo lateral sustituye a la arteria colateral para el uncus o gancho del hipocampo, cuestión no mencionada en la literatura del tema.

En un hemisferio izquierdo no se observó arteria Coroidea Anterior y sus territorios fueron asumidos por ramas de la Comunicante Posterior.

CONCLUSIONES

El sistema de la arteria coroidea anterior presenta un patrón común caracterizado por su origen en la cara posterior de la carótida interna, una forma de presentación única y un trayecto con doble cruzamiento con respecto al tracto óptico, en el que contornea al pedúnculo cerebral y se lateraliza para terminar en la arteria plexal.

Como parte de la norma anatómica de la arteria coroidea anterior se constataron variantes de origen: tronco común para la arteria coroidea anterior y comunicante posterior a partir de la

carótida interna; formas de presentación (de número): dobles y ausente; de trayecto: lateral o inferior al tracto óptico. En el caso de las dobles el ramo medial se comporta como coroidea única y el ramo lateral como arteria del uncus.

El patrón común de la arteria comunicante posterior se caracteriza por su origen en la cara posterior de la carótida interna y su forma de presentación única. Asume el trayecto clásico, lateral y por debajo del tuber cinerium y en dirección posteromedial para terminar anastomosándose con la cerebral posterior correspondiente para conformar el círculo arterial del cerebro (Willis).

Variantes anatómicas en el sistema de la arteria comunicante posterior pueden considerarse: de origen, el tronco común que comparte con la coroidea anterior y por la forma de presentación, doble o ausente. Las variaciones de trayecto pueden ser de dos tipos: lateral al III par y con continuidad como arteria calcarina. Precisamente la forma no anastomótica como arteria calcarina terminal es una variación de terminación observada.

REFERENCIAS BIBLIOGRÁFICAS

1. Jiménez Guerra SD. Enfermedad cerebrovascular en fase aguda. 1998-2000. Rev Cubana Med Intens Emerg [serie en Internet]. 2003 [citado 1 jul 2005]; 34(2):[aprox. 12 p.]. Disponible en: http://www.11.bvs.cu/revistas/mie/vol.2-4-03/mie_03403.htm.
2. Colectivo de autores. Programa Nacional de prevención y control de las Enfermedades Cerebrovasculares. La Habana: MINSAP; 2000.
3. Barrero JF, Gómez JM, Gutiérrez J, López JM, Casado A. Análisis descriptivo de pacientes ingresados por enfermedad cerebrovascular aguda. Rev Neurolg. 2001; 32(6):511-9.
4. The World's Best Anatomical Charts. 3ra ed. Philadelphia: Lippincott Williams&Wilkins; 2000.
5. Sánchez Pérez RM, Maltó JM, Medrano V, Beltrán J, Díaz-Marín C. Aterosclerosis y circulación cerebral. Rev Neurolg. 1999; 28(9):1109-115.
6. Gardner F, Gray DJ, O'Rahilly R. Anatomía .3ra ed. México: Salvat Mexicana de editors, S.A.de cv; 1974.
7. Rhoton AL. Et supratentorial Arteries. Neurosurgery. 2002; 51(1):51-9.
8. Uz A, Erbil KM, Esmer AF. The origin and relations of the anterior choroidal artery: an anatomical study. Folia Morphol (Warsz) [serie en Internet]. 2005 nov [citado 10 feb 2008]; 64(4):[aprox. 4 p.]. Disponible en: <http://www.ncbi.nlm.nih.gov/pubmed/16425152?from=entrez>
9. Ferreira A, Braga FM. Microsurgical anatomy of the anterior choroidal artery. Arq Neuropsiquiatr [serie en Internet]. 1990 dic [citado 28 oct 2006]; 48(4):[aprox. 6 p.]. Disponible en: http://www.ncbi.nlm.nih.gov/entrez/query.fcgi?db=pubmed&cmd=Retrieve&dopt=abstractPlus&list_uids=2094191&query_hl=9&itool=pubmem

10. Testut L, Latarjet A. Anatomía Humana. T 2. 9na ed. Madrid: Editorial Salvat; 1966.
11. Gray's Anatomy. The Anatomical Basis of Medicine and Surgery. 39a ed. Edinburg: Churchill Livingstone; 2005.
12. Sinelnikov RD. Atlas de Anatomía Humana. T 2. 4ta ed. URSS: Editorial MIR Moscú; 1986.
13. Gabella G. Sistema Cardiovascular. En: Williams Meter L, editor. Anatomía de Grey. Madrid: Harcourt; 1999.p.1528-29.
14. Moore K, Dalley A. Clinically Oriented Anatomy. 4ta ed. Philadelphia: Lippincott Williams&Wilkins; 1999.
15. Prives M, Lisenkov N, Buskovich V. Anatomía Humana. T 3. 2da ed. URSS: Editorial MIR Moscú; 1984.
16. Rosell Puig W, Dovalés Borjas C, Álvarez Torres I. Morfología Humana. T 2. La Habana: Editorial Ciencias Médicas; 2002.
17. Erdem A, Yasargil G, Roth P. Microsurgical Anatomy of The hippocampal Arteries. J Neurosurg [serie en Internet]. 1993 [citado 28 oct 2006]; 79(2):[aprox. 9 p.]. Disponible en:
http://www.ncbi.nlm.nih.gov/entrez/query.fcgi?db=pubmed&cmd=Retrieve&dopt=abstractPlus&list_uids=8331410&query_hl=2&itool=pubmed_Docsum
18. Snell RS. Clinical Anatomy for medical students. 5a ed. Philadelphia: Lippincott Williams & Wilkins; 1999.
19. Llanio Navarro R, Lantigua Cruz A, Batule Batule M, Catarama Peñate M, Arús Soler E, Fernández Navarro A, et al. Síndromes Neurológicos. En: Llanio Navarro R, Lantigua Cruz A, Batule Batule M, Catarama Peñate M, Arús Soler E, Fernández Navarro A, editores. Síndromes. La Habana: ECIMED; 2005.p.315-86.
20. Rhoton AL. The supratentorial cranial space Microsurgical Anatomy and Surgical Approaches. Rev neurosurg. 2002 oct; 51(suppl 1):51-121.
21. Shiaya H, Kikuchi K, Suda Y, Shoji H, Shindo K. Ruptured internal carotid-posterior communicating artery aneurysm associated with an anomalous hyperplastic anterior choroidal artery and aneurysm: case report. No Shinkei Geka [serie en Internet]. 2005 [citado 10 feb 2008]; 33(2):[aprox. 7 p.]. Disponible en:
<http://www.ncbi.nlm.nih.gov/pubmed/15714961?=&itool=Entrez>
22. Uz A, Mine EK. A morphological study of the posterior communicating artery. Folia Morphol (Warsz) [serie en Internet]. 2004 nov [citado 10 feb 2008]; 63(4):[aprox. 3 p.]. Disponible en: <http://www.ncbi.nlm.nih.gov/pubmed/15712133?=&itool=Entrez>
23. Krayenbuhl N, Krisht AF. Dividing the posterior communicating artery in approaches to the interpeduncular fossa: technical aspects and safety. Neurosurgery [serie en Internet]. 2007 nov [citado 20 abr 2008]; 61(5 suppl 2):[aprox. 5 p.]. Disponible en:
<http://www.ncbi.nlm.nih.gov/pubmed/18091254?=&itool=Entrez> system
2.PEntrez.Pubmed. Pubmed-Results Panel. Pubmed RV Docsum.
24. Testut L, Jacob T. Compendio de Anatomía Topográfica con aplicaciones médico quirúrgicas. Barcelona: Editorial Salvat; 1920.

25. Martini F, Timmons M. The cardiovascular system vessels and circulation, In: Martini F, Timmons M, editors. Human Anatomy. 2a ed. New Jersey:Prentice Hall; 1998.p.543-79.
26. Gazzola S, Auiu RJ, Gladstone DJ, Mallia G, Li V, Fox AJ, et al. Vascular and nonvascular mimics of the CT angiography "spot sign" in patients with secondary intracerebral hemorrhage. Stroke [serie en Internet]. 2008 apr [citado 30 mayo 2008]; 39(4):[aprox. 6 p.]. Disponible en:<http://www.ncbi.nlm.nih.gov/pubmed/18292380?=&itool=Entrez>
27. Koyama T, Gibo H, Kobayashi S. A large anomalous anterior choroidal artery associated with internal carotid artery-posterior communicating artery aneurysm. Case report. Neurosurg Rev [serie en Internet]. 1998 apr [citado 8 mayo 2008]; 21(4):[aprox. 3 p.]. Disponible en:<http://www.ncbi.nlm.nih.gov/pubmed/10068195?=&itool=Entrez>

Recibido: 24 de junio de 2009

Aprobado: 2 de julio de 2010

Dra. Yamisel Mejías Alpíza. Email: yamisel@iscmc.cmw.sld.cu