

Meniscectomía artroscópica: principios básicos

Arthroscopic meniscectomy: basic principles

Dr. Alejandro Álvarez López; Dra. Yenima García Lorenzo; Dr. Antonio Puentes Álvarez; Dr. Roberto Marrero Pons

Hospital Universitario Manuel Ascunce Domenech. Camagüey, Cuba.

RESUMEN

Introducción: las lesiones de los meniscos de la articulación de la rodilla constituyen una causa muy frecuente de asistencia médica especialmente en pacientes jóvenes.

Desarrollo: se realizó una revisión bibliográfica actualizada, sobre el manejo de pacientes con lesiones parciales de los meniscos. Se analizaron aspectos importantes como anatomía, composición bioquímica, disposición de fibras de colágeno, propósitos de la meniscectomía parcial, cuadro clínico, indicaciones para la realización de este método, clasificación y las generalidades en su tratamiento. Con respecto al tratamiento se hace referencia fundamentalmente en la utilización de diferentes principios basados en el uso de la artroscopia.

Conclusiones: la meniscectomía artroscópica es una variedad de tratamiento muy útil, permite el manejo de estos enfermos de forma ambulatoria y por incisiones mínimas de la piel.

DeCS: TRAUMATISMOS DE LA RODILLA; MANEJO DE ATENCIÓN AL PACIENTE; ARTROSCOPIA; ATENCIÓN AMBULATORIA; LITERATURA DE REVISIÓN COMO ASUNTO

ABSTRACT

Introduction: meniscuses lesions of the knee joint constitute a very frequent cause of medical attendance, especially in young patients.

Development: an updated bibliographical review on patient's management with meniscuses partial lesions was carried out. Important aspects were analyzed as anatomy, biochemical composition, arrangement of collagen fibers, purposes of partial meniscectomy, clinical picture, and indications of carrying out this method, classification and generalities in its treatment. With regard to the treatment, reference is made fundamentally in the use of different principles based on the use of arthroscopy.

Conclusions: arthroscopic meniscectomy is a variety of very useful treatment; it allows the handling of these sick persons in an ambulatory way by minimal incisions of the skin.

DeCS: KNEE INJURIES; PATIENT CARE MANAGEMENT; ARTHROSCOPY; AMBULATORY CARE; REVIEW LITERATURE AS TOPIC

INTRODUCCIÓN

Las lesiones de los meniscos de la rodilla constituye una de las enfermedades más encontradas en la práctica médica diaria como ortopédicos, para su diagnóstico se requiere de un alto índice de sospecha y la realización de un examen físico riguroso ya que en muchas ocasiones estas lesiones están acompañadas de otras, que enmascaran en cierta medida su diagnóstico como ocurre en las lesiones de los ligamentos.^{1, 2}

Con la introducción de la artroscopia se puede diagnosticar y tratar un gran grupo de lesiones que anteriormente eran tratadas mediante meniscectomía total donde el enfermo empeora progresivamente de su cuadro clínico y terminando por presentar cambios degenerativos tempranos de la articulación.³

Una vez detectada la lesión de menisco es de gran utilidad clasificarlas ya que muchas de ellas son tratadas de manera muy peculiar, lo cual sirve de guía al cirujano ortopédico para su manejo y pronóstico. En cualquiera de las variantes existen principios básicos a seguir ante cualquier situación a la hora de realizar la meniscectomía.⁴

La menisectomía parcial constituye una variante de tratamiento muy útil frente a ciertos tipos de desgarramientos meniscales. Debido a las dificultades diagnósticas que ofrece este tipo de lesiones los autores se proponen realizar la siguiente revisión, profundizando en aspectos como anatomía, clasificación y principios generales del tratamiento basados en la utilización de la artroscopia.

Los meniscos son dos fibrocartílagos que adoptan una morfología más o menos semilunar, y que cubren la porción periférica de ambas mesetas tibiales, proporcionando estabilidad a la articulación de la rodilla. El menisco medial recuerda la letra "C" y el menisco lateral la "O" y ambos la fórmula del monóxido de carbono. En cada uno de ellos podemos distinguir dos cuernos, anterior y posterior, que se insertan en las superficies no articulares de la fosa intercondilar de la tibia. En el 4-16 % de las rodillas los cuernos anteriores de los meniscos se hallan unidos anteriormente a través del ligamento transversal o yugal. A la sección ambos meniscos presentan una forma triangular. La cara superior es ligeramente cóncava y congruente con el cóndilo femoral, mientras que la cara inferior es plana y se adapta a la meseta tibial.⁵⁻⁷

El menisco interno es menos móvil que el menisco externo debido a que su parte media está adherida a las fibras profundas del ligamento lateral interno de la articulación, circunstancia que contribuye a explicar que las lesiones sean más frecuentes que en el menisco externo. Este menisco es más grueso y móvil que el interno a pesar de que su región póstero-externa se fija en parte al tendón del músculo poplíteo, que desde su origen en la cara posterior de la tibia, cranealmente a la línea del sóleo, alcanza el cóndilo externo del fémur atravesando la cápsula articular por un ojal limitado superiormente por el ligamento poplíteo arqueado.^{7, 8}

La orientación de sus fibras colágenas es de dos formas: circunferencial las cuales permiten disipar las fuerzas compresivas y las de disposición radial que disipan las fuerzas longitudinales.⁶ (Figura 1)

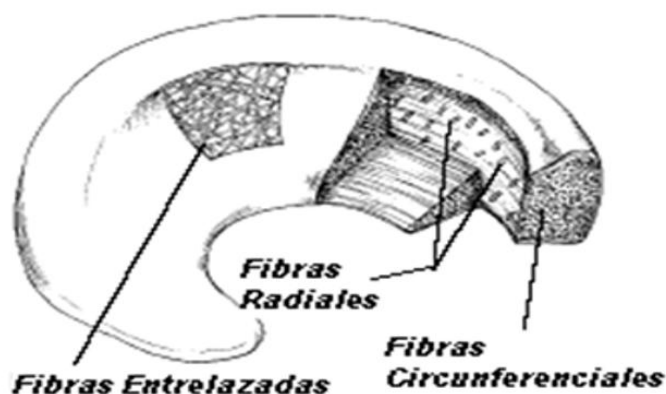


Figura 1. Disposición de las fibras colágenas del menisco

Desde el punto de vista bioquímico el menisco esta conformado de un 60 a un 70 % de colágeno, especialmente tipo I en el 90 %, aunque también encontramos colágenos tipo II, III, V y VI pero en pequeñas cantidades. La elastina representa el 0, 6 % del peso seco del menisco y las otras proteínas no colágenas representan del 8 al 13 %. Las células fundamentales del menisco son los fibrocondrocitos los cuales se encargan de la síntesis de la matriz fibrocartilaginosa. ⁶

Después del nacimiento el menisco es una estructura totalmente vascular, pero aproximadamente a los nueve meses de vida el tercio más interno se convierte en a vascular. Según los estudios de Arnoczky y Warren ⁹ sobre las vascularidad del menisco, en el menisco lateral la zona vascular se localiza de un 10 a un 25 % en su porción más externa y el menisco medial de un 10 a un 30 % en la misma zona. El aporte sanguíneo proviene de las ramas superiores e inferiores de las arterias geniculares tanto mediales como laterales, las cuales forman el plexo perimeniscal. Debido a la a avascularidad de los tercios internos del menisco su nutrición celular ocurre fundamentalmente por difusión o bombeo mecánico. ¹⁰

Los elementos neurales son más abundantes en la región externa del menisco con fibras mielinizadas y no mielinizadas. ⁶

Las funciones del menisco son: absorción de carga de peso, reducción del contacto entre el fémur y la tibia, aumento del área de contacto y congruencia, limitación de los movimientos extremos de flexión y extensión además de su actividad propioceptiva. ^{11, 12}

Teniendo en cuenta todos los elementos planteados con anterioridad se hace necesario conservar la mayor cantidad de tejido meniscal posible, para lo cual realizamos la meniscectomía parcial.

Los propósitos de la meniscectomía parcial según O'Connor citado por Metcalf ¹³ son los siguientes:

1. La resección del fragmento de menisco que se desplaza en la interface femorotibial durante el apoyo.
2. Realizar la resección de forma regular en el borde meniscal de manera tal que prevenga desgarras posteriores.
3. Preservar en todo lo posible el borde capsular del menisco para garantizar la estabilidad.
4. Protección del cartílago adyacente durante la meniscectomía.

Para el diagnóstico de las lesiones meniscales nos basamos en tres elementos fundamentales: historia de la lesión, cuadro clínico y exámenes Imagenológico. No es objetivo de este trabajo profundizar en estos tres aspectos, pero si recordar la clásica triada de Henderson la cual puede ser encontrada hasta en un 80% de los

pacientes con lesiones meniscales y la misma esta conformada por: dolor, bloqueo e inflamación. ^{14, 15}

Una vez confirmada la lesión de menisco nos preguntamos si la misma tendrá indicación quirúrgica artroscópica, para responder esta pregunta tenemos que basarnos en los criterios citados por Metcalf. ¹³

1. Presencia de síntomas típicos dados por: dolor, inflamación, bloqueo y sensación de inestabilidad.
2. Examen físico positivo de lesión de menisco.
3. Ausencia de otras causas de dolor que puedan semejar el daño meniscal tanto intra- articulares como extra- articulares.
4. Fallo al tratamiento conservador.

En todo caso es mejor realizar una artroscopia diagnóstica ante todo paciente con posible lesión de menisco especialmente si es joven.

Clasificación

Debido a la gran variedad de lesiones meniscales y las particularidades de algunas de ellas, se hace necesario clasificarlas como a continuación: ¹⁶⁻¹⁸ (Figura 2)

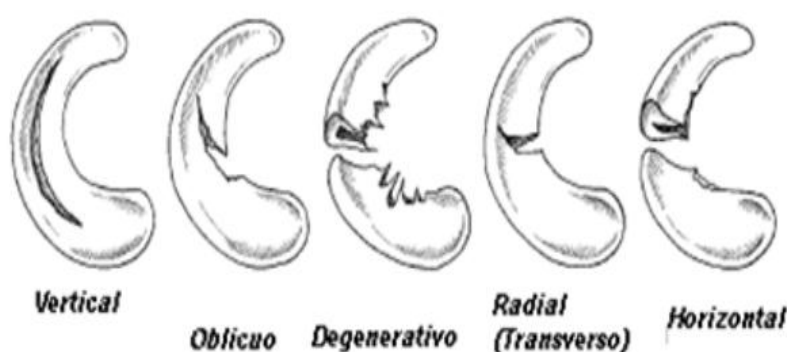


Figura 2. Clasificación de los desgarros del menisco

- Desgarros verticales y longitudinales
- Desgarros Oblicuos
- Desgarros degenerativos
- Desgarros radiales
- Desgarros horizontales
- Desgarros en meniscos discoides

Según Metcalf ¹³ 80 % de estas lesiones son de tipo oblicuas o verticales, por lo que sirve de gran ayuda al cirujano artroscópico a buscar primero este tipo de lesión y luego de no ser así sospechar lesiones de otro tipo. (Tabla 1)

Tabla1. Incidencia según Metcalf de los desgarros de menisco

Tipos de lesión	Incidencia (%)
Oblicuos	45
Vertical longitudinal	36
Degenerativo	12
Radial	3
Horizontal	3
Menisco discoide	1

El menisco medial se afectó en el 69 % de sus pacientes, solo en el 24 % se lesiono el menisco lateral y un 7 % presentó lesiones de ambos meniscos. ¹⁹⁻²¹

A continuación se definen las formas de desgarros de menisco más encontrados:

Longitudinal: Se sitúa en el sentido de las fibras longitudinales del menisco, pudiendo ser completa o incompleta, vertical u oblicua. Puede asentar en la unión menisco sinovial o en el borde libre. ¹³⁻²²

Horizontal: Se trata de un despegamiento horizontal en el espesor del menisco. ¹³⁻²²

Radial: Se trata de una fisura perpendicular que va desde el borde libre hacia la periferia. ¹³⁻²²

Estos diferentes tipos de roturas meniscales pueden asociarse entre sí dando lesiones meniscales más complejas.

A pesar de las grandes diferencias en la configuración de las lesiones meniscales existen una serie de principios generales para la resección meniscal por vía artroscópica, entre ellos se encuentran:

1. Extracción de los fragmentos móviles.

Los fragmentos móviles del menisco pueden desplazarse dentro de la articulación y son los responsables del bloqueo articular. ^{23, 24}

2. Tratar de obtener un contorno meniscal de forma regular, sin tratar de llegar a la perfección.

Se deben dejar los bordes del menisco regulares de manera tal que los fragmentos irregulares no puedan convertirse en fragmentos móviles que causen posteriormente bloqueo e inflamación. ^{25, 26}

3. Uso del explorador para comprobar movilidad y textura.

Mediante el uso del explorador podemos comprobar la movilidad y textura del menisco, lo cual sirve de guía para realizar la meniscectomía parcial. ^{27, 28}

4. Seguir la textura del menisco como guía para la resección.

La textura del menisco determina la cantidad de menisco a extraer, en los desgarros traumáticos la consistencia es más firme, no sucede así con los desgarros degenerativos en los que la consistencia es más suave. Una vez que realizamos la

resección del menisco al nivel requerido, debemos comprobar el borde de los mismos. ²⁹⁻³⁰

5. Proteger a toda costa la unión menisco- capsular.

En caso de afección de la región menisco-capsular la articulación se abre de dos a tres milímetros demostrando su función en la estabilidad de la rodilla. Se debe avanzar poco a poco para evitar a toda costa un corte profundo y causar daño de esta estructura. 31-33

6. Alternar el uso de equipos motorizados y manuales.

Es importante tener presente que ambos instrumentos deben ser usados alternativamente y uno no sustituye al otro. Sin embargo, los instrumentos manuales permiten un control más exacto de la región del menisco a resecionar.

¹³⁻³⁴

7. Si existe dudas es mejor dejar más borde meniscal que menos.

Se debe resecionar solo lo necesario y conservar tanto tejido meniscal como sea posible. ¹³⁻³⁵

CONCLUSIONES

Las lesiones de menisco constituyen una enfermedad muy frecuente en la actualidad, su diagnóstico y manejo por vía artroscópica revolucionan los resultados en esta lesión la cual antiguamente era manejada mediante meniscectomía total, existen diferentes tipos de desgarros los cuales tienen una forma particular de manejo aunque existen principios básicos para el manejo que deben ser aplicados a cada paciente.

REFERENCIAS BIBLIOGRÁFICAS

1.Schenk RC. Injuries of the Knee. En: Bucholz RW, Heckman JD, editors. Rockwood and Greens Fractures in Adults. 5th ed. Philadelphia: Lippincott Williams Wilkins; 2001.p.1874- 83.

2. O'Connor RL. The History of partial meniscectomy. En: Shahriaree J, editor. Arthroscopic Surgery. Philadelphia: JB Lippincott; 1984.p.93-7.

3.Milne JC. Meniscal Tears. En: Chapman MW, editor. Chapman Orthopaedic Surgery. 3rd ed. Philadelphia: Lippincott William and Wilkins; 2001.p.2300-10.

4.Miller RH, Azar FM. Knee Injuries. En: Canale ST, Beaty JH, editors. Campbell's Operative Orthopaedics. 11th ed. St Louis: Mosby; 2007.p.2417-35.

- 5.Ciccotti MG, Shields CL, Attrache NS. En: Fu FH, Harner CD, Vince KG, editors. Knee Surgery. Baltimore: Williams and Wilkins; 1994.p.591- 613.
- 6.Greis PE,Bardana DD,Holmstrom MC,Burks RT.Meniscal Injury I.Basic Science and Evaluation.J Am Acad Orthop Surg 2002;10(3):168-76.
- 7.Berlet GC,Fowler PJ.The anterior horn of the medial meniscus: An Anatomic study of its insertion.Am J Sports Med 1998;26:540-3.
- 8.McDevitt CA,Webber RJ.The ultrastructure and biochemistry of Meniscal cartilage.Clin Orthop 1990;252:8-18.
- 9.Arnoczky SP,Warren RF.Microvasculature of the human meniscus.Am J Sport Med 1982;10:90-5.
- 10.Dandy DJ.Arthroscopic Management of the Knee. London: Churchill Livingstone. 1987.p.111-59.
- 11.Muellner T,Weinstabl R,Schabus R,Vecsei V,Kainberger F.The diagnosis of meniscal tears in athletes:a comparison of clinical and magnetic resonance imaging investigations.Am J Sports Med 1997;25:7-12.
- 12.Shelbourne KD,Martini DJ,McCarroll JR,VanMeter CD.Correlation of Joint line tenderness and meniscal lesions in patients with acute anterior cruciate ligament tears.Am J Sports Med 1995;23:166-9.
- 13.Metcalf RW, Burks RT, Metcalf MS. Arthroscopic Meniscectomy. En: McGinty JB, editor. Operative Arthroscopy. 2 ed. Philadelphia: Lippincott Raven; 1996.p.263-98.
- 14.Daniell D,Daniels E,Aronson D.The diagnosis of meniscal pathology.Clin Orthop 1982;163:218-24.
- 15.Fowler PJ,Lubliner JA.The predictive value of five clinical signs in the evaluation of meniscal pathology.Arthroscopy 1989;5:184-6.
- 16.Horan PJ,Popovic NA,Islinger RB,Kuklo TR,Dick EJ.Acute and long term response of the meniscus to partial meniscectomy using the Holmium:YAG Laser.Arthroscopy 1999;15(2):55-64.
- 17.Shiozaki Y,Horibe S,Mitsuoka T,Nakamura N,Toritsuka Y,Shino K.Prediction of reparability of isolated semilunar lateral meniscus tears by magnetic resonance imaging.Knee Surg Sports Traumatol Arthrosc 2002;10(4):213-7.
- 18.Sommerlath KG.Results of meniscal repair and partial meniscectomy in stable knees.Int Orthop 1991;15(4):347-50.
- 19.Patel D.Proximal approaches to arthroscopic surgery of the knee.Am J Sports Med 1981;9(5):296-303.
- 20.Verdonk R.Alternative Treatments for Meniscal Injuries.J Bone Joint Surg Am 1997;79(5):866-73.

21. Talley MC, Grana WA. Treatment of Partial Meniscal Tears Identified during Anterior Cruciate Ligament Reconstruction with limited synovial abrasion. *Arthroscopy* 2000;16(1):6-10.
22. Griego JG. *Artroscopia de la Rodilla*. La Habana: ECIMED; 1991.
23. Schimmer RC, Brulhart KB, Duff C, Glinz W. Arthroscopic partial meniscectomy: a 12 year follow up and two step evaluation of the long term course. *Arthroscopy* 1998;14(2):136-41.
24. Binnet MS, Gurkan I, Cetin C. Arthroscopic resection of Bucket Handle Tears with the help of a suture punch: a simple technique to shorten operating time. *Arthroscopy* 2000;16(6):65-9.
25. Ryu RK, Ting AJ. Arthroscopic treatment of meniscal cysts. *Arthroscopy* 1993;9(5):591-5.
26. Greis PE, Holmstrom MC, Bardana DD, Burks RT. Meniscal Injury II. Management. *J Am Acad Orthop Surg* 2002;10(3):177-87.
27. Del_Pizzo W, Fox JM. Results of arthroscopic meniscectomy. *Clin Sports Med* 1990;9(3):633-9.
28. Beach WR, Tennet TD. *An Atlas of Arthroscopic Techniques*. London: Martin Dunitz; 2003.
29. Stam HJ, Binkhorst RA, Van Nieuwenhuyzen HF, Hagmeier R. The long-term consequence of strength deficits after meniscectomy. *Arch Phys Med Rehabil* 1993;74(3):271.
30. Polousk JD, Hedman TP, Vangsness CT. Electrosurgical methods for Arthroscopic Meniscectomy: a review of the literature. *Arthroscopy* 2000;16(8):813-21.
31. Rockborn P, Gillquist J. Long-term results after arthroscopic meniscectomy. The role of preexisting cartilage fibrillation in a 13 year follow-up of 60 patients. *Int J Sports Med* 1996;17(8):608-13.
32. Costouros JG, Raineri GR, Cannon D. Return of motion after simultaneous repair of displaced Bucket Handle meniscal Tears and anterior cruciate ligament reconstruction. *Arthroscopy* 1999;15(2):192-6.
33. Johnson LL. *Diagnostic and Surgical Arthroscopy*. 2nd ed. St Louis: Mosby; 1981. p.158- 67.
34. Vandermeer RD, Cunningham FK. Arthroscopic Treatment of the discoid lateral meniscus: results of long term follow up. *Arthroscopy* 1989;5:101-9.
35. Eastwood DM. The failures of Arthroscopic partial meniscectomy. *Injury* 1985;16:587-90.

Recibido: 19 de enero de 2010

Aprobado: 19 de mayo de 2010

Dr. Alejandro Álvarez López. Especialista de II Grado en Ortopedia y Traumatología.
Profesor Instructor. Hospital Universitario Manuel Ascunce Domenech. Camagüey,
Cuba. *E-mail.* yenima@finlay.cmw.sld.cu