

Inestabilidad patelofemoral: enfoque actual

Patellofemoral instability: current approach

Dr. Alejandro Álvarez López; Dra. Yenima García Lorenzo; Dr. Antonio Puentes Álvarez; Dra. Maruldis García Lorenzo

Hospital Universitario Manuel Ascunce Domenech. Camagüey, Cuba

RESUMEN

Introducción: la inestabilidad patelofemoral constituye una de las enfermedades más frecuentes que afecta esta articulación, especialmente a pacientes jóvenes.

Desarrollo: se realizó una revisión bibliográfica del tema, donde se tuvo como elementos más importantes: la biomecánica conformada por geometría articular, alineación y comportamiento de ligamentos y músculos. Se muestran los signos radiológicos clásicos mediante el uso de la radiografía convencional y la clasificación. Por último, se mencionan algunas modalidades de tratamiento quirúrgico y sus indicaciones.

Conclusiones: el tratamiento conservador es el primer pilar del tratamiento, sin embargo el manejo definitivo de la inestabilidad patelofemoral es generalmente quirúrgico, la técnica a realizar depende del grado de afección en cada paciente.

DeCS: INESTABILIDAD DE LA ARTICULACIÓN; SINDROME DE DOLOR PATEMOFEMORAL; RADIOGRAFÍA; PROCEDIMIENTOS QUIRUGICOS OPERATIVOS; ADOLESCENTE; LITERATURA DE REVISIÓN POR ASUNTO.

ABSTRACT

Introduction: patellofemoral instability constitutes one of the most frequent diseases that affect this articulation, particularly to young patients.

Development: a bibliographical review on the theme was performed taking into account the most important elements: biomechanics constituted by articular geometry, alignment and performance of ligaments and muscles. The classical radiological signs are shown through the use of the conventional radiography and classification. Finally, some modes of surgical treatment and its indications are mentioned.

Conclusions: The conservative treatment is the first pillar of treatment, however the definitive handling of patellofemoral instability is generally surgical, and the technique to carry out depends on the grade of affection in each patient.

DeCS: JOINT INSTABILITY; PATELLOFEMORAL PAIN SYNDROME; RADIOGRAPHY; SURGICAL PROCEDERUS, OPERATIVE; ADOLESCENT; REVIEW LITERATURE AS TOPIC.

INTRODUCCIÓN

Las afecciones de la articulación patelofemoral en la actualidad son cada vez más frecuentes. Según Colvin ¹ la incidencia de luxación aguda de la rotula es del 5.8 a 29 pacientes por cada 100 000 habitantes, incrementándose su incidencia a medida que avanza la edad. El índice de recurrencia después de una segunda luxación es del 50%. ^{2, 3}

El cuadro clínico de esta enfermedad se caracteriza no solo por episodios repetidos de luxación o subluxación, sino que además encontramos dolor localizado en la región anterior de la rodilla, molestias, limitaciones funcionales, atrofia del cuadriceps entre otras. ⁴⁻⁶

Para el diagnóstico de la inestabilidad patelofemoral (IPF) se hace necesario además del examen clínico minucioso, el apoyo imagenológico ya sea mediante radiografía simple en diferentes proyecciones, tomografía axial computarizada (TAC) y resonancia magnética nuclear (RMN). ⁷⁻⁹

La IPF es una enfermedad de origen multifactorial en la que desempeña un papel muy importante los factores anatómicos mencionados por Dejour ¹⁰ como: displasia troclear, aumento de la distancia entre el tuberosidad tibial y la faceta troclear,

inclinación excesiva de la rotula y presencia de rotula alta. Por otra parte, los factores secundarios son ante versión femoral excesiva, rotación externa de la tibia, *genus recurvatum* y *genus valgus*.¹¹

Debido a la importancia de este tema, su incidencia actual y su repercusión en la sociedad, se propone la realización de este artículo de revisión con el objetivo de profundizar en los aspectos biomecánicos, radiológicos y en relación a su tratamiento.

Para comprender de forma adecuada la presencia de esta entidad es necesario conocer los factores biomecánicos involucrados en su etiopatogenia, entre los que se encuentran:¹⁰

Geometría articular: en este aspecto desempeña un papel muy importante la profundidad y bordes de la cavidad troclear. El borde lateral es más alto en la región anterior del fémur y disminuye su altura a medida que se hace más distal y posterior lo cual brinda mayor estabilidad a la rotula en la posición de extensión y ligera flexión.

El cuádriceps y el tendón rotuliano provocan vectores de fuerza en sentido posterior brindando a la rotula mayor estabilidad durante la flexión.¹²⁻¹⁴

Alineación: el ángulo Q desempeña un papel importante en este aspecto. El ángulo Q en extensión es mayor debido a que la tibia rota externamente trasladando más lateralmente la tuberosidad tibial. Debido a este detalle la luxación de la rotula es más frecuente en esta posición, a esto agregamos que en la posición de total extensión la rotula se desengancha de la cavidad troclear favoreciendo la IPF.^{15, 16}

Es primordial recordar que el cuádriceps tracciona la rotula proximal y lateralmente y en caso de inestabilidad se desplaza un poco más en ese sentido, lo cual provoca como resultado una medición inadecuada del ángulo Q.^{17, 18}

Banda iliotibial y ligamento patelofemoral medial: la banda iliotibial se inserta en el tubérculo de Gerdy y en los tendones del cuádriceps y rotuliano, la tensión de la banda iliotibial desplaza la rotula lateralmente.^{19, 20}

El ligamento patelofemoral medial es la estructura de partes blandas que impide fundamentalmente el desplazamiento lateral de la rotula, se plantea que esta estructura limita de un 50 a un 60 % el desplazamiento lateral de la rotula cuando la articulación se encuentra entre 0 y 30 grados de flexión. Estudios realizados en cadáveres han demostrado que la sección de este ligamento disminuye en un 50 % la restricción del movimiento lateral de la rotula.^{21, 22}

Músculos: los músculos vasto medial y lateral oblicuos desempeñan un papel importante en la estabilidad de la rótula. La atrofia del músculo vasto medial oblicuo provoca el desplazamiento lateral de la rotula causando subluxación o luxación.²¹

Imagenología

Se deben realizar vistas radiológicas en proyecciones antero-posteriores, laterales y axiales con el fin de determinar la presencia de rótula alta y realizar las mediciones de los ángulos de congruencia.⁸

Además de lo anterior es necesario determinar los signos típicos de la displasia de la tróclea como son: ángulo del surco mayor a 145 grados, presencia del signo cruzado el cual esta formado por una línea que proviene de la región más profunda de la cresta troclear y cruza el aspecto anterior de los cóndilos, otro signo observado en la radiografía simple es la presencia de osteofito supratroclear y de doble contorno lo cual significa hipoplasia del cóndilo medial.^{1, 8}

Autores como Dejour y Le Coultre¹⁰ detectaron en sus estudios que alrededor de un 96 % de los pacientes que presentaron luxación de la rótula presentan algún grado de hipoplasia de la tróclea, la cual se puede clasificar de la siguiente manera:
Tipo A: presencia del signo cruzado con morfología troclear conservada y ángulo el surco mayor a 145 grados. (Figura 1)

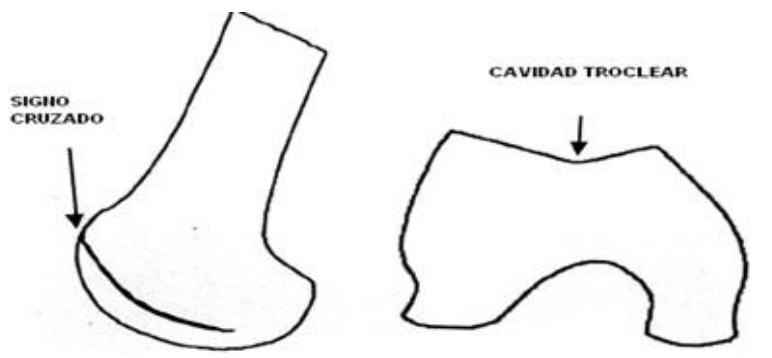


Figura 1. Tipo A

Tipo B: presencia del signo cruzado, osteofito supratroclear y tróclea de aspecto plano o convexo. (Figura 2)

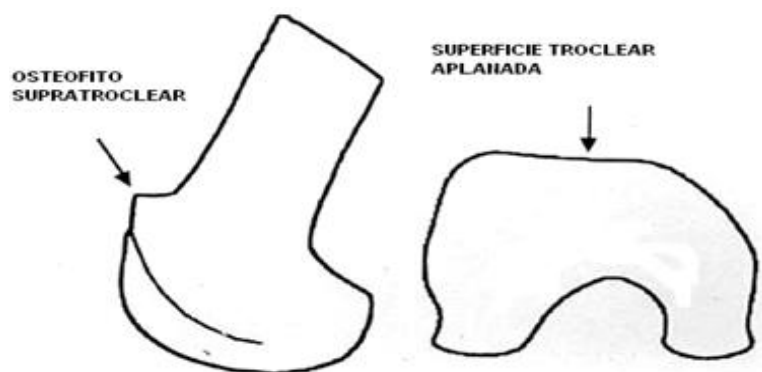

Figura 2. Tipo B

Tipo C: presencia del signo cruzado y de doble contorno. (Figura 3)

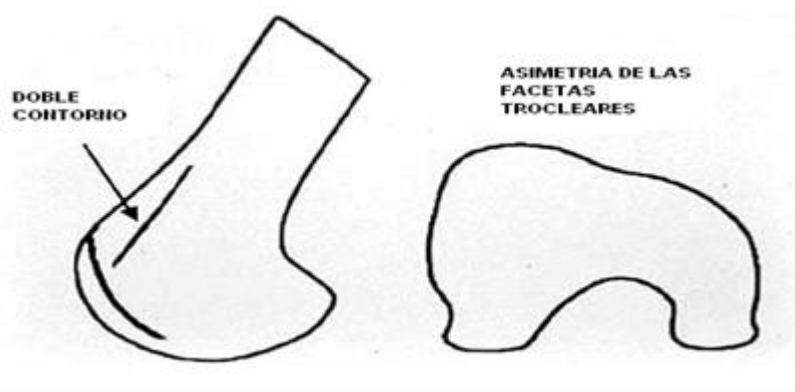


Figura 3. Tipo C

Tipo D: presencia del signo cruzado, osteofito supratrocLEAR, doble contorno, asimetría de las facetas trocLeares y puente vertical entre las facetas medial y lateral. (Figura 4)

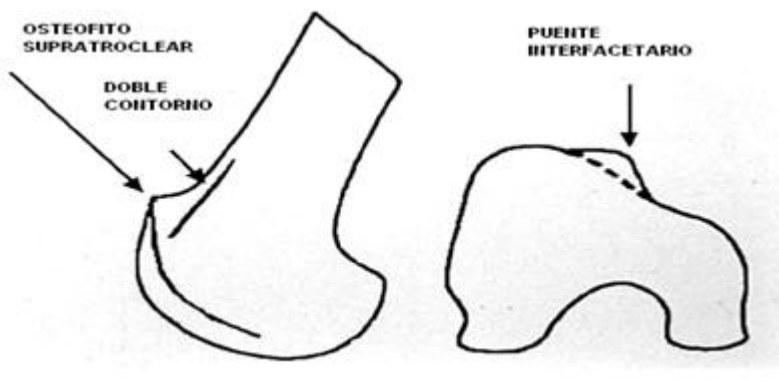


Figura 4. Tipo D

La tomografía axial computarizada (TAC) brinda una imagen tridimensional de la articulación patelofemoral y permite la medición de la distancia entre la tuberosidad tibial y la cresta troclear, si esta medición es mayor a 20mm es altamente sugestivo de inestabilidad rotuliana.^{22, 23}

Por otra parte la resonancia magnética nuclear(RMN) nos ayuda a conocer si existe lesión osteocondral y visualizar el estado de las estructuras mediales como el músculo oblicuo medial y el ligamento colateral medial el cual usualmente esta desgarrado a nivel de su inserción en el fémur.^{24, 25}

Tratamiento

El tratamiento conservador de la IPF consiste fundamentalmente en la realización de terapia física con el objetivo de mejorar rango de movimiento, fortaleza

muscular y propiocepción de la rodilla. El uso de vendajes elastizados ayuda a controlar el movimiento excesivo de la rótula y disminuye la fuerza muscular del cuádriceps favoreciendo más tempranamente la activación del músculo oblicuo medial que la del vasto lateral al bajar y subir escaleras.²⁶⁻²⁸

Los pacientes con IPF generalmente presentan atrofia de los músculos glúteos lo cual provoca aducción y rotación interna del fémur durante las actividades con carga de peso acentuando de esta manera la inestabilidad patelofemoral, por esta razón es necesario el fortalecimiento de este grupo muscular con el fin de favorecer la rotación externa.²⁹⁻³¹

Aunque el tratamiento conservador brinda resultados, los pacientes con IPF deben de ser manejados mediante tratamiento quirúrgico. Para este fin, se han descrito más de 100 técnicas quirúrgicas.³⁰

En el tratamiento quirúrgico se combinan una serie de procedimientos como la liberación del retináculo lateral, imbricación medial, realineación distal, plastia de la tróclea y traslado de la tuberosidad tibial hacia una zona más medial y anterior. Algunas de estas técnicas pueden ser realizadas mediante artroscopia, procedimientos a cielo abierto y combinados.³²⁻³⁴

La liberación del retináculo lateral por si solo es ineficiente para el tratamiento de la IPF debido a la incapacidad de este proceder para mantener la rótula desplazada hacia la región medial. Por otra parte, si mediante el proceder se secciona accidentalmente y en su totalidad el vasto lateral oblicuo, puede causar inestabilidad pero esta vez de tipo medial.³⁵

Generalmente la liberación del retináculo lateral se debe combinar con procedimientos mediales ya sean plicaturas o reconstrucción, lo cual es muy efectivo en pacientes en que la distancia entre la cresta troclear y la tuberosidad tibial es menor a 20mm y presentan algunos cambios degenerativos leves en la articulación patelofemoral medial.^{36, 37}

En relación a los procedimientos mediales la reconstrucción del ligamento patelofemoral medial está indicada en pacientes con ausencia de cambios degenerativos del cartílago articular, este proceder brinda buenos resultados. Para la reconstrucción se han utilizado músculos y tendones como el aductor magno, semitendinoso y tibial anterior, la reconstrucción puede ser de tipo estática y/o dinámica.³⁸

La plastia de la cavidad troclear esta indicada en pacientes con el signo "J" con distancia de la tuberosidad tibial a la tróclea de 10 a 20mm o más y presencia de tróclea convexa específicamente en los tipos B y D, este proceder no debe ser realizado en pacientes con rótula tipo IV de Wiberg, para algunos autores este proceder no es el ideal ya que puede producir daño al hueso subcondral y cartílago articular.³⁹⁻⁴¹

La transferencia de la tuberosidad tibial hacia una dirección mas medial y anterior es otra técnica utilizada en el tratamiento de la IPF, mediante este proceder se logra cambiar el punto de contacto de la rótula y por consecuencia disminuye el daño sobre la superficie articular dañada. Esta técnica tiene mejores resultados en hombres con cartílago articular de la rótula intacto. La complicación más importante de este proceder además de la sobre corrección es la fractura del fragmento proximal de la tibia, lo cual ocurre generalmente en los tres meses después de la operación y esta asociada con la carga de peso temprana de la extremidad.^{42, 43}

CONCLUSIONES

La IPF no es una enfermedad de fácil manejo, para su tratamiento adecuado se necesita conocer todos los factores involucrados ya que cada enfermo necesita de una valoración individual. El diagnóstico imagenológico además del clínico es imprescindible en este último, se identificaron los signos radiológicos clásicos. Como regla general, el tratamiento es quirúrgico mediante la combinación de técnicas tanto de partes blandas como óseas.

REFERENCIAS BIBLIOGRÁFICAS

- 1.Colvin AC,West RV.Current concepts review:Patellar Instability.J Bone Joint Surg Am 2008;90(12):1751-62.
- 2.Eriksson E.Patella dislocation.Knee Surg Sports Traumatol Arthrosc 2005;13(7):509-17.
- 3.Fithian DC,Paxton EW,Stone ML,Silva P,Davis DK.Epidemiology and natural history of acute patellar dislocation. Am J Sports Med 2004;32(5):1114-21.
- 4.White BJ,Sherman OH.Patellofemoral instability.Bull NYU Hosp Jt Dis 2009;67(1):22-9.
- 5.Lim AK,Chang HC,Hui JH.Recurrent patellar dislocation: reappraising our approach to surgery.Ann Acad Med Singapore 2008;37(4):320-3.
- 6.Minkowitz R,Inzerillo C,Sherman OH.Patella instability.Bull NYU Hosp Jt Dis 2007;65(4):280-93.
- 7.Andrish J.The management of recurrent patellar dislocation.Orthop Clin North Am 2008;39(3):313-27.
- 8.Kramer J,Scheurecker G,Scheurecker A,Stöger A,Huber H,Hofmann S.Imaging examinations of the patellofemoral joint.Orthopade 2008;37(9):818-22.

9. Mohana-Borges AV, Resnick D, Chung CB. Magnetic resonance imaging of knee instability. *Semin Musculoskelet Radiol* 2005;9(1):17-33.
10. Dejour D, Le Coultre B. Osteotomies in patellofemoral instabilities. *Sports Med Arthrosc*. 2007;15:39-46.
11. Amis AA. Current concepts on anatomy and biomechanics of patellar stability. *Sports Med Arthrosc* 2007;15(2):48-56.
12. Feller JA, Amis AA, Andrish JT, Arendt EA, Erasmus PJ. Surgical biomechanics of the patellofemoral joint. *Arthroscopy* 2007;23(5):542-53.
13. Servien E, Ait_Si Selmi T, Neyret P. Subjective evaluation of surgical treatment for patellar instability. *Rev Chir Orthop* 2004;90(2):137-42.
14. Tecklenburg K, Dejour D, Hoser C, Fink C. Bony and cartilaginous anatomy of the patellofemoral joint. *Knee Surg Sports Traumatol Arthrosc* 2006;14(3):235-40.
15. Smith TO, Davies L, O'Driscoll ML, Donell ST. An evaluation of the clinical tests and outcome measures used to assess patellar instability. *Knee* 2008;15(4):255-62.
16. Sendur OF, Gurer G, Yildirim T, Ozturk E, Aydeniz A. Relationship of Q angle and joint hypermobility and Q angle values in different positions. *Clin Rheumatol* 2006;25(3):304-8.
17. Lattermann C, Toth J, Bach BR. The role of lateral retinacular release in the treatment of patellar instability. *Sports Med Arthrosc* 2007;15(2):57-60.
18. Anbari A, Cole BJ. Medial patellofemoral ligament reconstruction: a novel approach. *J Knee Surg* 2008;21(3):241-5.
19. Dopirak RM, Steensen RN, Maurus PB. The medial patellofemoral ligament. *Orthopedics* 2008;31(4):331-8.
20. Lind M, Jakobsen BW, Lund B, Christiansen SE. Reconstruction of the medial patellofemoral ligament for treatment of patellar instability. *Acta Orthop* 2008;79(3):354-60.
21. Merican AM, Iranpour F, Amis AA. Iliotibial band tension reduces patellar lateral stability. *J Orthop Res* 2009;27(3):335-9.
22. Shakespeare D, Fick D. Patellar instability--can the TT-TG distance be measured clinically?. *Knee* 2005;12(3):201-4.
23. Jafaril A, Farahmand F, Meghdari A. The effects of trochlear groove geometry on patellofemoral joint stability--a computer model study. *Proc Inst Mech Eng* 2008;222(1):75-88.
24. Barnett AJ, Gardner RO, Lankester BJ, Wakeley CJ, Eldridge JD. Magnetic resonance imaging of the patella: a comparison of the morphology of the patella in normal and dysplastic knees. *J Bone Joint Surg Br* 2007;89(6):761-5.

25. Escala JS, Mellado JM, Olona M, Giné J, Saurí A. Objective patellar instability: MR-based quantitative assessment of potentially associated anatomical features. *Knee Surg Sports Traumatol Arthrosc* 2006;14(3):264-72.
26. Fithian DC, Paxton EW, Cohen AB. Indications in the treatment of patellar instability. *J Knee Surg* 2004;17(1):47-56.
27. Merican AM, Amis AA. Anatomy of the lateral retinaculum of the knee. *J Bone Joint Surg Br* 2008;90(4):527-34.
28. Mulford JS, Wakeley CJ, Eldridge JD. Assessment and management of chronic patellofemoral instability. *J Bone Joint Surg Br* 2007;89(6):709-16.
29. Thienpont E, Druetz V. Patellar fracture following combined proximal and distal patella realignment. *Acta Orthop Belg* 2007;73(5):658-60.
30. McConnell J. Rehabilitation and Nonoperative treatment of patellar instability. *Sports Med Arthrosc* 2007;15:95-104.
31. Muthukumar N, Angus PD. Patellar fracture following surgery for patellar instability. *Knee* 2004;11(2):121-3.
32. Merican AM, Kondo E, Amis AA. The effect on patellofemoral joint stability of selective cutting of lateral retinacular and capsular structures. *J Biomech* 2009;42(3):291-6.
33. Verdonk P, Bonte F, Verdonk R. Lateral retinacular release. *Orthopade* 2008;37(9):884-9.
34. Doral MN, Tetik O, Atay OA, Leblebicioglu G, Aydog T. Patellar instability: arthroscopic surgery, indications and techniques. *Acta Orthop Traumatol Turc* 2004;38(Suppl 1):119-26.
35. Lavery M, Bell J, Rickelman T, Boezaart A, Albright JP. Patellofemoral realignment: dynamic intraoperative assessment. *Iowa Orthop J* 2005;25:160-3.
36. Ali S, Bhatti A. Arthroscopic proximal realignment of the patella for recurrent instability: report of a new surgical technique with 1 to 7 years of follow-up. *Arthroscopy* 2007;23(3):305-11.
37. Panagopoulos A, van Niekerk L, Triantafillopoulos IK. MPFL reconstruction for recurrent patella dislocation: a new surgical technique and review of the literature. *Int J Sports Med* 2008;29(5):359-65.
38. Gomes JE. Comparison between a static and a dynamic technique for medial patellofemoral ligament reconstruction. *Arthroscopy* 2008;24(4):430-5.
39. Amis AA, Oguz C, Bull AM, Senavongse W, Dejour D. The effect of trochleoplasty on patellar stability and kinematics: a biomechanical study in vitro. *J Bone Joint Surg Br* 2008;90(7):864-9.

40. Koëter S, Pakvis D, Van Loon CJ, Van Kampen A. Trochlear osteotomy for patellar instability: satisfactory minimum 2-year results in patients with dysplasia of the trochlea. *Knee Surg Sports Traumatol Arthrosc* 2007;15(3):228-32.
41. Verdonk R, Jansegers E, Stuyts B. Trochleoplasty in dysplastic knee trochlea. *Knee Surg Sports Traumatol Arthrosc* 2005;13(7):529-33.
42. Barber FA, McGarry JE. Elmslie-Trillat procedure for the treatment of recurrent patellar instability. *Arthroscopy* 2008;24(1):77-81.
43. Koëter S, Diks MJ, Anderson PG, Wymenga AB. A modified tibial tubercle osteotomy for patellar maltracking: results at two years. *J Bone Joint Surg Br* 2007;89(2):180-5.

Recibido: 19 de enero de 2010

Aprobado: 2 de Julio de 2010

Dr. Alejandro Álvarez López .Especialista de II Grado en Ortopedia y Traumatología.
Profesor Instructor. Hospital Universitario Manuel Ascunce Domenech. Camagüey,
Cuba *E-mail:* yenima@finlay.cmw.sld.cu