

**Factores predictivos de la evolución en pacientes con lesiones intracraneales tratados por método estereotáctico en Camagüey**

*Predictive factors for the evolution in patients treated with stereotactic technique in Camagüey*

**Dr. Jorge A. Casares Delgado<sup>I</sup>; Dr. Guillermo Pardo Camacho<sup>II</sup>; Dr.C Ariel Varela Hernández<sup>III</sup>; Dr. Angelberto Herrera Díaz<sup>IV</sup>; Dr. Lener Alba Miranda<sup>V</sup>; Dr. Roberto I. Guevara Guamuro<sup>VI</sup>**

I Especialista de I Grado en Neurocirugía. Profesor Instructor. Hospital Universitario Manuel Ascunce Domenech. Camagüey, Cuba. [jacasares@finlay.cmw.sld.cu](mailto:jacasares@finlay.cmw.sld.cu)

II Especialista de II Grado en Neurocirugía. Profesor Asistente. Hospital Universitario Manuel Ascunce Domenech. Camagüey, Cuba. [gpardo@mad.cmw.sld.cu](mailto:gpardo@mad.cmw.sld.cu)

III Doctor en Ciencias. Especialista de II Grado en Neurocirugía. Profesor Auxiliar. Hospital Universitario Manuel Ascunce Domenech. Camagüey, Cuba. [avarela@mad.cmw.sld.cu](mailto:avarela@mad.cmw.sld.cu)

IV Especialista de I Grado en Medicina General Integral. Residente de Neurocirugía. Hospital Universitario Manuel Ascunce Domenech. Camagüey, Cuba. [hangel@mad.cmw.sld.cu](mailto:hangel@mad.cmw.sld.cu)

V Especialista de I Grado en Medicina General Integral. Residente de Neurocirugía. Hospital Universitario Manuel Ascunce Domenech. Camagüey, Cuba. [lener@mad.cmw.sld.cu](mailto:lener@mad.cmw.sld.cu)

VI Especialista de I Grado en Medicina General Integral. Residente de Neurocirugía. Hospital Universitario Manuel Ascunce Domenech. Camagüey, Cuba. [guevara@mad.cmw.sld.cu](mailto:guevara@mad.cmw.sld.cu)

---

## RESUMEN

**Fundamento:** el tratamiento de lesiones intracraneales mediante técnicas estereotácticas se ha incrementado en la actualidad como parte de las técnicas de mínima invasión. **Objetivo:** caracterizar el comportamiento de los pacientes tratados por este método. **Método:** se realizó un estudio analítico longitudinal y prospectivo en la sala de neurocirugía del Hospital Universitario Manuel Ascunce Domenech. El universo estuvo constituido por 110 pacientes sometidos a proceder estereotáctico desde febrero de 2007 hasta septiembre de 2010. La muestra de tipo no probabilístico, coincidió con el universo. Para la recolección de datos se confeccionó una encuesta y se utilizaron técnicas univariadas y multivariadas de procesamiento de datos. **Resultados:** predominaron pacientes masculinos entre 31 y 60 años con lesiones profundas de origen glial. Los factores que influyeron en la evolución fueron alteración de consciencia, hipertensión endocraneana y lesiones que desviaban la línea media. **Conclusiones:** se identificaron los factores que influyeron en la evolución de los pacientes.

**DeSC:** PROCEDIMIENTOS QUIRURGICOS MINIMAMENTE INVASIVOS; TRASTORNOS DE LA CONCIENCIA; VALOR PREDICTIVO DE LAS PRUEBAS; ENFERMEDADES ARTERIALES INTRACRANEALES; ESTUDIOS LONGITUDINALES.

---

## ABSTRACT

**Background:** the treatment of intracranial lesions by stereotactic techniques has increased today as part of minimal invasive surgical techniques. **Objective:** to characterize the behavior of patients treated by this method. **Method:** a longitudinal and prospective analytical study was conducted in the neurosurgical ward at the University Hospital Manuel Ascunce Domenech. The universe was made up of 110 patients subject to stereotactic procedure from February 2007 to September 2010. Non probabilistic-type sample was used and it coincided with the universe. A survey was made for data collecting, multivariate and univariate techniques of data processing were used. **Results:** male patients between 31 and 60 years old with deep lesions of glial origin prevailed. Factors that influenced in the evolution of patients were

consciousness disturbances, endocranial hypertension and midline shift lesions.

**Conclusions:** factors that influenced in the evolution of patients were identified.

**DeSC:** SURGICAL PROCEDURES, MINIMALLY INVASIVE; CONSCIOUSNESS DISORDERS; PREDICTIVE VALUE OF TESTS; INTRACRANIAL ARTERIAL DISEASES; LONGITUDINAL STUDIES.

---

## INTRODUCCIÓN

El cráneo es una estructura ósea compuesta por la unión de varios huesos, redondeada pero irregular, cerrada casi en su totalidad, para proteger en su interior el órgano más importante en la evolución del hombre, el encéfalo cuya composición predominantemente líquida le proporciona una consistencia frágil y móvil. Estas consideraciones condicionan que el abordaje a la cavidad craneana para el tratamiento de las lesiones encefálicas debe ser preciso y exacto.<sup>1-4</sup> La cirugía estereotáctica es la localización tridimensional de un objeto en el espacio, mediante métodos geométricos, para el abordaje de lesiones del cráneo o su interior.<sup>2-5</sup> La seguridad y eficacia de la cirugía estereotáctica guiada por Tomografía Axial Computarizada (TAC) y asistida por computadora ha sido establecida en la práctica neuroquirúrgica desde la década de los ochenta del pasado siglo, con una expansión progresiva desde entonces.<sup>6</sup> Esta metodología ha permitido realizar las operaciones a través de corredores mínimamente invasivos en una amplia variedad de lesiones intracraneales, que permite alcanzar los blancos seleccionados con una precisión casi absoluta.

El método estereotáctico permite la realización de numerosos procedimientos tales como: biopsia intracraneal, empleada para la obtención de especímenes cerebrales situados en zonas cerebrales profundas o elocuentes,<sup>2, 7, 8</sup> lesiones del tronco cerebral, lesiones múltiples y pequeñas; asistencia y optimización de craneotomías para el tratamiento de lesiones neoplásicas,<sup>9, 10</sup> vasculares,<sup>11</sup> infecciosas; colocación de catéteres para drenaje de lesiones quísticas profundas (abscesos y quistes coloides, quimioterapia intratumoral, braquiterapia intersticial y colocación de sistemas derivativos); colocación de electrodos profundos para la planificación de la cirugía de la epilepsia y la estimulación en el caso del dolor profundo;<sup>12, 13</sup> tratamiento de enfermedades (mal de Parkinson, distonías, hemibalismos);<sup>14, 15</sup> "radiocirugía estereotáctica", presillamiento estereotáctico de aneurismas y apoyo a cirugía neuroendoscópica.<sup>8, 16</sup>

El desarrollo creciente de este método impone el estudio y determinación de factores que influyen en el pronóstico de los pacientes sometidos a este proceder.

El objetivo de la investigación es caracterizar el comportamiento de los pacientes con lesiones intracraneales tratados por método estereotáctico e identificar los factores predictivos de la evolución de los pacientes.

## **MÉTODO**

Se realizó un estudio analítico, longitudinal y prospectivo en el período comprendido desde febrero de 2007 hasta septiembre de 2010. El universo de estudio estuvo representado por todos los pacientes sometidos a cirugía de lesiones intracraneales por método de cirugía estereotáctica en el Servicio de Neurocirugía del Centro Hospitalario Universitario Manuel Ascunce Domenech desde febrero de 2007 hasta septiembre de 2010. La muestra de tipo no probabilístico quedó conformada por 110 pacientes, la cual coincide con el universo por el ser pocos pacientes. Las historias clínicas de los pacientes constituyeron el registro primario de obtención de la información. La información obtenida en la revisión documental se recogió en un formulario que fue el instrumento de la investigación y constituyó el registro secundario de obtención de la información. Las variables recogidas fueron; grupos de edad, sexo, antecedentes patológicos personales, manifestaciones clínicas, características imagenológicas de las lesiones, resultado anatomopatológico, complicaciones y evolución al mes.

### **Criterios de inclusión**

1. Pacientes con diagnóstico presuntivo de lesión intracraneal profunda, en áreas elocuentes, con un diámetro no menor de 1cm.
2. Todos los pacientes portadores de lesiones intracraneales que fueron operados en condiciones estereotácticas.

El factor en estudio fue la calidad de vida de los pacientes y su medición se realizó basada en la Escala de Karnofsky al mes de intervenidos. Se crearon dos grupos, los pacientes con escala de 100 (97 pacientes) y los que tuvieron menos de 100 (17 pacientes). El procesamiento de los datos incluyó técnicas descriptivas para caracterizar la población así como describir las lesiones intracraneales, aplicación de técnicas de extracción de componentes principales para las manifestaciones clínicas, análisis univariante (ANOVA) para identificar factores relacionados con el factor en

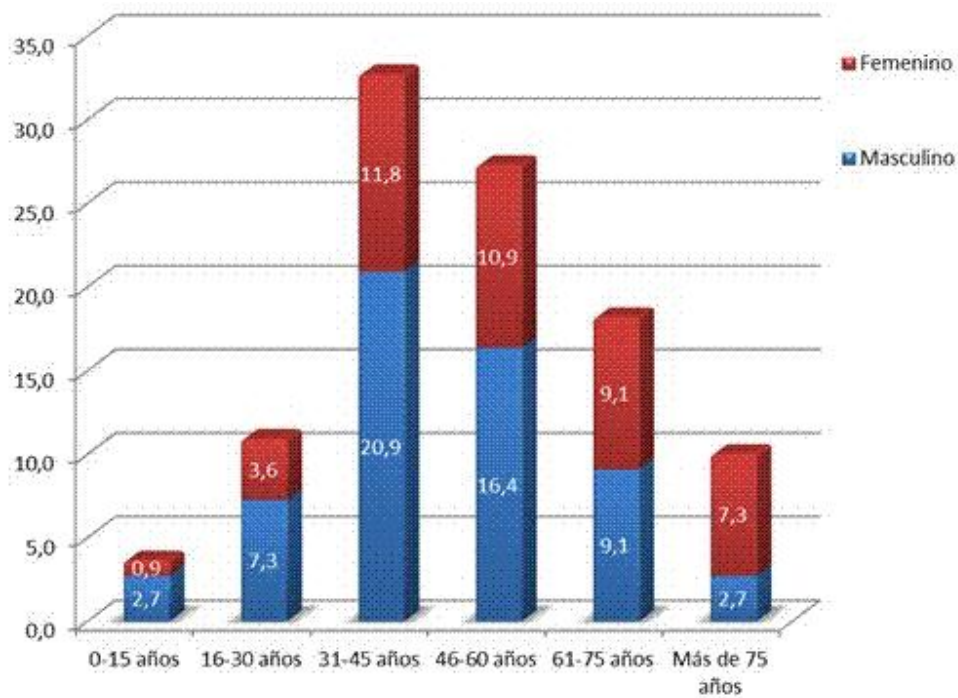
estudio y además se aplicó técnica multivariantes (regresión logística binaria) para relacionar estas variables. La relación de cada variable con el factor en estudio fue expuesta mediante el odds ratio e intervalo de confianza de 95 %.

### **Proceder Quirúrgico**

Se aplica técnica de antisepsia en la piel del cráneo del paciente y bajo anestesia local se coloca el marco estereotáctico Cubano ESTEREOFLEX. Se traslada el paciente al tomógrafo para la TAC contrastada y posteriormente al salón de operaciones. Planificación quirúrgica mediante software STASSIS. Anestesia (general endotraqueal o local y sedación). Asepsia, antisepsia y colocación de paños de campos. Se completa el marco estereotáctico con ayuda de las coordenadas previamente planificadas. Colocación de la guía de cuero cabelludo. Craneotomía o trepanotomía según técnica estándar. Durotomía. Alineación de la guía intracraneal. Corticotomía. Excéresis de la lesión o biopsia. Hemostasia. Cierre por planos de la herida.

## **RESULTADOS**

El grupo de pacientes entre 31-60 años fueron los más afectados para un 60 %, dentro de este grupo la mayoría osciló entre 31-45 años (32,7 %). El grupo de mayores de 75 años tuvo la menor representación en el estudio, solamente el 7,3 % al sumar ambos sexos. El sexo masculino resultó predominante con 67 pacientes (60,9 %), con una proporción de tres mujeres por cada dos hombres (3:2). (Gráfico 1)



**Gráfico 1. Caracterización de los pacientes**

Predominaron lesiones con imágenes tomográficas hipodensas (90,9 %) en casi la totalidad de los pacientes, con desviación de línea media en más de la mitad de los pacientes (68,1 %) pero sin sobrepasar los 5ml en su mayoría (41,8 %). La localización más frecuente resultó ser la hemisférica con mayor representación de los lóbulos parietal (32,8 %) y temporal (29,1 %) y en menor grado el frontal (26 %). Predominaron además las lesiones profundas (57,8 %) sobre las superficiales (42,2 %). Las neoplasias de origen glial fueron más frecuentes (55,5 %) seguidas por las metástasis (24,5 %). El resto de los diagnósticos tuvo escasa representación en la serie presentada. (Tabla 1)

**Tabla 1. Características de las lesiones intracraneales**

Características		Frecuencia	%
Densidad de la lesión	Hipodensidad	100	90,9
	Hiperdensidad	7	6,4
	Imagen mixta	3	2,7
Desviación de la línea media	No	35	31,8
	Hasta 5m	46	41,8
	5mm - 1cm	26	23,6
	Más de 1cm	3	2,7
Localización	Parietal profundo	30	27,3
	Temporal profundo	28	25,5
	Frontal profundo	21	19,6
	Occipital profundo	10	9,1
	Frontal superficial	7	6,4
	Parietal superficial	6	5,5
	Temporal superficial	4	3,6
	Tálamo, hipotálamo, ganglios basales	3	2,7
	Ventricular	1	0,9
	Diagnóstico patológico	Gliomas	61
Metástasis		27	24,5
Absceso		6	5,5
Malformación arteriovenosa		4	3,6
Meningioma		3	2,7
Craneofaringioma		3	2,7
Infarto cerebral		3	2,7
Cavernoma		2	1,8
Hidrocefalia		1	0,9

Fuente: encuesta

En la relación univariada (ANOVA) de los factores en estudio con la evolución de los pacientes resultaron significativas las variables hipertensión endocraneana, alteración de consciencia, edad, antecedentes de hipertensión arterial, presencia de desviación de la línea media y localización de la lesión. (Tabla 2)

**Tabla 2. Factores relacionados con la evolución de los pacientes. Análisis univariado (ANOVA)**

<b>Variables</b>	<b>Suma de cuadrados</b>	<b>Media cuadrática</b>	<b>F</b>	<b>Sig.</b>
Hipertensión endocraneana *	5,682	5,682	5,940	,016
Irritación o déficit cortical *	1,449	1,449	1,455	,230
Alteración de consciencia *	15,110	15,110	17,381	,000
Convulsiones focales y fiebre *	,042	,042	,041	,839
Alteración funciones psíquicas y ataxia *	,234	,234	,232	,631
Lesión de nervios craneales *	,016	,016	,016	,899
Edad	14,757	14,757	10,957	,001
Antecedentes de HTA	2,056	2,056	10,021	,002
Antecedentes de DM	,041	,041	,594	,443
Antecedentes de Cardiopatía	,027	,027	,750	,388
Antecedentes de Enfermedad Respiratoria Crónica	,216	,216	3,245	,074
Tiempo de aparición de los síntomas	1,634	1,634	2,223	,139
Densidad de la lesión	,027	,027	,292	,590
Desviación de la línea media	3,876	3,876	6,063	,015
Localización de la lesión	22,041	22,041	4,931	,029
Modalidad de tratamiento	,003	,003	,007	,932
Grado de resección	,074	,074	,201	,655
Diagnóstico patológico	,627	,627	,082	,775
Presencia de complicaciones	,420	,420	,418	,519

Fuente: encuesta

El análisis de regresión logística de las variables relacionadas con la calidad de vida de los pacientes proporciona un modelo que permite explicar el 84,8 % de la varianza. Las variables incluidas en el análisis resultaron las manifestaciones clínicas de hipertensión endocraneana ( $p=0,000$ ), manifestaciones clínicas de alteración de consciencia ( $p= 0,008$ ) y lesión intracraneal con desviación de la línea media ( $p= 0,000$ ). (Tabla 3)



**Tabla 3. Análisis multivariado de regresión logística de los factores relacionados con la evolución de los pacientes.**

Factor	OR	IC 95%	p
Manifestaciones clínicas de hipertensión endocraneana	1,803	1.093 - 2.976	.000
Manifestaciones clínicas de alteración de consciencia	2,886	1.595 - 5.222	.008
Lesión intracraneal con desviación de la línea media	2,847	1.308 - 6.198	.000

## DISCUSIÓN

Los datos obtenidos en cuanto a la edad y sexo de pacientes se asemejan a los descritos por Rojena, et al,<sup>17</sup> en una serie de 121 pacientes tratados por lesiones intracraneales mediante proceder estereotáctico en Holguín, Cuba. Hernández <sup>18</sup> describe resultados similares en un estudio de más de 100 pacientes con diagnóstico de neoplasia intracraneal.

Estos resultados están dados debido a que el proceder estereotáctico, en ausencia de cirugía funcional como es el caso de nuestro Servicio, es aplicado a lesiones de etiología neoplásica fundamentalmente y dentro de éstas predominan los gliomas dado su carácter infiltrante, generalmente poco delimitados del parénquima cerebral y en ocasiones profundos. Ha sido bien documentado el predominio de los gliomas en pacientes varones entre 30 y 50 años, por lo que son justificables los hallazgos encontrados en el presente estudio.<sup>17</sup>

Las características de las lesiones intracraneales encontradas coinciden con los datos presentados por Rojena, et al,<sup>17</sup> quienes reportan predominio de localización hemisférica en aproximadamente 75 % una serie de 121 pacientes. Otros autores como Santos<sup>19</sup> y García<sup>6</sup> reportan estadísticas similares.

El aspecto hipodenso de la mayoría de las lesiones encontradas se corresponde con predominio de las lesiones de origen glial, y el hecho que predominen las lesiones profundas sobre las superficiales es explicado por las indicaciones en sí del proceder estereotáctico, el cual se reserva para lesiones que por su tamaño o localización no se debe realizar un abordaje convencional ya sea para su tratamiento o para su diagnóstico.<sup>20-23</sup> Rojena, et al,<sup>17</sup> sitúan este tipo de lesiones en primer puesto en orden

de frecuencia, pero diferencian el glioblastoma multiforme en primer lugar seguido por astrocitoma anaplásico y gliomas de bajo grado. Es controversial el hecho que el diagnóstico de una lesión intracraneal sea establecido por el análisis de una sola muestra de un solo sitio de la lesión, incluso está descrito la realización del proceder de biopsia en varias sitios de la lesión sobre todo si esta tiene un aspecto heterogéneo en los estudios de imagen.<sup>24</sup>

En los tumores gliales ocurren fenómenos de diferenciación celular rápida y variada que posibilita que en varias partes del mismo coexistan tipos histológicos diferentes, por lo que la mayoría de los patólogos y neurocirujanos no se conforman con una sola muestra.<sup>2, 25, 26</sup> Es mucho más seguro efectuar el estudio anatómico-patológico en especímenes de mayor tamaño como son los proporcionados por la craneotomía guiada. El hecho que hayan predominado los gliomas de bajo grado hace pensar que el diagnóstico y detección de la enfermedad resultó precoz, si se considera que este grado es el estadio inicial de una misma enfermedad que culmina en Glioblastoma multiforme.<sup>23, 27-29</sup>

Las metástasis intracraneales de neoplasias originadas en pulmón, riñón, piel, aparato ginecológico y próstata tienen una alta frecuencia e incluso permiten en muchos casos el diagnóstico aún en etapas pre-clínicas de la enfermedad primaria. Históricamente en pacientes con neoplasias primarias controladas bajo tratamiento la supervivencia se acorta considerablemente con la aparición de una o varias metástasis intracraneales. Este tipo de lesiones, usualmente pequeñas, profundas y múltiples, ocasionan gran edema en el tejido cerebral circundante que compromete de forma importante el equilibrio de presión intracraneal, con compromiso para la vida del paciente en corto tiempo. El método estereotáctico ha hecho posible abordar este tipo de lesiones multifocales con alto margen de seguridad, incluso en el mismo tiempo quirúrgico, en dependencia de la localización de las lesiones y adiestramiento del equipo quirúrgico.<sup>5</sup> Ha sido bien argumentado a lo largo de la literatura la influencia que tiene la aparición de hipertensión endocraneana en la evolución de un paciente. El aumento de la presión intracraneal condiciona un reordenamiento de las estructuras intracraneales y sistemas compensatorios de la presión intracraneal que al deteriorarse provocan cambios isquémicos por desplazamiento de estructuras neurales e incluso herniaciones cerebrales con las consecuencias que esto implica.<sup>5, 30-32</sup> Es notable la relación existente entre la hipertensión endocraneana y la alteración del nivel de consciencia y está bien determinada la influencia de la última en la calidad de vida y evolución de los pacientes.<sup>23</sup> La hipertensión arterial es uno de los antecedentes patológicos más frecuentes en la población cubana y dado su carácter crónico produce cambios

microvasculares de los que no está exento el sistema nervioso central con las consecuencias que esto produce. La edad es un factor de riesgo para todo tipo de cirugía y más si es neuroquirúrgica, y aunque la mayoría de los pacientes eran adultos de edad media, algunos tenían edad avanzada, en los que el proceder quirúrgico, las complicaciones o la ventilación prolongada afectan dramáticamente su evolución.<sup>17, 18, 23</sup>

La presencia de desviación de la línea media interviene en la evolución final de los pacientes, este es un factor que se le ha atribuido gran importancia en el estudio de la enfermedad neurológica en general, no soloneoplásica sino también en la traumática (la mayoría de los algoritmos de manejo del trauma craneoencefálico parten de la presencia o no de desviación de la línea media) y vascular. La existencia de desplazamiento de la línea media indica un conflicto regional de espacio por aumento de la presión intracraneal que puede ser en el área solamente o generalizada con desplazamiento de las estructuras neurales e incluso compresión del tallo cerebral.<sup>23</sup> La localización de la lesión es otro factor a tener en cuenta, lesiones profundas por lo general de origen glial, presuponen limitantes terapéuticas que sin duda afectan la calidad de vida de los pacientes.<sup>5, 11, 23</sup>

El hecho que el tipo de tratamiento, grado de resección y diagnóstico histológico no hayan resultado significantes no quiere decir que no sean importantes o que no haya que tenerlos en cuenta para la evolución del paciente, se considera que la evaluación realizada al mes de la cirugía es precoz y el impacto que pudieran tener estos factores es más tardío. La presencia de complicaciones no resultó significativa, lo cual puede ser explicado por la ausencia de complicaciones letales o de importancia.

## **CONCLUSIONES**

Predominaron los pacientes varones, entre 30 y 60 años y con antecedentes patológicos de HTA. Las lesiones más frecuentes resultaron neoplásicas y con aspecto hipodenso, profundas y poca o ninguna desviación de línea media. Los factores que influyeron en la calidad de vida de los pacientes fueron la presencia de manifestaciones clínicas de hipertensión endocraneana y alteración del nivel de consciencia así como lesiones que provocan desviación de la línea media.

## REFERENCIAS BIBLIOGRÁFICAS

1. Tokunaga K, Date I. Clinical features and management of cavernous and venous angiomas in the head. *Brain Nerve*. 2011 Jan;63(1):17-25.
2. Schulder M, Spiro D. Intraoperative MRI for stereotactic biopsy. *Acta Neurochir Suppl*. 2011;109:81-7.
3. Mavridis I, Anagnostopoulou S. The role of neuroanatomic dissection in modern stereotactic neurosurgery. *Neurosurgery*. 2011 Mar;68(3):E883-4.
4. Mariya Y, Sekizawa G, Matsuoka Y, Seki H, Sugawara T, Sasaki Y. Repeat stereotactic radiosurgery in the management of brain metastases from non-small cell lung cancer. *Tohoku J Exp Med*. 2011;223(2):125-31.
5. Kellner CP, D'Ambrosio AL. Surgical management of brain metastases. *Neurosurg Clin N Am*. 2011 Jan;22(1):53-9.
6. García A. Dificultades y accidentes asociados a la biopsia estereotáctica de tumores intracraneales. In: Martínez R VJ, editor. *Estereotaxia en tumores cerebrales*. Madrid: Madrid Vicente; 1993. p. 83-104.
7. Zhao B, Yang Y, Li T, Li X, Heron DE, Huq MS. Statistical analysis of target motion in gated lung stereotactic body radiation therapy. *Phys Med Biol*. 2011 Mar 7;56(5):1385-95.
8. Yang HC, Kano H, Awan NR, Lunsford LD, Niranjan A, Flickinger JC, et al. Gamma Knife radiosurgery for larger-volume vestibular schwannomas. *J Neurosurg*. 2011 Mar;114(3):801-7.
9. Unger F, Dominikus K, Haselsberger K. Stereotactic radiosurgery and fractionated stereotactic radiotherapy of acoustic neuromas. *HNO*. 2011 Jan;59(1):31-7.
10. Liew DN, Kano H, Kondziolka D, Mathieu D, Niranjan A, Flickinger JC, et al. Outcome predictors of Gamma Knife surgery for melanoma brain metastases. *J Neurosurg*. 2011 Mar;114(3):769-79.
11. Rubin D, Santillan A, Greenfield JP, Souweidane M, Riina HA. Surgical management of pediatric cerebral arteriovenous malformations. *Childs Nerv Syst*. 2010 Oct;26(10):1337-44.
12. Thompson EM, Anderson GJ, Roberts CM, Hunt MA, Selden NR. Skull-fixated fiducial markers improve accuracy in staged frameless stereotactic epilepsy surgery in children. *J Neurosurg Pediatr*. 2011 Jan;7(1):116-9.
13. Placantonakis DG, Shariff S, Lafaille F, Labar D, Harden C, Hosain S, et al. Bilateral intracranial electrodes for lateralizing intractable epilepsy: efficacy, risk, and outcome. *Neurosurgery*. 2010 Feb;66(2):274-83.

14. Voges J, Krauss JK. [Neurological and technical aspects of deep brain stimulation]. *Nervenarzt*. 2010 Jun;81(6):702-10.
15. Bronte-Stewart H, Louie S, Batya S, Henderson JM. Clinical motor outcome of bilateral subthalamic nucleus deep-brain stimulation for Parkinson's disease using image-guided frameless stereotaxy. *Neurosurgery*. 2010 Oct;67(4):1088-93; discussion 93.
16. Windischbauer S, Sedlmayer F. [Radiotherapy of singular brain metastases]. *Wien Med Wochenschr*. 2010 Feb;160(3-4):77-80.
17. Rojena A, Selva J, Fernández M. Incidencia de tumores cerebrales primarios en adultos. VI Congreso Virtual de Anatomía Patológica 2004 [actualizado 31 de marzo de 2004; citado 2011 1 de abril]; [Disponible en: <http://conganat.uninet.edu/6CVHAP/autores/trabajos/T280>].
18. Hernández P, Prinzo H, Martínez F. Primeros dos años de trabajo de la Unidad de Neurocirugía Funcional y Estereotaxia del Hospital Regional de Tacuarembó-Uruguay. *Neurotarget*. 2006;1(2):20-2.
19. Santos E. Lesiones tratadas por cirugía estereotáctica. Resorte de 57 pacientes. 2009 [Actualizado Mayo 2009]; Disponible en: [www.medicosecuador.com/espanol/articulos\\_medicos/224.html](http://www.medicosecuador.com/espanol/articulos_medicos/224.html)
20. Noell S, Mayer D, Strauss WS, Tatagiba MS, Ritz R. Selective enrichment of hypericin in malignant glioma: Pioneering in vivo results. *Int J Oncol*. 2011 May;38(5):1343-8.
21. Lozada D, Brau RH. Stereotactic radiosurgery for intracranial tumors: Puerto Rico experience. *P R Health Sci J*. 2010 Sep;29(3):286-92.
22. Julow J. Image fusion guided brachytherapy of brain tumors. *Ideggyogy Sz*. 2010 May 30;63(5-6):164-9.
23. Salcman M. The surgical management of gliomas. In: Tindall G CP, Barrow D. , editor. *The practice of neurosurgery*. Baltimore: Williams and Wilkins; 1996. p. 650-70.
24. Sahgal A, Barani IJ, Novotny J, Zhang B, Petti P, Larson DA, et al. Prescription dose guideline based on physical criterion for multiple metastatic brain tumors treated with stereotactic radiosurgery. *Int J Radiat Oncol Biol Phys*. 2010 Oct 1;78(2):605-8.
25. Quinn J, Spiro D, Schulder M. Stereotactic brain biopsy with a low-field intraoperative magnetic resonance imager. *Neurosurgery*. 2011 Mar;68(1 Suppl Operative):217-24; discussion 24.

26. Lakicevic G, Splavski B, Brekalo Z. The value of stereotactic biopsy in improving survival and quality of life for malignant brain glioma patients. *Coll Antropol.* 2010 Mar;34 Suppl 1:93-7.
27. Noel G, Mazon JJ. Reirradiation in primary or secondary brain tumors. *Cancer Radiother.* 2010 Oct;14(6-7):421-37.
28. Liu BL, Cheng JX, Zhang X, Zhang W. Controversies concerning the application of brachytherapy in central nervous system tumors. *J Cancer Res Clin Oncol.* 2010 Feb;136(2):173-85.
29. Geletneky K, Kiprianova I, Ayache A, Koch R, Herrero YCM, Deleu L, et al. Regression of advanced rat and human gliomas by local or systemic treatment with oncolytic parvovirus H-1 in rat models. *Neuro Oncol.* 2010 Aug;12(8):804-14.
30. Tian ZM, Wang YM, Yu X, Zhao QJ, Hui R, Liu R, et al. [Clinical experience of stereotactic biopsy for the brain lesions]. *Zhonghua Wai Ke Za Zhi.* 2010 Oct 1;48(19):1459-62.
31. Barajas RF, Hodgson JG, Chang JS, Vandenberg SR, Yeh RF, Parsa AT, et al. Glioblastoma multiforme regional genetic and cellular expression patterns: influence on anatomic and physiologic MR imaging. *Radiology.* 2010 Feb;254(2):564-76.
32. Sankar T, Kuznetsov YE, Ryan RW, Caramanos Z, Antel SB, Arnold DL, et al. The metabolic epicenter of supratentorial gliomas: a 1H-MRSI study. *Can J Neurol Sci.* 2009 Nov;36(6):696-706.

Recibido: 25 de abril de 2011

Aprobado: 1 de junio de 2011

*Dr. Jorge A. Casares Delgado. Email: jacasares@finlay.cmw.sld.cu*