

Cisticercosis cerebral: a propósito de un caso

Neurocysticercosis: a case report

Dr. Jorge Julián Sánchez Fernández; Dra. Ana Lilia Cabrera Menéndez

Policlinico Eduardo Diaz Ortega. Artemisa, Cuba.

RESUMEN

Fundamento: la neurocisticercosis es una enfermedad parasitaria del sistema nervioso central causada por la forma larvaria del céstodo *Taenia solium*. Se adquiere debido a las malas condiciones de higiene y al fecalismo. Se identifica un caso complejo no habitual en Cuba, detectado en el cumplimiento del programa integral de salud en Honduras.

Objetivo: contribuir al conocimiento de enfermedades que son un problema de salud en centroamérica basados en la presentación de un caso.

Caso clínico: se presenta un paciente con síndrome tumoral cerebral convulsivo que se atiende en el hospital regional de San Marcos de Ocotepeque en Honduras, se le realizó un estudio y se diagnosticó neurocisticercosis. Se trató y estabilizó pero quedó con las secuelas inherentes a la enfermedad.

Conclusiones: en el paciente evaluado hubo manifestaciones clínicas que podían corresponder a varias enfermedades nosológicas, pero basados en estudios como la tomografía se pudo demostrar la enfermedad, a fin de evitar esta afección. Es importante la educación de las personas sobre sus hábitos higiénicos y alimentarios, pues las secuelas sobre el sistema nervioso central son permanentes y muchas veces si se diagnostican de forma tardía pueden traer graves consecuencias.

DeCS: NEUROCISTICERCOSIS/diagnóstico; EDUCACIÓN EN SALUD; HIGIENE ALIMENTARIA; TAENIA SOLIUM; ESTUDIOS DE CASOS.

ABSTRACT

Background: neurocysticercosis is a parasitic disease of the central nervous system caused by the cestode *Taenia solium* in larval stage. It is acquired due to bad hygienic conditions and the ingestion of food with feces. A complex case, not frequent in Cuba, was detected and identified during the fulfillment of the comprehensive health program in Honduras.

Objective: to contribute to the awareness of some diseases which constitute a health problem in Central America, based on this case presentation.

Clinical case: a patient with a convulsive brain tumor syndrome was attended at San Marcos Regional Hospital of Ocotopeque, Honduras. The patient underwent a study and was diagnosed with neurocysticercosis. The patient was treated and his condition became stable but he was left with the inherent aftereffects of the illness.

Conclusions: the treated patient presented clinical manifestations that could correspond with several nosologic diseases, but based on studies like tomography the disease could be established in order to avoid this complaint. The education of the population about their hygienic practices and eating habits is important because the aftereffects of the disease in the central nervous system are permanent and sometimes, if it is diagnosed belatedly, may have very serious consequences.

DeCS: NEUROCYSTICERCOSIS/diagnosis; HEALTH EDUCATION; FOOD HYGIENE; CONVULSIONES; TAENIA SOLIUM; CASE STUDIES

INTRODUCCIÓN

La neurocisticercosis es una enfermedad parasitaria del sistema nervioso central (SNC) causada por la forma larvaria del céstodo *Taenia solium* cuando el ser humano se convierte en hospedero intermediario del parásito. La infestación del humano es frecuente sobre todo en los países subdesarrollados y en particular en América Central y Sudamérica. De ahí se comenzó esta investigación, con el objetivo de contribuir al conocimiento de la enfermedad. La presencia de los parásitos puede provocar cambios estructurales en el SNC como edema, gliosis reactiva y aracnoiditis así como hidrocefalia, esta última también puede resultar por endimitis granular en el caso de la neurocisticercosis ventricular.¹ En Cuba esta

afección no es frecuente y en la mayoría de los casos se trata de casos importados o evaluados en otros países. ² La cisticercosis puede llegar a ser una enfermedad mortal, pero depende del lugar y el número de cisticercos que afecten al que la padece. En la mayoría de los casos pasa inadvertida o se diagnostica como otra enfermedad. ³⁻⁵

CASO CLÍNICO

Se presenta un paciente de 24 años, del sexo masculino oriundo de San Marcos de Ocotepeque, Honduras, con temblores y dificultad para caminar, con antecedentes de epilepsia. Presentaba convulsiones desde hacía 14 años asociados a la enfermedad de base. Hacía ocho días tenía temblores en el hemicuerpo izquierdo que comenzaba por la cara y brazo y después se extendía al miembro inferior, duraba pocos minutos y se repetía múltiples veces en el día se asociaba a parálisis del pie así como dolor en el muslo izquierdo lo cual le impedía caminar bien. Cuatro meses antes del ingreso tuvo un traumatismo en el cráneo.

- Examen físico: mucosas normales; temperatura: 36,5 grados centígrados
- Aparato respiratorio: murmullo vesicular normal
- Frecuencia respiratoria: 20 por minuto
- Aparato cardiovascular: ruidos rítmicos bien golpeados no soplos.
- Tensión arterial: 110/80 mm Hg.
- Frecuencia cardíaca: 78 latidos por minuto.
- Sistema nervioso central: paciente que se observa con lentitud motora, torpeza mental y disminución de la fuerza muscular en hemicuerpo izquierdo a predominio crural, reflejos osteotendinosos disminuidos en dicho hemicuerpo, reflejo plantar extensor negativo.
- Impresión diagnóstica: enfermedad degenerativa del sistema nervioso central para estudio.

Ingresó en la sala de observación el día 12-2-07 y egresó el día 13-2-07 con diagnóstico de epilepsia y recibió tratamiento con fenobarbital de 100 mg, una tableta dos veces al día y difenilhidantoína de 100 mg (en Cuba las tabletas son de 50 mg) una tableta tres veces al día.

Estudios analíticos:

Hematocrito fue 41 volúmenes por ciento.

Leucograma: mostró 8 000 células/mm³ con el siguiente diferencial neutrófilos: 85 % linfocitos: 15 %; plaquetas: 500 000/mm³; glicemia: 81 mg/dl; urea: 17 mg/dl; creatinina: 0,5 mg/dl.

Examen parcial de orina: color amarillo, aspecto transparente, gravedad 1 005, Ph 5, cilindros epiteliales escasos, leucocitos: 0-1 por campo, bacterias escasas.

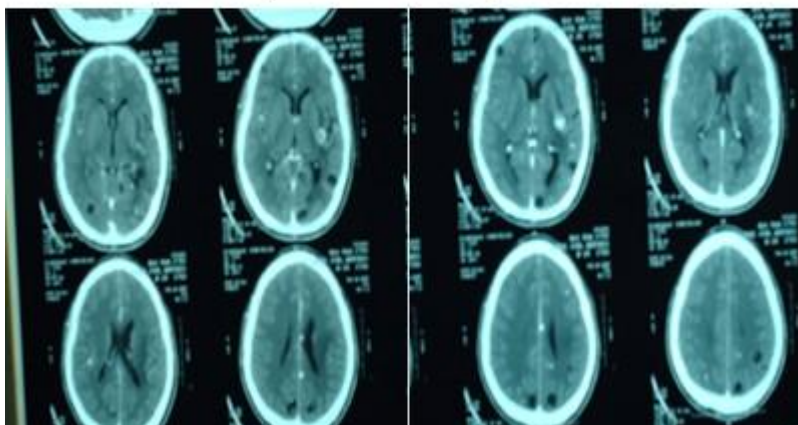
VIH: negativo

Heces fecales: *Áscaris lumbricoides* 20 huevos por campo.

Al no tener más crisis lo egresan con tratamiento ambulatorio con iguales fármacos ya descritos, no se reflejan otros datos en su historia clínica de urgencia.

Reingresó el día 22/2/07 y fue egresado el día 12/3/07 durante el mismo se realizó una tomografía axial computarizada (TAC) que mostró múltiples lesiones quísticas cerebrales intraparenquimatosas de diferentes tamaños en ambos hemisferios cerebrales compatibles con neurocisticercosis en etapas vesicular, calcificadas y con edema perilesional. ([Figura](#))

Figura. Imágenes que muestran los hallazgos de la tomografía axial computarizada



Tratamiento recibido: dexametazona (ámpulas de 4 mg por mililitro) dosis de ataque de 16 mg intravenoso en bolo, después 8 mg intravenoso cada 8 horas por cinco días y se disminuyó progresivamente hasta retirar; albendazol (tabletas de 200 mg y de 400 mg) se administró 900 mg al día por 14 días; depakine (valproato de sodio) tabletas de 500 mg, una tableta cada 12 horas; fenitoína (tabletas de 100 mg) cada 12 horas. Actualmente sin signos de focalización neurológica pero con crisis frecuentes de convulsiones que requirieron ajuste de tratamiento anticonvulsivante.

DISCUSIÓN

Existe un estimado de 50 millones de pacientes infectados mundialmente y 50 mil muertes anuales y la predilección de los parásitos por alojarse en el sistema nervioso hacen de la neurocisticercosis una de las enfermedades más frecuentes de la práctica neurológica. ²

Mediante el uso de los siguientes criterios se diagnosticó la enfermedad: son absolutos la demostración histológica del parásito en la biopsia de lesión cerebral o medular; la presencia de lesiones quísticas que muestran el escólex en la TAC o la resonancia magnética nuclear o la visualización directa de parásitos subretinianos por oftalmoscopia. Son criterios mayores la presencia de lesiones altamente sugestivas de neurocisticercosis en la neuroimagen; la demostración de anticuerpos anticisticercos positivos por inmunoblot; la resolución de las lesiones quísticas intracraneales tras el tratamiento con albendazol y praziquantel. Son criterios menores las lesiones compatibles con neurocisticercosis en neuroimágenes; presencia de manifestaciones clínicas sugestivas de neurocisticercosis; prueba de ensayo inmunoabsorbente ligado a enzima (*enzyme-linked immunosorbent assay*) (ELISA) positivo en el líquido cefalorraquídeo para anticuerpos anticisticercos o antígenos de cisticercos o tener cisticercosis fuera del SNC. También se señalan criterios epidemiológicos como la evidencia de contacto con un huésped con infección por *Taenia solium* o individuos que proceden o que viven en áreas donde la cisticercosis es endémica o historia de frecuentes viajes a esas áreas. ¹ En este caso existen lesiones altamente sugestivas de neurocisticercosis en la neuroimagen, es además un enfermo procedente de área endémica y clínicamente hubo respuesta favorable al tratamiento antiparasitario pero quedó como secuela crisis convulsivas frecuentes.

La forma clínica en este paciente fue la parenquimatosa, descrita como la más frecuente (22-69 %) y se manifiesta por lo general con cefalea, crisis convulsivas, déficit neurológico focal o deterioro intelectual. Se reporta un caso similar a este por Serrano Ocaña G, et al. ² Se describen otras formas de presentación como la subaracnoidea, la intraventricular, la espinal y la extraneural. En este caso, la existencia de un traumatismo craneal previo fue motivo de duda sobre la posibilidad de hematoma subdural crónico, lo cual evidentemente se descartó con

la neuroimagen.⁵ Existen enfermedades tales como epilepsia que pueden coexistir con el diagnóstico de cisticercosis cerebral.⁶⁻⁹ También se describe como otras parasitosis intestinales pueden interferir con la absorción de fármacos antiepilépticos que se manifiestan en el paciente de difícil control que no demuestra como causa la cisticercosis cerebral.¹⁰

CONCLUSIONES

En el paciente evaluado hubo manifestaciones clínicas que podían corresponder a varias enfermedades nosológicas pero basados en estudios como la tomografía se demostró la enfermedad, además hubo una respuesta terapéutica favorable con los fármacos empleados con el fin de evitar esta afección. Es importante la educación de las personas sobre sus hábitos higiénicos y alimentarios, pues las secuelas sobre el sistema nervioso central son permanentes y muchas veces si se diagnostican de forma tardía pueden dar al traste con la vida del enfermo.

REFERENCIAS BIBLIOGRÁFICAS

- 1-García HH, Evans CA, Nash TE, Takayanagui OM, White AC Jr, Botero D, et al. Current consensus guidelines for treatment of neurocysticercosis. Clin Microbiol Rev [Internet]. 2002 Oct [cited 2013 Abr 12];15(4):[about. 9 p.]. Available from:www.ncbi.nlm.nih.gov
- 2-Serrano Ocaña G, Ortiz Sablón JC, Ochoa Tamayo I. Neurocisticercosis. Presentación de un caso. Medisur [Internet]. 2009 [citado 12 Abr 2013];7(2):[aprox. 9 p.]. Disponible en:<http://www.medisur.sld.cu/index.php/medisur/article/view/507/94>
- 3-Ramirez-Bermudez J, Corona-Vázquez T. Manifestaciones neurosiquiátricas de la cisticercosis cerebral. Arch Neurocién (Mex) [Internet]. 2005 [citado 12 Abr 2013];10(2):[aprox. 3 p.]. Disponible en: http://www.scielo.org.mx/scielo.php?script=sci_arttext & pid=S0187-47052005000200006
- 4- Navarro Machado VR, Flacón Hernández A, Rodríguez Roque MO. Guía de práctica clínica para el tratamiento del estado convulsivo. Medisur [Internet]. 2009 [citado 12 Abr 2013];7(supl. 1):[aprox. 7 p.]. Disponible en: www.medisur.sld.cu/index.php/medisur/article/view/685

- 5-Pons Moscoso F, Tejera del Valle JR, Ulloa Capestany J. Guía de práctica clínica para el traumatismo craneoencefálico. Medisur [Internet]. 2009 [citado 12 Abr 2013];7(supl. 1):[aprox. 6 p.]. Disponible en:www.medisur.sld.cu/index.php/medisur/article/download/700/5708
- 6-Aguilar Pacín N, Romero Sónora V, Serrano Jerez J, Rodríguez López A, Agüero Rodríguez M, García Velazquez E, et al. Manual de terapéutica de medicina interna. La Habana: Ecimed; 2008.
- 7- Vicente Peña E, Rodríguez Porto A, Sánchez Zulueta E, Quintana López L, Riverón González JM, Ledo Groguez D, et al. Diagnóstico y tratamiento en medicina interna. La Habana: Editorial Ciencias Médicas; 2011.
- 8- Maya Entenza CM. Epilepsia. La Habana: Editorial Ciencias Médicas; 2010.
- 9- Newton CR, García HH. Epilepsy in poor regions of the world. The Lancet [Internet]. 2012 [cited 2013 Abr 12];380(9848):[about. 8 p.]. Available from: www.thelancet.com/journals/lancet/article/PIIS0140
- 10-Rosado García FM, Núñez Fernández FA, Ruiz Espinosa A, Rojas Rivero L, Andrade Machado R, Kana Obana K, et al. Parasitosis intestinales en pacientes con epilepsia de origen desconocido. Rev Cubana Med Trop [Internet]. Abr-Jun 2013 [citado 12 Abr 2013];65(2):[aprox. 6 p.]. Disponible en: www.scielo.sld.cu/scielo.php?pid=S037507602013000200012

Recibido: 27 de septiembre de 2013

Aprobado: 9 de enero de 2014

Dr. Jorge Julián Sánchez Fernández. Especialista de I Grado en Medicina Interna. Máster en Infectología y Medicina Tropical. Profesor Instructor. Policlínico Eduardo Díaz Ortega. Artemisa, Cuba. Email: juliansanchez@infomed.sld.cu