

Desprendimiento de retina seroso con lupus fijo discoide y nefropatía por inmunoglobulina A: presentación de un caso

Serous retinal detachment in a patient with discoid fixed lupus and nephropathy by immunoglobulin A: a case presentation

Dra. Aymed Rodríguez Pargas^I, Dra. Arlettys Ríos Díaz^{II}, Dra. Iris Chaves Pardo^{III}, Dr. Jorge Estrada Vidal^{IV}

I Especialista de II Grado en Oftalmología. Máster en Medicina Natural y Bioenergética. Profesor Asistente. Centro Oftalmológico Dr. Carlos J. Finlay. Camagüey, Cuba. aymed@finlay.cmw.sld.cu

II Especialista de I Grado en Oftalmología. Máster en Infectología. Profesor Instructor. Centro Oftalmológico Dr. Carlos J. Finlay. Camagüey, Cuba.

III Especialista de II Grado en Oftalmología. Máster en Medicina Natural y Bioenergética. Profesor Asistente. Centro Oftalmológico Dr. Carlos J. Finlay. Camagüey, Cuba.

IV Especialista de II Grado en Nefrología. Profesor Auxiliar. Nefrocentro del Hospital Universitario Manuel Ascunce Domenech. Camagüey, Cuba.

RESUMEN

Introducción: el desprendimiento seroso de retina produce disminución de la agudeza visual debido al paso de fluido procedente de la coroides hacia el espacio subretiniano. Esta enfermedad tiene varias causas, entre las que se encuentran las idiopáticas, congénitas, posquirúrgicas, secundarias e uveítis

infecciosas, autoinmune, vascular, hematológicas y neoplásicas. **Objetivo:** describir el caso inusual de un paciente joven con desprendimiento seroso de retina asociado a lupus fijo discoide y nefropatía por inmunoglobulina A con respuesta satisfactoria al uso de esteroides. **Caso clínico:** se presenta un paciente masculino de 18 años de edad que acudió a consulta de retina del centro oftalmológico del Hospital Universitario Manuel Ascunce Domenech, por disminución súbita de la agudeza visual en ambos ojos con diagnóstico inicial de coroidopatía serosa central, que posteriormente evolucionó hacia desprendimientos serosos bilaterales con afectación de todo el polo posterior. Por sus antecedentes se interconsultó con el especialista en dermatología y nefrología, donde se decidió iniciar tratamiento con esteroides a altas dosis, vitaminoterapia endovenosa, así como antiinflamatorios y midriáticos ciclopléjicos tópicos con respuesta excelente a la terapia.

DeSC: DESPRENDIMIENTO DE RETINA; GLOMERULONEFRITIS POR IGA; LUPUS ERITEMATOSO SISTÉMICO; ADOLESCENTE; ESTUDIOS DE CASOS.

ABSTRACT

Introduction: serous retinal detachment causes visual acuity decrease due to the passage of fluid from the choroid into the subretinal space. This disease has several causes including idiopathic, congenital, postoperative, and secondary to infectious

uveitis, autoimmune, vascular, hematological and neoplastic ones. **Objective:** to describe an unusual case of a young patient with serous retinal detachment associated with discoid fixed lupus and nephropathy by immunoglobulin A with satisfactory response to steroids use. **Clinical case:** a male patient of 18 years old was presented in the retina office of the Ophthalmological Center at the University Hospital Manuel Ascunce Domenech with sudden decrease of visual acuity in both eyes with an initial diagnosis of serous central choroidopathy, which later progressed into bilateral serous detachments with entire posterior pole involvement. By his antecedents, a specialty consultation in dermatology and nephrology was carried out, deciding to initiate treatment with high-dose steroids, intravenous vitamin therapy, and anti-inflammatory and topical cycloplegic mydriatic with excellent response to therapy.

D e s c : RETINAL DETACHMENT; GLOMERULONEPHRITIS, IGA; LUPUS ERYTHEMATOSUS, SYSTEMIC; ADOLESCENT; CASE STUDIES.

INTRODUCCIÓN

El desprendimiento seroso de retina esta causado por alteraciones coroidoretiniana que lesionan la barrera hematorretiniana o el epitelio pigmentario de la retina y permiten el paso de fluido procedente de la coroides hacia el espacio subretiniano. Su frecuencia es mucho menor que la de los desprendimientos regmatógenos y traccionales.¹

El lupus eritematoso sistémico (LES) es una vasculitis autoinmune, de causa desconocida, que predomina en mujeres jóvenes y está caracterizada por la presencia de autoanticuerpos circulantes y por el depósito de inmunocomplejos capaces de afectar cualquier órgano, incluido el ojo. El lupus fijo discoide (LFD) se define cuando las lesiones solo son cutáneas en forma de "alas de mariposas" que asientan en mejillas y dorso de la nariz y con frecuencia estas lesiones aparecen al inicio de un brote de actividad de la enfermedad.^{2,3}

La nefropatía por inmunoglobulina A (IgA) también conocida como enfermedad de Berger es una glomerulonefritis caracterizada por depósitos mesangiales difusos de inmunoglobulina A, de la cual se desconoce su causa. Esta enfermedad es más frecuente en varones entre 15 y 35 años de edad y representa la glomerulonefritis primitiva de mayor incidencia en todo el mundo.⁴

La medicina basada en la evidencia cada día cobra mayor peso y por eso cualquier caso inusual detectado en la consulta se debe investigar y hacerlo conocer ante los demás profesionales. En un paciente joven, resulta poco común que la disminución marcada de la agudeza visual en ambos ojos esté relacionada con un diagnóstico de desprendimiento seroso bilateral asociado al antecedente de LFD y nefropatía por IgA. Esto se debe principalmente a que aunque se reporta la asociación del LES a cuadros vasculares retinianos, no ocurre lo mismo para el caso del LFD, que solo debe circunscribirse a lesiones cutáneas y no

viscerales.³ Además de la nefropatía por IgA, es también responsable de cuadros oclusivos vasculares a nivel retiniano y en este paciente predominan los desprendimientos serosos secundarios a vasculitis coroidea.

CASO CLÍNICO

Se presenta el caso de un paciente masculino de 18 años de edad color de piel blanca, con antecedentes hace dos años de nefropatía por Ig A, y de lupus fijo discoides hace aproximadamente un año, confirmados por biopsia; el cual acudió a consulta de retina del centro oftalmológico del Hospital Universitario Manuel Ascunce Domenech, por referir disminución de la agudeza visual de ambos ojos desde hace cuatro meses.

Al examen oftalmológico, se detectó en la primera ocasión agudeza visual (AV) de 0.2 en ojo derecho (OD) y 0.8 en ojo izquierdo (OI), y como datos positivos, se apreciaron desprendimientos serosos de retina en AO con gran compromiso macular en OD. Se decidió poner tratamiento con sedante clordiazepóxido 10mg una tableta cada 8h debido a la personalidad del paciente y observar.

Un mes después, el paciente acudió refiriendo una recaída, donde se observó AV de cuenta dedos en ambos ojos y síntomas de dolor y enrojecimiento ocular. Al examen oftalmoscópico, se detectó signos de uveítis anterior con sinequias posteriores y células en humor acuoso. La realización del fondo de ojo, mostró la existencia de francos

desprendimientos de retina que rebasaban las arcadas temporales, no se detectó desgarros retinianos, aunque si una posible membrana epiretinal en ambos ojos. (Figura 1)

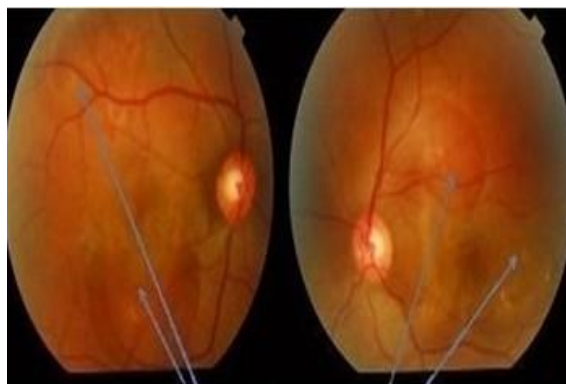

Figura 1. Desprendimiento seroso de la retina

La valoración conjunta del paciente con los especialistas de dermatología y nefrología, consensuaron la utilización de pulsos de metilprednisolona endovenosa (bulbo 500 mg) 1g en 300ml de cloro-sodio a 0,9 % a durar tres horas diario por cinco días asociados con tiamina Vit B₁ (bulbo de 100mg) 3ml, piridoxina Vit B₆ de 50mg tres ampulas y hidroxocobalamina Vit B₁₂ (bulbo de 1000UI) 3 ml en 500 ml de Cloro-sodio 0.9 % a durar 16h por cinco días y acetato de triamcinolona (bulbo de 4 mg) 1mg por vía subtenoniana ocular, así como el uso tópico de homatropina al 2 % una gota cada seis horas, dexametasona una gota cada seis horas y diclofenaco de sodio una gota cada seis horas en ambos ojos.

El seguimiento evolutivo del paciente, una semana después de iniciado el tratamiento, mostró una mejoría visual referida con una AV de 0.2 en OD y 0.1 en OI. Al examen retiniano,

se observó un menor levantamiento de retina, por lo cual se indicó la administración oral de los esteroides (prednisona 1-2 mg/Kg/día) a razón de 80 mg diarios, los cuales se comenzaron a disminuir semanalmente en 10 mg. Las vitaminas se suministraron por vía intramuscular en días alternos: Vit B₁ (bulbo de 100 mg) 1ml, piridoxina Vit B₆ de 50mg un ampula y hidroxibalaminina Vit B₁₂ (bulbo de 1000UI) 1ml y el tratamiento tópico ocular se mantuvo igual.

La realización de estudios hematológicos exhaustivos, evidenció la presencia de hemoglobulina en 10,2 g/l y leucocitos en $4.10^9/L$, linfocitos 0.15 %, eritrosedimentación 125 mm/hora, proteína C reactiva, prueba de Coombs positiva, electroforesis de proteína con hipergammaglobulinemia, células LE positiva. El resto de los resultados fueron negativos (creatinina 113 mmol/L, urea 6.35 mmol/L, conteo de plaquetas $250.10^9/L$, colesterol 4.3 mmo/L, proteína totales 70g /L).

Por su parte, el estudio anatomo-patológico tanto de piel como riñón resultó positivo para el LFD y la nefropatía por IgA.

Al mes de comenzado el tratamiento, el paciente presentó AV de 0.8 en OD y 0.7 en OI, retina completamente aplicada, aunque se observó la presencia de dispersión de pigmento en el epitelio pigmentario y persistencia de la membrana epirretinal en AO. No hubo signos uveales. (Figura 2 y 3)

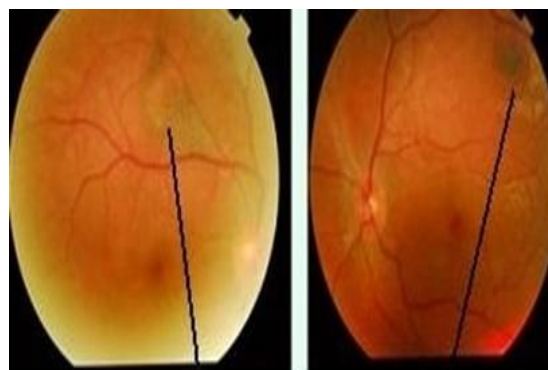

Figura 2. Dispersión de pigmentos

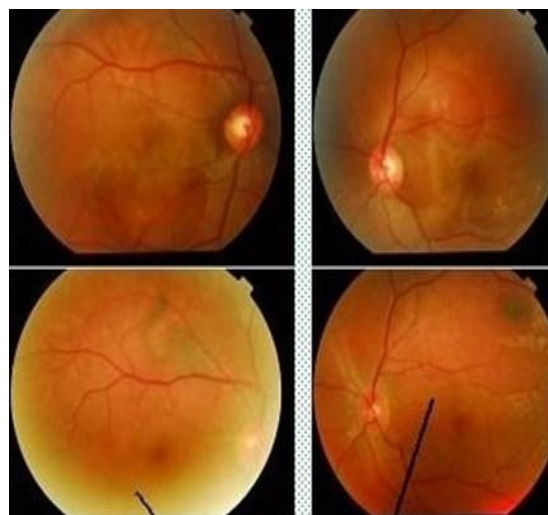


Figura 3. Ausencia de desprendimientos serosos después del tratamiento

DISCUSIÓN

Son múltiples las causas que inducen un desprendimiento seroso de retina y generalmente se agrupan en idiopáticas, congénitas, postquirúrgicas, secundarias a uveítis infecciosas, autoinmune, vascular, hematológicas y neoplásicas.^{1, 3} Algunos autores como Jorge Scott, et al,⁴ establecen una relación causal entre las nefropatías por

IgA y el sistema inmunitario de las mucosas. En estos pacientes el diagnóstico de una posible enfermedad autoinmune con la consiguiente afectación vascular puede explicar la afectación coroidea que indujo el desprendimiento seroso de retina.^{5,6} En el caso descrito en el trabajo, dada la juventud del paciente y los antecedentes referidos por el mismo, así como las referencias de la literatura, invoca una causa autoinmune.

Las alteraciones retinianas del Lupus incluyen la presencia de exudados algodonosos con o sin hemorragias y la oclusión de arterias y venas retinianas. La neovascularización o neuropatía óptica son raras y están causadas por la vasculitis, que en caso de afectar al sistema nervioso central puede producir un papiledema secundario.⁷

En el paciente se presentó la coroidopatía lúpica en forma de desprendimientos neurosensoriales múltiples y desprendimientos del epitelio pigmentario retiniano o ambos combinados, autores como Cunningham, et al,⁸ plantean que es poco frecuente. Una coriorretinopatía similar es descrita por otros autores Polak BC, et al,⁹ y Barbón García, et al,¹⁰ como complicación del tratamiento esteroideo. El paciente no había recibido este tipo de tratamiento previamente y la mejoría apreciada con el uso de los esteroides se pudo explicar en el control de la vasculitis coroidea con la consiguiente reabsorción del líquido subretinal.

A pesar de la disminución de las nefropatías lúpicas por el mejor control de la afectación

renal, no se puede olvidar la relación entre el lupus y la nefropatía por IgA,¹¹ los que conjuntamente forman depósitos de inmunocomplejos a nivel de la membrana basal de los vasos y por tanto en los vasos coroideos estos inmunocomplejos desencadenan la vasculitis responsable de los desprendimientos serosos.¹²

Son muchas las causas de desprendimientos serosos de retina, pero a pesar de que no se encontró en la bibliografía reporte de caso con el diagnóstico de LFD y Nefropatía por IgA en el paciente, se consideró que las causas autoinmune fueron las responsables de la vasculitis que originaron el desprendimiento de retina secundario, lo cual por lo inusual del caso se consideró importante reportar.

REFERENCIAS BIBLIOGRÁFICAS

1. Anand R, Tasman WS, McNamara JA. Desprendimiento de retina no regmatógeno. En: Ryan SJ, editor. Retina. Filadelfia: Elsevier Inc; 2009.p.894-910.
2. Sivaraj RR, Durrani OM, Denniston AK, Murray PI, Gordon C. Ocular manifestaciones del Lupus Eritematoso sistémico. Reumatología. 2007; (46):1757-62.
3. Hernández da Mato S, Cornejo Ballester R, Maraña Samora L. Desprendimiento de retina traccional secundario a vasculitis oclusiva por síndrome antifosfolipidos. Caso clínico.

- Rev Mex Oftalmología. 2009 mar-abr; 83 (2):119-22.
4. Scott J, Daré A, Franco RF. Hemiretinal vein occlusion associated with membranous glomerulonephritis. *Am J ophthalmol.* 2008; 133(3):415-6.
 5. Eguías Martínez F, Ríos Torres M, Capote Cabrera A. Manual de tratamiento y diagnóstico en oftalmología. La Habana: Editorial Ciencias Médica; 2009.
 6. Gómez Ulla de Irazazábal F, Suárez de Figueroa M, Nadal Reus J. Casos clínicos en retina y Vitreos. Premios 2010. Barcelona: Editorial Glosa; 2010.
 7. Font J, Khamashata M, Vilardell M. Lupus eritematoso sistémico. 2ª ed. Barcelona: MRA ediciones; 2002.
 8. Cunningham ET, Alfred PR, Irvine AR. Central serous chorioretinopathy in patients with systemic lupus erythematosus. *Ophthalmology.* 2006; 103:2081-90.
 9. Polak BC, Baarsma GS, Snyers B. Diffuse retinal pigment epitheliopathy complicating systemic corticosteroid treatment. *Br J Ophthalmol.* 2007; (79):922-5.
 10. Barbón García JJ, Álvarez Suárez ML, Álvarez Navascués R, Viña Escalar C, Querediaga Madariaga J. Desprendimientos serosos retinianos asociados a corticoterapia en un lupus eritematoso sistémico. *Arch Soc Esp Oftalmol.* 2008; (79):177-80.
 11. Jabs DA. Ocular manifestations of the rheumatic diseases. In: Jabs DA, editor *Duane's Ophthalmology on CD-ROM.* St Louis: Lippincott, Williams & Wilkins; 2003.p.516-38.
 12. Ríos Torres M, Capote Cabrera A, Hernández Silva R, Eguías Martínez F, Padilla González C. *Oftalmología .Criterios y tendencias actuales.* La Habana: Editorial Ciencias Médica; 2009.

Recibido: 26 de junio de 2011

Aprobado: 12 de enero de 2012

Dra. Aymed Rodríguez Pargas. Email: aymed@finlay.cmw.sld.cu