

Sarcoma de Ewing

Ewing´s sarcoma: review of the topic

Dr. Erick Héctor Hernández González ^I; Dr.C Gretel Mosquera Betancourt ^{II}; Dr. Osby Quintero Martínez ^{II}; Dra. Ileydis Hernández Cabezas ^{II}

I Hospital Universitario Amalia Simoni. Camagüey. Cuba.

II Hospital Universitario Manuel Ascunce Domenech. Camagüey. Cuba.

RESUMEN

Fundamento: el sarcoma de Ewing es una neoplasia altamente maligna que afecta fundamentalmente a niños y adolescentes. Cerca del 95 % de estos sarcomas ocurren entre los 5-25 años, es frecuente en el sexo masculino y muy raro en la raza negra.

Objetivo: actualizar y sistematizar los conocimientos sobre el sarcoma de Ewing de mayor utilidad para en el desempeño clínico–quirúrgico.

Método: se realizó una revisión de la literatura de los últimos cinco años. Se insistió en la epidemiología, histopatología, diagnóstico y tratamiento.

Desarrollo: el sarcoma de Ewing presenta una incidencia anual de 2, 73 casos por cada millón de habitantes. Predomina en las diáfisis y metáfisis, los huesos largos de las extremidades y huesos planos. Clínicamente puede presentarse como un cuadro pseudoinflamatorio caracterizado por dolor con exacerbación nocturna y una masa dolorosa asociados fiebre, malestar general y pérdida de peso; las que semejan una osteomielitis. El diagnóstico requiere técnicas de inmunohistoquímica y estudios moleculares. El tratamiento ha pasado por una serie de modalidades: cirugía, cirugía y

radioterapia, radioterapia y quimioterapia y quimioterapia, para retomar en la actualidad la asociación de la cirugía con la quimioterapia y eventualmente la radioterapia. **Conclusiones:** la heterogeneidad histológica, favorece la diversidad de formas clínicas de presentación y hacen complejo su diagnóstico. La estrecha similitud con otras enfermedades, hacen del sarcoma de Ewing uno de los tumores de más difícil tratamiento, por lo que la detección temprana, la cirugía de resección seguida de la quimioterapia aseguran los mejores resultados.

DeSC: SARCOMA DE EWING; NEOPLASIAS ÓSEAS; TERAPÉUTICA; HUESOS; LITERATURA DE REVISIÓN COMO ASUNTO.

ABSTRACT

Background: Ewing's sarcoma is a highly malignant neoplasia that mainly affects children and adolescents. Around 95 % of these sarcomas appear between 5-25 years of age, are frequent in male sex and very infrequent in black people.

Objective: to systematize and bring up to date the most useful information about the Ewing's sarcoma for the clinical-surgical performance.

Method: a review of the literature from the last five years was conducted, making emphasis on epidemiology, histopathology, diagnosis, and treatment.

Development: Ewing's sarcoma presents an incidence of 2.73 cases per million per year in the general population. From the clinical point of view the symptoms can include pseudo-inflammatory problems characterized by a painful mass and pain with nighttime aggravations, along with fever, discomfort, and weight loss; these manifestations resemble an osteomyelitis. The diagnosis requires the application of immunohistochemistry techniques and molecular studies. The treatment has passed through a series of modalities: surgery, surgery and radiotherapy, radiotherapy and chemotherapy; nowadays, the surgery-chemotherapy association and eventually, the radiotherapy have been taken up again.

Conclusions: histological heterogeneity favors the diversity of clinical ways of presentation and makes more complex its diagnosis. The close similarity to other diseases make of the Ewing's sarcoma one of the tumors of most difficult treatment; that is why the early detection and the removal surgery followed by chemotherapy guarantee the best results.

DeSC: SARCOMA, EWING; BONE NEOPLASMS; BONE AND BONES; THERAPEUTICS; REVIEW LITERATURE AS TOPIC.

INTRODUCCIÓN

El sarcoma de Ewing es una neoplasia altamente maligna que afecta fundamentalmente a niños y adolescentes. Se desconoce su histogénesis exacta, pero se cree que deriva de las células de la médula ósea. Sin embargo, algunos opinan que es un cáncer de células redondas de origen neural, similar a los llamados tumores neuroectodérmicos primitivos.¹

Cerca del 95 % de los sarcomas de Ewing ocurren entre los 5 y 25 años, es frecuente en el sexo masculino y muy raro en la raza negra. Tiene predilección por las metáfisis de los huesos largos, las costillas y los huesos planos, como la escápula y la pelvis. Presenta una incidencia de menos de un caso por millón de nacimientos al año y representa el 9 % de las neoplasias de hueso. La quimioterapia, radioterapia y cirugía combinadas o solitarias son los tratamientos disponibles.²

En la actualidad la quimioterapia ha retomado auge por los porcentajes de supervivencia en cinco años, que se han elevado de 10 % al 60 %. A pesar de que este tumor es radiosensible, la radioterapia ha pasado a un segundo plano por el riesgo de desarrollo de neoplasias radio inducidas.

La cirugía incluye la resección en bloque del área tumoral con rango oncológico, la amputación se reserva para raras excepciones de pacientes con localización en huesos prescindibles como peroné ó clavícula entre otros, y para tumores con toma de partes blandas adyacentes y asociación con fracturas patológicas.^{3,4}

El sarcoma de Ewing no es frecuente en la práctica quirúrgica, por lo que en ocasiones sorprende a los cirujanos al recibir el resultado de los estudios histopatológicos. Estos últimos requieren de la confirmación por técnicas de inmunohistoquímica, disponibles en

el Departamento de Anatomía Patológica del Hospital Clínico Quirúrgico Hermanos Ameijeiras, por lo que puede retardarse el diagnóstico en el tiempo óptimo que permite la citorreducción amplia, para facilitar el efecto de las terapéuticas adyuvantes.

La experiencia reciente de los autores de este artículo con tres casos de esta variedad de sarcomas muy malignos, motivó la revisión sobre esta temática con el objetivo de actualizar y sistematizar los conocimientos de mayor utilidad para el desempeño clínico-quirúrgico.

MÉTODOS

Se realizó una revisión de la literatura en idioma inglés disponible en Hinari y PubMed Central (PMC) de los últimos cinco años. Los descriptores empleados fueron: sarcomas, Ewing sarcoma, malignat neoplasm, malignant bone tumor. Se insistió en aquellos tópicos controversiales dentro del tema como son: histopatología, diagnóstico y tratamiento. Se evaluaron: 15 trabajos de revisión, nueve artículos originales y cuatro presentaciones de casos. Se incluyeron otras referencias que sobrepasan los cinco años por considerarse importantes para la revisión.

DESARROLLO

Historia. Epidemiología. Histopatología

Este sarcoma fue descrito por el histopatólogo norteamericano James Stephen Ewing. Nació en la ciudad de Pittsburgh, el 25 de diciembre de 1866. En 1920 publicó su primer trabajo sobre un nuevo tipo de osteoma maligno, que denominó inicialmente como mieloma endotelial y que posteriormente alcanzaría el nombre de sarcoma de Ewing. Fue un eminente patólogo, oncólogo y hematólogo. Falleció el 16 de mayo de 1943, en la ciudad de New York a la edad de 76 años, a consecuencia de un cáncer de vejiga.⁵

Epidemiología

Se reporta una incidencia anual de 2, 73 casos por cada millón de habitantes. Afecta a niños, adolescentes, adultos jóvenes, el 90 % ocurren en las dos primeras décadas. La

media de edad se encuentra entre los 13 y 19 años, con un pico de incidencia entre los cinco y los 13 años. En Europa se encuentran en cinco de cada cien mil habitantes por año. ⁶⁻⁸

Es la cuarta neoplasia ósea primaria pero la segunda (después del osteosarcoma) en menores de 25 años y la primera en menores de 10 años. El 75 % de los sarcomas de Ewing se hallan localizados al momento del diagnóstico y entre el 25 y el 30 % debuta con metástasis, más frecuentes en pulmón y hueso. El índice de recurrencias a los 10 años es de 9, 4 y a los 20 años alcanza el 13 %. La supervivencia es del 25 % a los 25 años después del diagnóstico. Las neoplasias malignas subsecuentes aparecen en el 9 % de los sobrevivientes y el riesgo de cáncer secundario: cáncer de tiroides, de mama y otros sarcomas, aumenta como consecuencia de la radioterapia. ^{6,8-10}

Anatomía patológica

Macroscópicamente: tiene el aspecto de una masa friable, fluida, que en ocasiones parece pus. La masa presenta un color blanco grisáceo, brillante y translúcida, que puede tener consistencia líquida. Aparecen abundantes zonas de necrosis, hemorragias y cavidades.

Microscópicamente: este tumor describe un cuadro caracterizado por un tejido de aspecto histológico bastante homogéneo, constituido por pequeñas células dispuestas en conglomerados compactos, con núcleos redondos y sin límites citoplasmáticos netos ni nucléolos que destaquen. Los núcleos se disponen apretadamente con una apariencia uniforme; éstos son redondeados u ovoides y aparecen ligeramente separados por un fondo citoplasmático. Las mitosis no son abundantes. ([Figura 1](#))

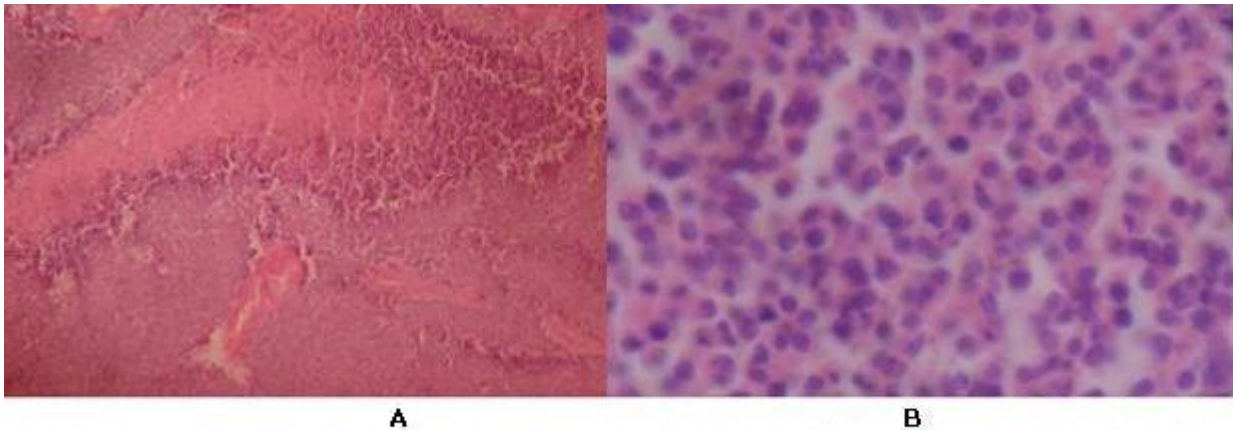


Figura 1. Cortes histológicos con coloración de hematoxilina y eosina **A** (izquierda): menor magnificación. **B** (derecha): mayor magnificación X 600. Células esféricas mononucleadas con núcleo central. (Fuente: Archivo histológico del departamento de Anatomía Patológica del Hospital Pediátrico Eduardo Agramonte Piña)

Con frecuencia existen tabiques o bandas fibrosas que dividen el tejido tumoral en masas irregulares o nidos de células tumorales. Presenta una marcada vascularización. En él no se observa la red intercelular de fibras de reticulina características del reticulosarcoma. Muestran abundantes cambios secundarios como hemorragias y áreas de necrosis que dificultan el diagnóstico.^{11,12}

Los sarcomas constituyen un diverso grupo de tumores sólidos con más de 50 subtipos y esta heterogeneidad histológica se reconoce desde hace muchos años. Sus células son capaces de diferenciarse en distintos tipos: conectivo, visceral, óseo, lo cual asegura su gran variabilidad morfológica. Se originan tanto en los tejidos blandos como en el hueso y se encuentran agrupados por su origen mesenquimal común.^{6,13,14}

El sarcoma de Ewing tiene como característica particular la presencia de pequeñas células redondeadas azules que incluye básicamente: el tumor de Askin (tumor óseo de la pared torácica), el sarcoma de Ewing esquelético (óseo) y extra-esquelético (partes blandas).⁹

El sarcoma de Ewing óseo a nivel de las extremidades es el más frecuente, constituye el 10 % de los tumores óseos malignos primarios, representa el 0,2 % en el adulto y el 5 % de los tumores malignos del niño. En los huesos largos se encuentra el 47 %, en la pelvis el 19 % y en las costillas el 12 %. Del uno al 4 % nacen en el cráneo, usualmente en región frontal, parietal y en la base.^{7,8}

Solo el 10 % se originan en tejidos blandos y representan del cuatro al 8 % de las neoplasias malignas pediátricas y menos del 1 % de todos los cánceres del adulto, con una incidencia de alrededor de 11 mil nuevos casos anuales en los Estados Unidos.^{7, 14,15} Eventos moleculares específicos definen los tipos histológicos de sarcomas. La mayor parte de los sarcomas pediátricos se asocian a translocaciones por la gran incidencia de factores genéticos, sin embargo los sarcomas del adulto tienen cariotipos más complejos por la influencia de factores ambientales.⁷

Historia natural y manifestaciones clínicas

El sarcoma de Ewing se presenta usualmente como una lesión en estadio II-B. Las metástasis a ganglios linfáticos regionales no es inusual al inicio, y la invasión a otras partes del esqueleto es frecuente. Sin tratamiento, el 90 % de los pacientes fallecen rápidamente por metástasis pulmonares en el primer año.

Predomina entre los 5 y los 15 años de edad y son raros por encima de los 30 años, en cuyo caso hay que considerar las metástasis de un carcinoma, y si se sospecha por debajo de los cinco años es preciso descartar la metástasis de un neuroblastoma. Tiene mayor incidencia en los huesos largos de las extremidades, sobre todo a nivel del fémur, tibia, húmero y peroné. También se han descrito en los huesos planos: pelvis, costillas, escápula y cráneo.

Tiene predilección por las diáfisis y metafisis de los huesos largos y puede ser de localización central o excéntrica. Se diferencia de los tumores hematopoyéticos en que éstos afectan al hígado y al bazo, mientras que el sarcoma de Ewing da metástasis al pulmón y a otros elementos esqueléticos. Clínicamente puede presentarse como un cuadro pseudoinflamatorio caracterizado por dolor con exacerbación nocturna y una masa dolorosa, asociados a manifestaciones sistémicas: fiebre, malestar general y pérdida de peso; las que pueden inducir al diagnóstico erróneo de una osteomielitis.^{1,12}

En la analítica sanguínea se observa un aumento de la velocidad de sedimentación y una leucocitosis clara con anemia. Las metástasis pleuropulmonares son muy frecuentes, así como las de otros huesos, preferentemente los de la columna y el cráneo.^{7,16}

En la experiencia de los autores se han encontrado pacientes entre 20 y 27 años con sarcomas de Ewing extraóseos que debutaron con síndrome de compresión medular dorsal, caracterizado por: dolor inicial de moderada intensidad, seguido por paraparesia

en miembros inferiores, nivel metamérico de hipoestesia, trastornos de los reflejos osteotendinosos, inicialmente de tipo hiperreflexia con clonus y signo de Babinski, que evolucionaron a la pérdida de los mismos con aparición de trastornos esfinterianos. En ambos casos, en el acto operatorio se demostraron tumores bien diferenciados de la musculatura paravertebral con crecimiento intrarraquídeo e intradural e infiltración medular. Se realizó una exéresis macroscópica total y se inició quimioterapia pese a lo cual se produjo recidiva de las lesiones en los primeros dos meses de evolución.

Estas formas clínicas de presentación no se reportan con frecuencia en la literatura médica. Los sarcomas de Ewing extraesqueléticos que afectan al sistema nervioso central son raros. Generalmente involucran el espacio epidural a partir de una lesión con origen primario a este nivel, o más frecuentemente secundario a una metástasis ósea. Ocasionalmente son intradurales.^{14,17}

Applenbaum, et al,¹⁸ hacen referencia a las diferencias en cuanto a: presentación clínica, estrategias de tratamiento, respuesta a las modalidades terapéuticas y supervivencia, que existen entre el sarcoma de Ewing óseo y el de partes blandas. En el origen de estas diferencias están las particularidades biomoleculares de cada uno. Se ha determinado que los Ewing extraesqueléticos tienen mayor promedio de edad, aunque pueden tener una distribución bimodal y predominar en los mayores de 35 años y en los menores de cinco, además el diagnóstico se retarda más lo que determina un peor pronóstico en los primeros dos años después de ser detectados.

A manera de resumen puede afirmarse que el comportamiento clínico depende de la localización anatómica, de su extensión, de la variedad histológica del Ewing y de la presencia o no de metástasis.¹⁹

Diagnóstico

El diagnóstico definitivo requiere del examen histopatológico con técnicas de inmunohistoquímica y estudios moleculares, ya que muchas de las características clínicas, morfológicas e inmunofenotípicas son similares a otras enfermedades como el osteosarcoma de células pequeñas y el condrosarcoma mesenquimal. Por estos motivos se demanda del continuo perfeccionamiento de las técnicas diagnósticas para esta variedad de neoplasia maligna.⁶

Estudios imaginológicos

En el sarcoma de Ewing óseo, la imagen radiológica varía según se localice la lesión en un hueso largo o en un hueso plano.

Huesos largos: la matriz tumoral es siempre osteolítica y produce un patrón moteado infiltrativo permeativo. En el comienzo del cuadro predomina la esclerosis cortical, en las localizaciones diafisarias, y a medida que el tumor progresa se combina con lesiones líticas erosivas de la cortical. Una vez que perfora y rebasa la cortical eleva el periostio y determina la aparición de una reacción periosteal en espículas, en capas de cebolla e incluso en forma de triángulo de Codman. A veces la reacción perióstica es similar a la que se observa en los osteosarcomas. Cuando perfora el periostio se extiende a las partes blandas cuya afectación se mide bien mediante la tomografía axial computarizada (TAC). ([Figura 2](#))

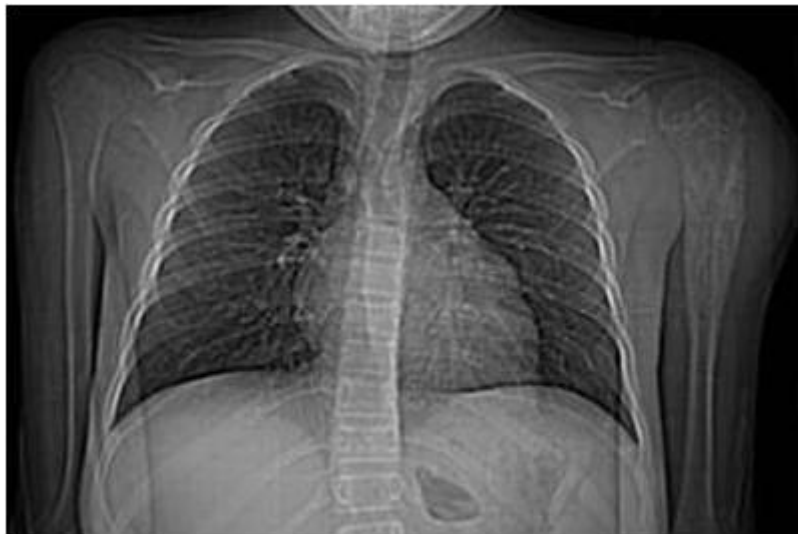

Figura 2. Topograma de TAC de tórax que muestra la lesión metafisiaria en el húmero izquierdo con irradiación a diáfisis

Huesos planos: la imagen es lítica, irregular con aspecto moteado, aunque también se ha señalado la existencia de lesiones escleróticas y sobre todo, mixtas.

La angiografía del sarcoma de Ewing muestra un gran número de vasos patológicos, fístulas arteriovenosas y lagos tumorales. ²⁰

Millan Escalona, et al, ²¹ sistematiza este acápite al considerar que la radiología simple detecta un tumor osteolítico, destructivo, de bordes infiltrantes. La TAC es el examen que mejor delimita la extensión de la destrucción cortical y los tejidos blandos. Por su parte, la resonancia magnética nuclear (RMN) define con más claridad el tamaño, la extensión local intra y extraósea y la relación del tumor con fascias, venas, nervios y órganos adyacentes. ([Figura 3](#))

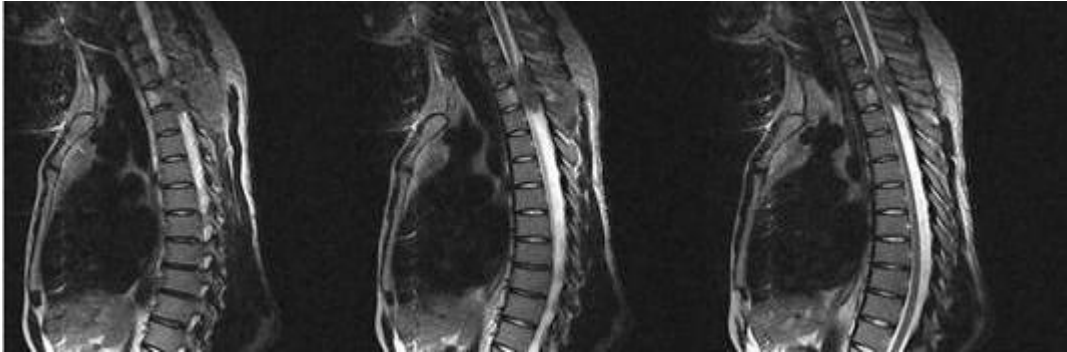


Figura 3. Imagen de resonancia magnética nuclear de columna dorsal (secuencias T₁ y T₂) que muestra la lesión neoplásica de partes blandas con diagnóstico histopatológico de sarcoma de Ewing extra esquelético. Se observa crecimiento al interior del canal raquídeo, extradural con compresión medular

La importancia de los estudios imaginológicos se estima no solo para el diagnóstico sino para evaluar la respuesta al tratamiento de los pacientes con sarcoma de Ewing. ²²

Estudios de rayos x simples convencionales: pueden brindar una estimación de la agresividad del tumor. Carecen de utilidad para evaluar la extensión medular o delinear masas en tejidos blandas, a no ser que tengan calcificaciones.

Estudios con radio nucleótidos: el análisis semi cuantitativo de la actividad tumoral puede obtenerse a través de la medición de los radio nucleótidos. La captación de citrato de galio 67 tiene mayor sensibilidad que el tecnecio-99, ya que es captado rápidamente por las células del sarcoma. Por su parte el talio 201 tienen aún mayor sensibilidad para indicar el curso de la enfermedad.

Tomografía axial computarizada: tiene la limitación de que no permite diferenciar entre la extensión tumoral a la médula ósea de la necrosis intramedular en pacientes sometidos a quimioterapia preoperatoria.

Resonancia magnética nuclear dinámica contrastada: posibilita la detección de focos tumorales de 3 a 5 mm². Ofrece el mejor patrón inicial para el seguimiento de la respuesta del tumor al tratamiento. Combinado con el estudio histopatológico se recomienda para evaluar el efecto de la quimioterapia.

Angioresonancia: favorece el estudio de la neovascularización del tumor *in vivo*. Esta característica se ha correlacionado con la agresividad del tumor y con la presencia o ausencia de metástasis. En los pacientes que responden a la quimioterapia se conserva una reducción de la neovascularización.

Doppler con flujo de imagen a color: con este estudio pueden obtenerse parámetros cualitativos y cuantitativos con análisis espectral de los patrones de flujo e irrigación dentro del tumor.

El sarcoma de Ewing generalmente es un tumor muy vascularizado y la neovascularización se ha asociado con el pronóstico y la respuesta al tratamiento en diferentes neoplasias. Se ha reportado que la desaparición rápida de los vasos sanguíneos tumorales se relaciona con una respuesta favorable a la quimioterapia.²²

Tratamiento

El tratamiento de este tipo de lesiones ha pasado por una serie de modalidades: 1) cirugía; 2) cirugía y radioterapia; 3) radioterapia y quimioterapia y 4) quimioterapia, para retomar la asociación de la cirugía con la quimioterapia y eventualmente con la radioterapia. Esta última ha pasado a un segundo plano por el riesgo de desarrollo de osteosarcomas en las zonas radiadas.

Bannasch, et al,²³ establecen en su algoritmo que una vez confirmado el diagnóstico, el tratamiento debe ser multimodal e interdisciplinario, de acuerdo al estadio de la neoplasia y debe incluir dentro del tratamiento oncoquirúrgico los aspectos plásticos y reconstructivos que faciliten el inicio de la rehabilitación y del tratamiento paliativo.

Tratamiento quirúrgico

La resección quirúrgica es el primer pilar del tratamiento para los sarcomas localizados. Se describen diferentes modalidades de acuerdo a la extensión de la lesión y el

compromiso de estructuras óseas, vasculares y nerviosas. Se prefiere la resección amplia, se considera como tal la excéresis de cuatro a cinco centímetros del tejido sano adyacente alrededor de los bordes de la lesión y de 1 a 2cm más allá de la profundidad del tumor. La resección compartimental se recomienda para tumores con gran afectación muscular donde debe researse todo el grupo muscular desde el origen hasta la inserción. La amputación queda para aquellos casos con infiltración vascular o nerviosa.²³

La cirugía no debe de ser amputativa, por el gran número de formas multifocales, salvo en localizaciones periféricas y en los casos con fracturas patológicas. Los demás pacientes deben de ser tratados con extracción en bloque del área afectada o del hueso completo, cuando es posible, seguido de una reconstrucción posterior.^{14,24}

En algunos tumores extensos se recomienda la biopsia incisional, para confirmar el diagnóstico, seguida de tratamiento paliativo con el objetivo de reducir el tamaño de la lesión para facilitar en un tercer momento la remoción quirúrgica.²³

Quimioterapia

La mejoría dramática en la supervivencia de los pacientes con sarcoma de Ewing durante las dos últimas décadas, puede atribuirse al uso agresivo de la quimioterapia en ausencia de la cual este tumor altamente maligno, metastiza rápidamente incluso cuando se ha logrado un adecuado control local.^{14,22}

Los pacientes con enfermedad aparentemente localizada pueden ocultar lesiones metastásicas por lo que se requiere de la quimioterapia multidrogas para favorecer el control sistémico.⁸

Durante muchos años la quimioterapia se limitó al uso de doxorubicin. En años recientes existen esquemas específicos multidrogas de acuerdo con los subtipos histológicos de sarcoma. Dentro del arsenal de quimioterapéuticos aplicados actualmente se encuentran: vincistina, ciclofosfamida, etopóxido, ifosfamida, actynomicin D y el topotecan.^{13,25}

Quimioterapia y terapias diana

La caracterización de las diferentes vías celulares en el origen del sarcoma de Ewing ha permitido identificar nuevas dianas y opciones terapéuticas. En la actualidad se disponen de estrategias dirigidas a *targets* moleculares, la inmunoterapia, el uso de interferones para la inducción del factor de necrosis tumoral, capaz de inducir la apoptosis en las células del sarcoma y la terapia génica.^{6,9,15,26}

De esta manera se investigan diferentes agentes diana y esquemas quimioterapéuticos citotóxicos para subtipos específicos de sarcoma. Dentro de las drogas dianas dirigidas a las vías moleculares involucradas en la carcinogénesis en los sarcomas se describen: inhibidores de la angiogénesis, inhibidores de los receptores del factor de crecimiento insulínico, inhibidores de las quinasas, inhibidores del factor de crecimiento del hepatocito y de su receptor, anticuerpos inhibidores, anticuerpos contra el receptor del factor 1 de crecimiento de la insulina y los protooncogenes como el factor de transición mesenquimal-epitelial, entre otros.¹³⁻¹⁵

Tratamiento multimodal

En pacientes sin evidencia de enfermedad metastásica en el momento del diagnóstico, los protocolos para el tratamiento del sarcoma de Ewing incorporan quimioterapia, cirugía y radioterapia. Este tratamiento combinado ha devenido en un supervivencia de cinco años libre de la enfermedad en el 40 al 50 %.²²

En los últimos años se ha preconizado la poliquimioterapia multimodal vinculada a cirugía y radiaciones, donde se administran cinco ciclos completos de poliquimioterapia, cada uno de diez semanas, al cabo del tercer ciclo se procede a la ablación quirúrgica de la masa tumoral restante, que generalmente ha disminuido mucho de tamaño, lo que facilita su resección. Cuando se produce una recidiva *in situ*, ésta se radia con 3000 cGy.^{13,27,28}

El período de mayor riesgo para la recidiva tumoral se corresponde con los primeros 36 meses, tras el comienzo del tratamiento.²⁹

Pronóstico

A pesar del uso del tratamiento multimodal, cerca del 30 al 40 % de los pacientes con enfermedad no metastásica, mueren por el avance del tumor. Esto ha llevado al estudio de factores pronósticos potenciales. En la mayor parte de las investigaciones, la edad se considera como el factor más importante, junto con la localización del tumor primario (ejemplo: axial) y los márgenes quirúrgicos inadecuados. Pacientes con tumor de Ewing en las extremidades tienen mejor supervivencia a pesar del tipo de tratamiento local.^{1,3} Se reporta una disminución del rango de supervivencia con la edad, los adolescentes y adultos jóvenes tienen peores resultados. En estos últimos puede presentarse con metástasis, localización central o a nivel pélvico, lo que se asocia a una evolución desfavorable. El pronóstico del adulto joven con enfermedad metastásica o recurrente es malo. Solo el 10 % de los pacientes tienen supervivencia prolongada.^{6,9}

García Castellano, et al,²² consideran como factores predictores: la presencia de enfermedad metastásica, el tamaño del tumor, la respuesta histológica a la quimioterapia preoperatoria y el perfil genético. Por ejemplo, los pacientes con alteraciones genéticas en p53, p16/p14ARF tienen un comportamiento más agresivo y peor respuesta a la quimioterapia. Por otra parte, Shashikant, et al,⁴ y Teicher, et al,²⁵ refieren que la respuesta en la evolución del sarcoma de Ewing se encuentra a nivel molecular. La mayoría de los pacientes tienen una translocación balanceada que incluye los cromosomas 11 y 22, que fusiona porciones del gen SE 22q22 con el gen 11q24FLI1 para dar origen a una novel fusión génica, patognomónica con propiedades oncogénicas y que se ha encontrado en el 85 % de los casos.

A pesar de que el pronóstico del sarcoma de Ewing puede diferir de acuerdo con el sitio anatómico, los resultados reportados en la literatura se refieren a series con tumores situados en todos los lugares posibles, sin establecer comparaciones que avalen la influencia de determinada localización en la evolución.^{12,20}

CONCLUSIONES

La heterogeneidad histológica determinada por la base genética y molecular del sarcoma de Ewing, favorece la diversidad de formas clínicas de presentación y hacen complejo su

diagnóstico. La estrecha similitud con enfermedades no tumorales, la dilación entre la aparición de los síntomas y el diagnóstico, la agresividad del tumor a pesar del tratamiento combinado, los escasos porcentajes de supervivencia a los cinco años, aun en ausencia de metástasis, hacen del sarcoma de Ewing uno de los tumores de más difícil tratamiento para el equipo multidisciplinario. El tratamiento multimodal actual con terapias diana, descansa en el estudio de las alteraciones moleculares específicas de esta variedad de sarcomas, y no están disponibles en la mayoría de los centros hospitalarios, por lo que la detección temprana, la cirugía de resección seguida de la quimioterapia pueden permitir los mejores resultados.

REFERENCIAS BIBLIOGRÁFICAS

1. Robert K. Tumores óseos malignos. En: Terry Canale S, editor. Campbell's Operative Orthopaedics. 10ma ed. Philadelphia: Mosby; 2003. p. 836-38.
2. Fukushima M, Koizumi K, Nakajima Y, Fukuda Y, Kawamoto M, Shimizu K. Primitive Neuroectodermal Tumor/Ewing's sarcoma with Long-term Follow-up. The Japanese J Thor Card Sur. 2005;53(2):97-101.
3. Subbiah V, Naing A, Brown RE, Chen H, Doyle L, LoRusso P. Targeted Morphoproteomic Profiling of Ewing's Sarcoma Treated with Insulin-Like Growth Factor 1 Receptor (IGF1R) Inhibitors: Response/Resistance Signatures. PLoS One [Internet]. 2011 Apr [citado 15 May 2013];6(4):[aprox. 7 p.]. Disponible en: <http://www.ncbi.nlm.nih.gov/pmc/articles/PMC3071831/>
4. Shashikant SP, Gupta K, Malik V, Kumar N, Henke LE, Cal C. Primary Ewing sarcoma of cranial bones: analysis of ten patients. Acta Neurochir. 2011;153:1477-85.
5. Kelleher FG, Thomas DM. Molecular pathogenesis and targeted therapeutics in Ewing sarcoma/ primitive neuroectodermal tumours. Clin Sarcoma Research [Internet]. 2012 Feb [citado 15 May 2013];2(1):[aprox. 6 p.]. Disponible en: <http://www.ncbi.nlm.nih.gov/pmc/articles/PMC3351706/>
6. Ducimetiere F, Lurkin A, Ranchere Vince D, Decouvelaere AV, Pech M, Istier L, et al. Incidence of sarcomas histotypes and molecular subtypes in a prospective epidemiological study with central pathology review and molecular testing. PLoS One [Internet]. 2011 Aug [citado 15 May 2013];6(8):[aprox. 9 p.]. Disponible en: <http://www.plosone.org/article/info%3Adoi%2F10.1371%2Fjournal.pone.0020294>

7. Gray ST, Chen YL, Lin DT. Efficacy of Proton Beam Therapy in the Treatment of Ewing's Sarcoma of the Paranasal Sinuses and Anterior Skull Base. *Skull Base*. 2009;19(6):409– 16.
8. Lissat A, Chao MM, Konty V. Targeted therapy in Ewing sarcoma. *ISRN Oncol* [Internet]. 2012 May [citado 15 May 2013];2012(2012):[aprox. 9 p.]. Disponible en: <http://www.ncbi.nlm.nih.gov/pubmed/22690342/>
9. Van Maldegem AM, Hogendoorn P, Hassan AB. The clinical use as prognostic factors in Ewing sarcoma. *Clin Sarcoma Res* [Internet]. 2012 Feb [citado 15 May 2013];2(7):[aprox. 10 p.]. Disponible en: <http://www.clinicalsarcomaresearch.com/content/2/1/7>
10. Mandy H, Hughes D. Critical Signaling Pathways in Bone Sarcoma: Candidates for Therapeutic Interventions. *Current Oncology Reports*. 2009;11(6):446-53.
11. De Ávala E. Molecular pathology in sarcomas. *Clin Transl Oncol*. 2007;9(3):130-44.
12. Silk AW, Schuetze SM. Histology- Specific therapy for advanced soft tissue. *Sarcoma and benign connective tissue tumors. Current Treatment Options in Oncology*. 2012;13(3):285-98.
13. Demicco EG, Maki RG, Lev DC, Lazar AJ. New therapeutic targets in soft tissue sarcoma. *Adv Anat Pathol*. 2012 May;19(3):170-80.
14. Van der Graaf WT, Gelderblom H. New systemic therapy options for advanced sarcomas. *Current treat Opt Onc*. 2012;13(3):306-17.
15. Ataergin S, Ozet A, Solchaga L, Turan M, Beyzadeoglu M, Oysul K, et al. Long-lasting multiagent chemotherapy in adult high-risk Ewing's sarcoma of bone. *Clinical Orthopaedic and Related Research*. 2010;468(10):2754-64.
16. Matten FJ, Nassar A, Bardia A, Jatoi A, Haddock MG, Buckner JC, et al. Spinal intradural extraosseous Ewing sarcoma. *Rare Tumors*. 2011 Mar;3(1):7.
17. Applebaum MA, Worch J, Matthay K, Goldsby R, Neuhaus J, West D, et al. Clinical features and outcomes in patients with extraosseous Ewing sarcoma. *Cancer*. 2011 Jul;117(3):3027–32.
18. Amankwah EK, Conley AP, Reed DR. Epidemiology and therapies for metastatic sarcoma. *Clin Epidemiol* [Internet] 2013 May [citado 15 May 2013];5:[aprox. 15 p.]. Disponible en: <http://www.ncbi.nlm.nih.gov/pmc/articles/PMC3660127/>
19. Enneking WF, Spanier SS, Goodman MA. Current concepts review. The surgical staging of musculoskeletal sarcoma. *J Bone Joint Surg Am*. 1980;62(6):1027-30.
20. Millan Ecalona E, Corona Pérez R, Ríos Gutiérrez N. Sarcoma de Ewing en un paciente masculino. 2010;26(3):569-75.

21. García Castellano JM, Atallah N, Healey JH, Reyes C. Histopathologic and radiologic assessment of chemotherapeutic response in Ewing sarcoma. A review. *Sarcoma* [Internet]. 2012 Feb [citado 15 May 2013];2012(2012):[aprox. 8 p.]. Disponible en: <http://www.hindawi.com/journals/srcm/2012/357424/abs/>
22. Bannasch H, Eisenhardt S, Grosu A, Heinz J, Momeni A, Stark B. The diagnosis and treatment of soft tissue sarcomas of the limbs. *Dtsch Arztebl Int*. 2011 Jan;108(3):32-38.
23. Denbo J, Shannon W, Wu Y, Wu J, Billups C, Navid F, et al. Timing of surgery and the role of adjuvant radiotherapy in Ewing sarcoma of the chest wall: A single-institution experience. *Ann Surg Oncol*. 2012;19(12):3809-15.
24. Teicher BA, Bagley R, Rouleau C, Kruger A, Ren Y, Kurtzber L. Characteristics of human Ewing /PNET sarcoma models. *Ann Saudi Med*. 2011 May-Apr;3(2):174-82.
25. Kovar H, Alonso J, Aman P, Aryee DN, Ban J, Burchill SA, et al. The first European interdisciplinary Ewing sarcoma research summit. *Front Oncol* [Internet]. 2012 Apr [citado 15 May 2013];2(54):[aprox. 6 p.]. Disponible en: <http://www.ncbi.nlm.nih.gov/pmc/articles/PMC3361960/>
26. Kristen N. Ganjoo. New developments in targeted therapy for soft tissue sarcoma. *Curr Oncol Rep*. 2010;12(4):261-5.
27. Milano-Bausset E, Gaudart J, Rome A, Coze C, Gentet JC, Padovani O, et al. Retrospective comparison of neutropenia in children with Ewing sarcoma treated with chemotherapy and granulocyte colony-stimulating factor (G-CSF) or pegylated G-CSF. *Clin Ther*. 2009;31(2):2388- 95.
28. Rodríguez-Galindo C, Liu T, Krasin MJ, Wu J, Billups CA, Daw NC, et al. Analysis of prognostic factors in Ewing sarcoma family of tumors: review of St. Jude Children's Research Hospital studies. *Cancer*. 2007;110(2):375-84.

Recibido: 1ro de julio de 2013

Aprobado: 17 de septiembre de 2013

Dr. Erick Héctor Hernández González. Especialista de I Grado en Ortopedia y Traumatología. Máster en Urgencias Médicas. Hospital Universitario Amalia Simoni. Camagüey. Cuba.