

**Artroscopia combinada con osteotomía tibial alta abierta en un paciente con gonartrosis: a propósito de un caso**

**Arthroscopy combined with open-wedge high tibial osteotomy in a patient with osteoarthritis of the knee: a case report**

**Dr. Alejandro Álvarez López I; Dr. Carlos Ortega González I; Dra. Yenima García Lorenzo II; Dr. Antonio Puente Álvarez III**

I Hospital Universitario Manuel Ascunce Domenech. Camagüey. Cuba.

II Policlínico Universitario Tula Aguilera. Camagüey. Cuba.

III Hospital Universitario Amalia Simoni. Camagüey. Cuba.

---

**RESUMEN**

**Fundamento:** la gonartrosis del compartimento medial de la rodilla asociada a desviación en varo requiere de la combinación de procedimientos quirúrgicos para su tratamiento. Una de las variantes más utilizadas es la artroscopia y osteotomías en un mismo tiempo quirúrgico.

**Objetivo:** mostrar la combinación de la artroscopia con la osteotomía tibial alta abierta en el tratamiento de la gonartrosis.

**Caso clínico:** paciente de 56 años de edad, blanco, masculino, ingresado en el servicio de Ortopedia y Traumatología del Hospital Universitario Manuel Ascunce Domenech de la ciudad de Camagüey, por presentar gonartrosis izquierda con predominio del compartimento tibiofemoral medial. En el mismo tiempo quirúrgico se realizó artroscopia mediante la cual se llevó a cabo meniscectomía parcial y microfracturas del cóndilo medial, luego se realizó osteotomía tibial alta abierta.

**Conclusiones:** la combinación de artroscopia y osteotomía permite actuar simultáneamente en pacientes con gonartrosis, al tratar las lesiones articulares y corregir las deformidades angulares que presentan. Las dos técnicas pueden ser realizadas en el mismo tiempo quirúrgico sin prolongar su duración.

**DeCS:** ARTROSCOPIA; OSTEOTOMÍA; OSTEOARTRITIS; TRAUMATISMOS DE LA RODILLA; ADULTO; ESTUDIOS DE CASOS.

---

## ABSTRACT

**Background:** Knee osteoarthritis of the medial compartment is usually associated to varus deformity, and the patients will need a combination of different surgical procedures for treatment. One of the most common combinations in the same surgical time is: arthroscopy and osteotomy.

**Objective:** to show the combination of arthroscopy and high open wedge medial osteotomy of the tibia in patients with the diagnosis of osteoarthritis of the knee.

**Case report:** A 56 year old male, white patient was admitted to the department of Orthopedics and Traumatology at Manuel Ascunce provincial teaching hospital in Camaguey city, because of osteoarthritis of the left knee affecting predominantly the medial tibiofemoral compartment. At the same surgical time, an arthroscopy was carried out to perform a partial meniscectomy and microfracture of the medial condyle, later a high open wedge medial osteotomy of the knee was performed.

**Conclusions:** the combination of arthroscopy and osteotomy, let to treat lesion inside the joint and correct angular deformities of the limb at the same time. These techniques can be done together without a long surgical time.

**DeCS:** ARTHROSCOPY; OSTEOTOMY; OSTEOARTRITIS; KNEE INJURIES; ADULT; CASE STUDIES.

---

## INTRODUCCIÓN

La gonartrosis constituye una de las enfermedades más frecuentes en la actualidad. Antiguamente esta enfermedad era descrita con mucha frecuencia en pacientes de edad avanzada. Sin embargo, la presencia de la gonartrosis en edades tan tempranas como a los 40 años es cada vez mayor. <sup>1,2</sup>

Los métodos de tratamiento para esta enfermedad comienzan con las medidas conservadoras, las que en algunas ocasiones no alivian el dolor de estos enfermos. Una vez que se decide la intervención quirúrgica existen opciones que conservan o no la articulación, dentro de estas encontramos la artroscopia y la osteotomía. La artroscopia por sí misma aunque puede dar solución a problemas intraarticulares no puede corregir deformidades angulares como lo hace la osteotomía. <sup>3,4</sup>

La combinación de estos procedimientos quirúrgicos (artroscopia y osteotomía) es cada vez mayor, evidenciado en los artículos de Niemeyer P, et al, <sup>5</sup> y Lo WN, et al. <sup>6</sup> Por otra parte, la realización de la osteotomía tibial alta abierta (OTAA) es descrita con mucha frecuencia en la actualidad por su acceso más fiable al área de osteotomía y evitar las lesiones relacionadas con el nervio ciático poplíteo externo durante este procedimiento, a pesar de conservar mayor cantidad de tejido óseo según reportan Han SB, et al, <sup>7</sup> Iorio R, et al, <sup>8</sup> y Ganji R, et al. <sup>9</sup>

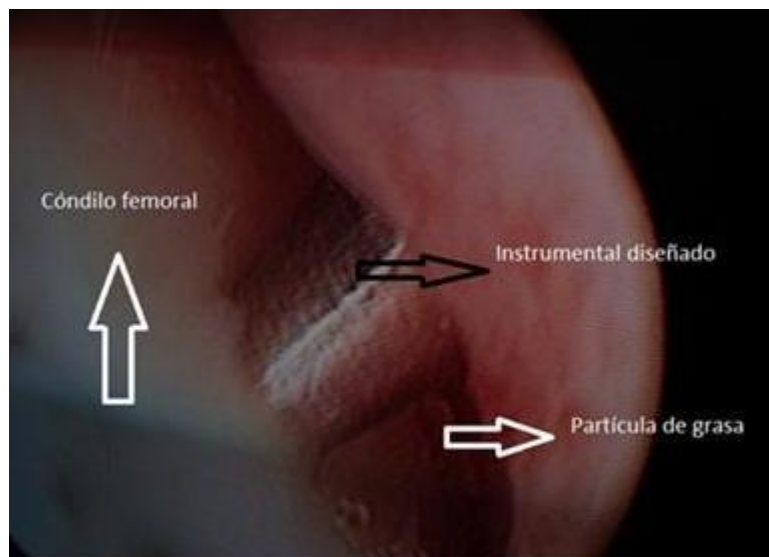
Hasta la fecha no existen artículos publicados en la provincia de Camagüey que describan la combinación de estos procedimientos quirúrgicos de artroscopia y OTAA en pacientes con gonartrosis con predominio del compartimento tibiofemoral medial y deformidad en varo. Por esta razón los autores de este trabajo tienen como objetivo mostrar la realización de esta modalidad de tratamiento quirúrgico.

## CASO CLÍNICO

Paciente de 56 años de edad, blanco, masculino, ingresado en el servicio de Ortopedia y Traumatología del Hospital Universitario Manuel Ascunce Domenech de la ciudad de Camagüey, por presentar gonartrosis izquierda con predominio del compartimento

tibiofemoral medial. Este paciente a pesar de haber recibido varias modalidades de tratamiento, continuaba con dolor marcado de la articulación, crepitación y deformidad angular en varo de 12 grados, sin inclinación de la línea articular.

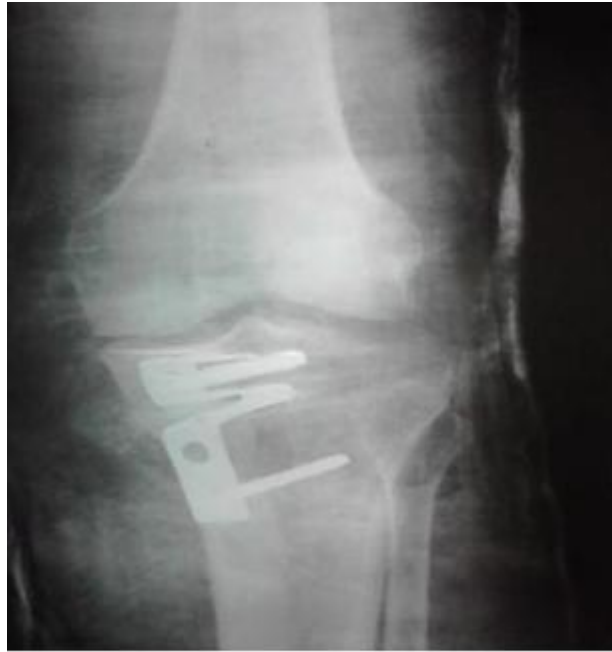El paciente previa consulta de anestesiología, es llevado al salón de operaciones donde se le practicó artroscopia diagnóstica y terapéutica, en esta se detectó afección grado IV de cartílago según la clasificación de Outerbridge RE, 10 del cóndilo medial y lesión degenerativa del menisco externo, mediante esta vía de acceso a la articulación se realizó la meniscectomía parcial artroscópica y microfracturas del cóndilo femoral medial en número de cuatro. ([Figura 1](#))



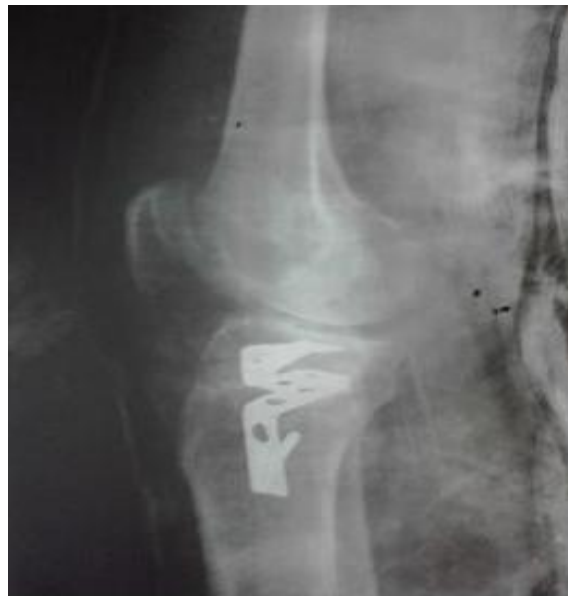**Figura 1.** Microfractura del cóndilo femoral

Posteriormente al terminar el procedimiento artroscópico, se realizó osteotomía del peroné en su tercio medio distal de aproximadamente dos centímetros, luego mediante un abordaje interno en forma L invertida se accede a la región metafisiaria proximal de la tibia, donde se llevó a cabo osteotomía supratuberositaria con ángulo abierto y se colocó placa AO previamente diseñada y modificada por los autores de este trabajo con dos tornillos AO de cortical. Para mantener la apertura de la placa, se empleó el injerto de peroné y el defecto óseo dejado por la osteotomía fue rellenado con la cantidad de tejido óseo que quedó del peroné, más la aplicación de hidroxapatita. Se realizó control radioscópico mediante arco en C y al considerar adecuada la colocación de la

lámina AO, se decidió el cierre por planos de la herida quirúrgica. Al terminar el cierre de la piel se aplicó apósito estéril y se colocó inmovilización enyesada tipo calza. Posteriormente se realizó radiografía en vistas anteroposterior y lateral. ([Figura 2](#) y [3](#))



**Figura 2.** Vista anteroposterior



**Figura 3.** Vista lateral

## DISCUSIÓN

Para el tratamiento quirúrgico de los pacientes con gonartrosis se encuentran los procedimientos que conservan la articulación como los realizados por la vía artroscópica y las osteotomías, existen otros que no conservan la articulación, en este caso se encuentran las artrodesis y las artroplastias.<sup>11,12</sup>

En ocasiones los pacientes con gonartrosis demostrada por criterios clínicos y radiográficos presentan afección más marcada de uno de los compartimentos de la rodilla, que por lo general es el interno y se asocia a deformidad en varo de esta articulación.<sup>13</sup>

La artroscopia es un procedimiento que a través del mismo se logra determinar la verdadera extensión de la lesión mediante visión directa y permite además la realización varios procedimientos como: la microfractura, meniscectomía parcial, extracciones de cuerpos libres y osteofitos entre otras.<sup>3,14</sup>

La microfractura fue introducida por Steadman y Rodrigo citado por Asik M, et al,<sup>15</sup> la cual es similar a la perforación pero con penetración solamente de la placa subcondral, después de realizado el desbridamiento. Mediante esta técnica se intenciona la regeneración del cartílago articular a expensas del colágeno tipo I que aunque menos resistente que el tipo II, restablece la arquitectura de la superficie articular. Por otra parte, mediante esta técnica se logra la descompresión del espacio subcondral responsable en la fisiopatología del dolor.

La realización de microfracturas son capaces de producir la restauración del cartílago, sin embargo, la presencia de otros factores presentes en pacientes con gonartrosis como es el caso de las desviaciones angulares ensombrecen los resultados de este procedimiento, de allí, la necesidad de combinar los procedimientos artroscópicos a la realización de osteotomías con el objetivo de obtener mejores resultados funcionales y el alivio del dolor.<sup>16,17</sup>

Las osteotomías que se realizan en la tibia proximal pueden ser: cerradas o abiertas. Las osteotomías cerradas para pacientes con geno varo tienen mayor probabilidad de lesionar el nervio ciático poplíteo externo. En la actualidad investigadores como Wang

JH, et al, <sup>18</sup> y Pongsoipetch B, et al, <sup>19</sup> prefieren la realización de OTAA con el fin de evitar las lesiones de este nervio.

Las OTAA mediales tienen la ventaja de ser técnicamente más fáciles de realizar, tener una alta precisión y conservar más la masa ósea. Las desventajas están marcadas por la necesidad de injerto óseo o algún sustituto y requerir de mayor tiempo de consolidación. Por otra parte, se necesita de láminas especialmente diseñadas para este fin, <sup>17,20</sup> en este caso esta lámina fue diseñada por los autores de la investigación.

## CONCLUSIONES

La combinación de artroscopia y osteotomía permite actuar simultáneamente en pacientes con gonartrosis, al tratar las lesiones articulares y corregir las deformidades angulares que presentan. Las dos técnicas pueden ser realizadas en el mismo tiempo quirúrgico sin prolongar su duración.

## REFERENCIAS BIBLIOGRÁFICAS

1. Esenkaya I, Unay K, Akan K. Proximal tibial osteotomies for the medial compartment arthrosis of the knee: a historical journey. *Strategies Trauma Limb Reconstr.* 2012 Apr;7(1):13-21.
2. Álvarez López A, Casanova Morote C, García Lorenzo Y. Tratamiento quirúrgico de la osteoartritis de rodilla. *Rev Cubana Ortop y Traumatol.* 2004 Ene;18(Supl 1):45-53.
3. Álvarez López A, García Lorenzo Y, García Lorenzo M, Gutierrez blanco M. Osteoartritis unicompartimental de la rodilla: enfoque actual. *AMC[Internet]*. 2011 Ene-Feb [citado 5 feb 2011];15(1):[aprox. 11 p.]. Disponible en: <http://www.revistaamc.sld.cu/index.php/amc>
4. El-Azab HM, Morgenstern M, Ahrens P, Schuster T, Imhoff AB, Lorenz SG. Limb alignment after open-wedge high tibial osteotomy and its effect on the clinical outcome. *Orthopedics.* 2011 Oct;34(10):e622-8.
5. Niemeyer P, Schmal H, Hauschild O, von Heyden J, Südkamp NP, Köstler W. Open-wedge osteotomy using an internal plate fixator in patients with medial-compartment

- gonarthrosis and varusmalalignment: 3-year results with regard to preoperative arthroscopic and radiographic findings. *Arthroscopy*. 2010 Dec;26(12):1607-16.
6. Lo WN, Cheung KW, Yung SH, Chiu KH. Arthroscopy-assisted computer navigation in high tibial osteotomy for varus knee deformity. *J OrthopSurg (Hong Kong)*. 2009 Apr;17(1):51-5.
  7. Han SB, Lee DH, Shetty GM, Chae DJ, Song JG, Nha KW. A "safe zone" in medial open-wedge high tibia osteotomy to prevent lateral cortex fracture. *Knee Surg SportsTraumatolArthrosc*. 2013 Jan;21(1):90-5.
  8. Iorio R, Pagnottelli M, Vadalà A, Giannetti S, Di Sette P, Papandrea P, et al. Open-wedge high tibial osteotomy: comparison between manual and computer-assisted techniques. *Knee Surg Sports TraumatolArthrosc*. 2013 Jan;21(1):113-9.
  9. Ganji R, Omidvar M, Izadfar A, Alavinia SM. Opening wedge high tibial osteotomy using tibial wedge allograft: a case series study. *Eur J OrthopSurgTraumatol*. 2013 Jan;23(1):111-4.
  10. Outerbridge RE. The etiology of chondromalacia patellae. *J Bone Joint Surg Br*. 1961 Nov;43:752-7.
  11. Floerkemeier S, Staubli AE, Schroeter S, Goldhahn S, Lobenhoffer P. Outcome after high tibial open-wedge osteotomy: a retrospective evaluation of 533 patients. *Knee Surg Sports TraumatolArthrosc*. 2013 Jan;21(1):170-80.
  12. Gaasbeek RD, Nicolaas L, Rijnberg WJ, van Loon CJ, van Kampen A. Correction accuracy and collateral laxity in open versus closed wedge high tibial osteotomy. A one-year randomised controlled study. *IntOrthop*. 2010 Feb;34(2):201-7.
  13. Ribeiro CH, Severino NR, CuryRde P, de Oliveira VM, Avakian R, Ayhara T, et al. A new fixation material for open-wedge tibial osteotomy for genu varum. *Knee*. 2009 Oct;16(5):366-70.
  14. Álvarez López A, García Lorenzo Y, Puente Álvarez A. Microfracturas por vía artroscópica en pacientes con artrosis de la rodilla. *Rev Cubana Ortop y Traumatol*. 2011 Ago-Dic;25(2):188-98.
  15. Asik M, Ciftci F, Sen C, Erdil M, Atalar A. The microfracture technique for the treatment of full-thickness articular cartilage lesions of the knee: midterm results. *Arthroscopy*. 2008 Nov;24(11):1214-20
  16. Staubli AE, Jacob HA. Evolution of open-wedge high-tibial osteotomy: experience with a special angular stable device for internal fixation without interposition material. *IntOrthop*. 2010 Feb;34(2):167-72.



17. Lustig S, Scholes CJ, Costa AJ, Coolican MJ, Parker DA. Different changes in slope between the medial and lateral tibial plateau after open-wedge high tibial osteotomy. *Knee Surg Sports TraumatolArthrosc.* 2013 Jan;21(1):32-8.
18. Wang JH, Bae JH, Lim HC, Shon WY, Kim CW, Cho JW. Medial open wedge high tibial osteotomy: the effect of the cortical hinge on posterior tibial slope. *Am J Sports Med.* 2009 Dec;37(12):2411-8.
19. Pongsoipetch B, Tantikul C. Open-wedge high tibial osteotomy in varus knee osteoarthritis: a 5-year prospective cohort study. *J Med Assoc Thai.* 2009 Dec;92 Suppl 6:S109-14.
20. Ozalay M, Sahin O, Akpinar S, Ozkoc G, Cinar M, Cesur N. Remodeling potentials of biphasic calcium phosphate granules in open wedge high tibial osteotomy. *Arch Orthop Trauma Surg.* 2009 Jun;129(6):747-52.

Recibido: 23 de marzo de 2013

Aprobado: 17 de septiembre de 2013

*Dr. Alejandro Álvarez López.* Especialista de II Grado en Ortopedia y Traumatología. Máster en Urgencias Médicas. Profesor Auxiliar. Investigador Agregado. Hospital Universitario Manuel Ascunce Domenech. Camagüey, Cuba. Email: [yenima@finlay.cmw.sld.cu](mailto:yenima@finlay.cmw.sld.cu)