

Aplicación de la cirugía ambulatoria en pacientes con hernia discal cervical
Application of ambulatory surgery in patients with cervical disk herniation

Dr. C. Ariel Varela Hernández;^I Dr. Roberto Medrano García;^{II} Dr. Jorge Alejandro Casares Delgado;^{III} Dra. Yanmara Betharte Sotomayor;^{IV} Dr. Rigoberto Peñones Montero^V

I Doctor en Ciencias Médicas. Especialista de II Grado en Neurocirugía. Profesor Auxiliar. Hospital Universitario Manuel Ascunce Domenech. Camagüey, Cuba. avarela@finlay.cmw.sld.cu

II Especialista de II Grado en Neurocirugía. Profesor auxiliar. Hospital Universitario Manuel Ascunce Domenech. Camagüey, Cuba.

III Especialista de I Grado en Neurocirugía. Profesor asistente. Hospital Universitario Manuel Ascunce Domenech. Camagüey, Cuba.

IV Especialista de I Grado en Neurocirugía. Profesor instructor. Hospital Universitario Manuel Ascunce Domenech. Camagüey, Cuba.

V Especialista de II Grado en Neurocirugía. Profesor asistente. Hospital Universitario Manuel Ascunce Domenech. Camagüey, Cuba.

RESUMEN

Fundamento: la discectomía cervical es uno de los procedimientos quirúrgicos más frecuentes en la práctica neuroquirúrgica contemporánea. La cirugía ambulatoria propicia el empleo más racional de los recursos hospitalarios. **Objetivo:** mostrar los resultados de la aplicación del método quirúrgico ambulatorio en los pacientes sometidos a discectomía cervical. **Método:** se realizó un estudio cuasiexperimental, longitudinal y prospectivo con todos los pacientes sometidos a discectomía cervical de forma ambulatoria en el servicio de Neurocirugía del Hospital Universitario Manuel Ascunce Domenech de Camagüey, desde el primero de enero de 2010 hasta el 31 de marzo de 2011. Se utilizó un grupo de control externo obtenido de otras investigaciones realizadas en el servicio. Los indicadores analizados fueron: frecuencia de pacientes operados, técnicas anestésicas y quirúrgicas empleadas,

número de niveles vertebrales operados, complicaciones, necesidad de ingreso hospitalario y de reintervenciones quirúrgicas. Se aplicaron técnicas descriptivas para variables no paramétricas y chi-cuadrado. **Resultados:** se operaron de forma ambulatoria 68 pacientes, la anestesia general endotraqueal se aplicó en 63 y en cinco la anestesia peridural cervical, todos los enfermos fueron tratados por vía anterior, el 51,47 % de los mismos fue intervenido de dos niveles vertebrales contiguos, el 95,58 % no presentó complicaciones, valor que no mostró diferencia significativa con respecto al grupo control. **Conclusiones:** se evidenció en esta serie de pacientes que la realización de la discectomía cervical de forma ambulatoria puede llevarse a cabo de forma segura y constituye un método más eficiente de tratamiento quirúrgico en estos enfermos.

DeCS: DISCECTOMÍA; PROCEDIMIENTOS QUIRÚRGICOS AMBULATORIOS; VÉRTEBRAS CERVICALES; EPIDEMIOLOGÍA EXPERIMENTAL; ANESTESIA EPIDURAL

ABSTRACT

Background: cervical discectomy is one of the most frequent surgical procedures currently in the neurosurgical practice. Ambulatory surgery leads to more rational use of hospital resources. **Objective:** to show the results of the application of ambulatory cervical discectomy. **Method:** a quasi-experimental, longitudinal and prospective study was conducted in all patients who underwent ambulatory cervical discectomy in the Neurosurgical unit at Manuel Ascunce Domenech University Hospital of Camagüey, from January 1st, 2010 to March 31, 2011. An external control group was obtained from previous studies carried out in the unit. The analyzed indicators were: frequency of operated patients, method of anesthesia used, surgical technique, number of vertebral levels operated, complications, and the need for extended stay in hospital, as well as, the frequency of surgical re-interventions. Descriptive techniques for non parametric variables and chi-square were applied. **Results:** sixty-eight patients were operated ambulatorily, general endotracheal anesthesia was used in 63 patients and cervical eperidural anesthesia in five, all patients were operated by means of an anterior approach, 51,47 % received two vertebral level operation and 95,58 % had no complications, value that didn't show significant difference with regard to the control group. **Conclusion:** in this series we demonstrated that, ambulatory cervical discectomy,

constitutes a secure and more efficient method of surgical treatment in these patients.

DeCS: DISKECTOMY; AMBULATORY SURGICAL PROCEDURE; CERVICAL VERTEBRAE; EPIDEMIOLOGY, EXPERIMENTAL; ANESTHESIA, EPIDURAL

INTRODUCCIÓN

El dolor cérico braquial no es precisamente el resultado de la sociedad moderna, escritos médicos de la era antigua en Egipto y la India ya aludían a este padecimiento. Sin embargo, es indudable su ascenso en la era moderna a valores tan altos de incidencia y prevalencia anuales como de 15 % y del 17 al 34 % respectivamente. ¹

Dentro de este síndrome, las causas más frecuentes son la espondilosis cervical y la hernia discal cervical, también conocidas con las denominaciones de disco duro o disco blando respectivamente. De tal suerte se ha llegado a estimar que los médicos son demandados no menos de siete veces a la semana por lidiar con esta enfermedad y además, la realización de la discectomía cervical es uno de los procedimientos más frecuentes en la práctica neuroquirúrgica contemporánea a nivel mundial y en Cuba. ² Por tales razones los recursos hospitalarios que se emplean para dar solución a esta enfermedad son elevados.

Muchos avances tecnológicos se han implementado en los últimos años para mejorar los resultados del tratamiento. Cabe mencionar el perfeccionamiento de las técnicas percutáneas para alivio del dolor, ^{3, 4} la artroplastia discal ⁵ y la microdiscectomía endoscópica, ^{6, 7} entre otros. Aún así el índice de recurrencia del dolor es alto, lo que eleva los gastos sociales directos e indirectos.

De forma clásica, los pacientes sometidos a tratamiento quirúrgico de la hernia discal cervical, mediante discectomía cervical, han sido hospitalizados por un número de días y sometidos a tratamiento con antimicrobianos postoperatorios por similar período de tiempo. Entonces se puede considerar la aplicación de un sistema organizacional del servicio de salud, alternativo al anterior, que permita obtener buenos resultados en tanto propicie la utilización más racional de los recursos materiales disponibles.

Es en este sentido que se inserta la cirugía ambulatoria, cuyas ventajas en lo referente al individuo y a la institución de salud, supera a la falta de la supervisión

médica diaria característica de la hospitalización, hecho que se ha demostrado, no es la clave esencial de éxito en estos enfermos.⁸

Con el estudio se propuso mostrar los resultados de la aplicación del método quirúrgico ambulatorio en los pacientes sometidos a discectomía cervical, se tuvieron en cuenta la frecuencia de realización del método, la técnica anestésica y quirúrgica empleadas, el número de niveles vertebrales tratados, así como la necesidad de ingresos hospitalarios y de reintervenciones.

MÉTODOS

Se realizó un estudio cuasi experimental, longitudinal y prospectivo, en el servicio de Neurocirugía del Hospital Universitario Manuel Ascunce Domenech de Camagüey, desde el primero de enero de 2010 hasta el 31 de marzo de 2011.

Se estudió una población integrada por todos los pacientes sometidos a discectomía cervical de forma ambulatoria (menos de 24 horas de hospitalización), para establecer el diagnóstico de hernia discal cervical se tomó en cuenta tanto la variedad de disco blando como la de disco duro (espondilosis cervical). La elección de los enfermos se llevó a cabo de la forma siguiente:

Criterios de inclusión para la discectomía cervical ambulatoria: pacientes con apropiados criterios de selección para el tratamiento quirúrgico (predominio de los síntomas radicales, signos clínicos de compresión radicular, existencia de correlación clínico-imagenológica usando la Tomografía Computarizada Multicorte o la Resonancia Magnética del raquis cervical y no mejoría con el tratamiento conservador en un período mínimo de ocho semanas en caso de existir manifestaciones irritativas), escala de la Asociación de Anestesiología Americana (ASA) menor de tres, comunicación fácil con el centro hospitalario, adecuadas condiciones sociosanitarias del hogar (incluyó la disponibilidad de médico de la familia) y aportación del consentimiento informado.

Criterios de exclusión para la discectomía cervical ambulatoria: pacientes sometidos a cirugías anteriores sobre el raquis cervical, pacientes que al contar con enfermedades del raquis cervical asociadas a la hernia discal necesitaron de otras acciones quirúrgicas en adición a la discectomía (corpectomía, laminoplastia, laminectomía o fijación del raquis), pacientes que por inasistencia a las consultas no pudieron ser seguidos por un período mínimo de tres meses en el postoperatorio.

Se utilizó un grupo de control externo obtenido de otra investigación sobre los resultados del tratamiento quirúrgico de la hernia discal cervical, llevada a cabo con anterioridad en dicho servicio.

Descripción del nuevo proceso hospitalario: para la implementación de este nuevo protocolo se creó un sistema organizacional compuesto por tres etapas:

1. Consulta preoperatorio, se determinó el diagnóstico y los criterios para el tratamiento quirúrgico de la hernia discal, se efectuó la valoración y aprobación anestésica, el paciente aportó el consentimiento informado para la cirugía ambulatoria, se conformó la historia clínica ambulatoria y las indicaciones preoperatorios.

2. Hospitalización, los pacientes acudieron a la sala de neurocirugía en la mañana del día planificado para la cirugía, se cumplieron las indicaciones preoperatorias por parte del personal de enfermería, se trasladó al salón de operaciones, se aplicó el método anestésico seleccionado, se administró un gramo endovenoso de cefazolina 30min antes de la incisión de piel, se colocó al paciente en decúbito supino con la cabeza extendida y ligeramente rotada a la derecha, se practicó la discectomía mediante una cervicotomía anterolateral izquierda y la ubicación de la incisión dependió del nivel o niveles vertebrales a tratar, los cuales fueron localizados radiológicamente en el transoperatorio.

Después de la recuperación anestésica se trasladó al paciente a la sala de neurocirugía donde se administró fluidoterapia, analgésicos y un gramo endovenoso de cefazolina seis horas después de la primera dosis. En la mañana siguiente se reanudó la marcha utilizando una inmovilización cervical con collarín blando por un período de tres semanas y se ofreció el alta con las indicaciones pertinentes.

3. Seguimiento postoperatorio, tratamiento con analgésicos por vía oral, cuidados de la herida hasta la retirada de la sutura en el área primaria de salud, medidas higiénicas del raquis, mantención de la inmovilización cervical por tres semanas y del tratamiento de otras enfermedades concomitantes y contactos frecuentes con el neurocirujano para monitorear la evolución.

Aspectos éticos: previa a la implementación del proceso, éste fue aprobado por el consejo científico y el comité de ética de la institución y en todos los casos se contó de inicio con el consentimiento informado del paciente.

Las variables en estudio se obtuvieron a partir de una base de datos computarizada conformada al efecto, usando el paquete estadístico S.P.S.S 15.0.

Operacionalización de variables: frecuencia de pacientes operados (número de pacientes sometidos a discectomía cervical ambulatoria), técnicas anestésicas (1= general endotraqueal, 2 = peridural lumbar), número de niveles vertebrales tratados (1= un nivel, 2= dos niveles), complicaciones (1= broncoespasmo, 2=

vómitos, 3= dehiscencia de la herida), necesidad de ingreso hospitalario (1= si, 2= no), necesidad de reintervención quirúrgica (1= si, 2= no). Las mismas se procesaron por medio de técnicas de estadística descriptiva para variables no paramétricas y chi- cuadrado, utilizando un intervalo de confianza del 95%.

RESULTADOS

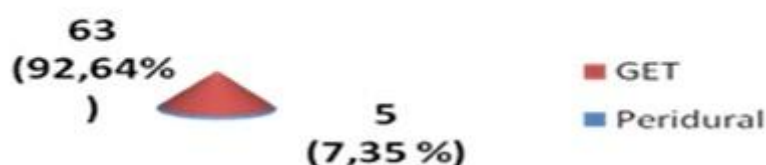
Se realizó la discectomía cervical ambulatoria en 68 pacientes, se tuvo en cuenta que en el período fueron operados 90 enfermos con hernia discal cervical se usó el método ambulatorio en el 75,55 % de los mismos. (Gráfico 1)

Gráfico 1. Pacientes operados en forma ambulatoria en relación al total



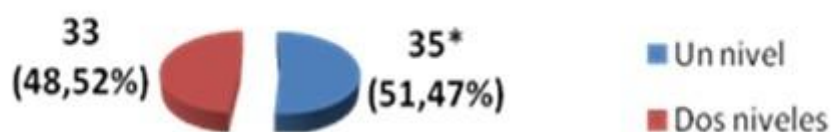La anestesia general endotraqueal fue usada en 63 de los enfermos operados de forma ambulatoria (92,64 %) y en cinco la peridural cervical (7,35 %). (Gráfico 2)

Gráfico 2. Pacientes operados según método anestésico



La discectomía cervical se llevó a cabo en todos los pacientes mediante cervicotomía anterolateral izquierda, se practicó en dos niveles vertebrales en 35 enfermos (51,47 %) y en 33 en un solo nivel (48,52 %), este último grupo incluyó una paciente donde además se practicó una fusión del segmento mediante xenoinjerto obtenido de bovino. (Gráfico 3)

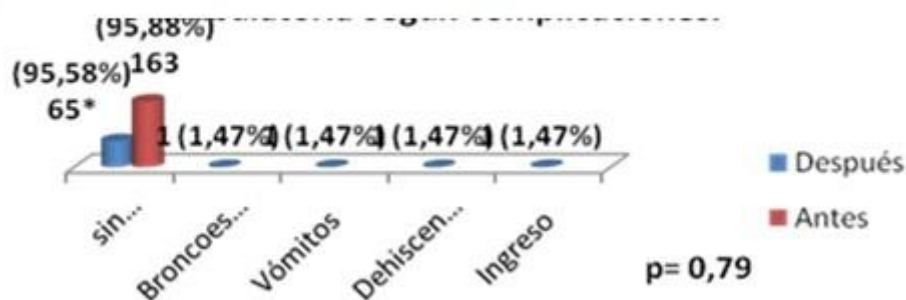
Gráfico 3. Pacientes según número de niveles vertebrales operados



Con respecto a los 65 pacientes (95,58 %) no ocurrieron complicaciones, valor que no difirió estadísticamente con el grupo control. Se observó la ocurrencia de

broncoespasmo, vómitos y dehiscencia de la herida en un paciente en cada caso (1,47 % respectivamente), en este último caso se requirió el ingreso hospitalario. (Gráfico 4)

Gráfico 4. Comparación entre antes (n=170 y después (n=68) de aplicada la cirugía ambulatoria según complicaciones



DISCUSIÓN

La radiculopatía cervical de causa degenerativa constituye una parte relevante de la práctica cotidiana de todas aquellas especialidades médicas que se encargan del tratamiento general o especializado de las enfermedades del raquis.⁹ Por esta razón la práctica de discectomía cervical constituye unos de los procedimientos quirúrgico más realizados en los servicios de salud incorporados a la cirugía espinal. Lo anterior resalta la importancia de aplicar un sistema organizacional que garantice el óptimo aprovechamiento de los recursos hospitalarios sin que se provoque el detrimento de los resultados del tratamiento.

La implementación de la cirugía ambulatoria responde a las anteriores exigencias, dicho método trae consigo una mínima alteración psicológica del paciente, eleva la posibilidad de una eficiente reinserción social y disminuye considerablemente los costos hospitalarios. Debido a las anteriores ventajas esta forma de trabajo se aplica a escala mundial desde hace varios años^{10, 11} y en Cuba se ha aplicado en menor escala,¹² en ambos casos con muy buenos resultados.

Los resultados de esta serie demuestran que la gran mayoría de los enfermos sometidos a discectomía cervical en el período estudiado fue de forma ambulatoria, hecho que reafirma la aceptación y las ventajas del método, no sólo para la institución hospitalaria, sino para el propio paciente y sus familiares.

La anestesia general endotraqueal ha sido la empleada clásicamente para la práctica de discectomía cervical, ésta se usó en la mayoría de los operados en este estudio y en cinco de ellos se aplicó la anestesia peridural cervical. La realización del proceder de la anestesia peridural cervical encierra riesgos técnicos y requiere

de anestesiólogos entrenados en el mismo, se ha resaltado su utilidad para la cirugía de la cabeza y el cuello debido al efecto favorable sobre los parámetros hemodinámicos y la posibilidad de evitar la intubación del paciente, además se pudo comprobar una eficacia anestésica similar a la general y con menor coste.¹³⁻¹⁵

El abordaje quirúrgico practicado en todos los pacientes fue la discectomía por vía anterior, en uno o dos niveles. Aunque la discectomía cervical puede practicarse por vía posterior, la anterior se mantiene a nivel mundial como el abordaje estándar en esta enfermedad porque en primer lugar permite la remoción de la compresión sin necesidad de manipulación de las estructuras neurológicas, además es posible el uso de prótesis discales, así como diversos sistemas de fusión y fijación vertebrales intersomáticas.^{1, 16-18}

Otro aspecto relevante en los resultados de esta serie fue que en un solo paciente se usó la fusión intersomática. Se pudo resaltar que aunque a escala global muchos autores prefieren la práctica rutinaria de fusión vertebral después de discectomía cervical, con el objetivo de mantener la altura del espacio intervertebral y evitar la cifosis postoperatoria, su práctica ha sido también relacionada con la inducción de cambios degenerativos en los segmentos vertebrales adyacentes. En la literatura no existen aun datos convincentes sobre las ventajas de la fusión vertebral en este grupo de enfermos, cuando el proceder es realizado solo en uno o dos niveles y no existen signos previos de inestabilidad del raquis.⁵

Se han estudiado los resultados de esta cirugía en el servicio donde se practicó la investigación, en una serie con similares características demográficas y clínicas que la actual, se realizó la evaluación de la aparición de complicaciones postoperatorias, y no a los resultados a largo plazo del tratamiento.

En ambos estudios la incidencia de las mismas fue muy baja, sin diferencias estadísticas de significación, y pudieron ser resueltas de forma efectiva. Estos resultados apoyan los comentarios de Wohls¹¹ a favor de la realización de forma segura y más eficiente de la discectomía cervical mediante el método ambulatorio, lo que se tuvo en cuenta la selección para cirugía solo en aquellos pacientes con síntomas deficitarios radicales o signos clínicos radicales irritativos y radiológicos congruentes sin mejoría con el tratamiento conservador por espacio de seis semanas o más.^{1, 9, 16, 17}

También resulta relevante la correcta evaluación anestésica y de forma holística al individuo, lo cual incluye no solo los factores biológicos, sino también los psicosociales.¹⁹

CONCLUSIONES

Se evidenció en los pacientes, que la realización de la discectomía cervical de forma ambulatoria puede llevarse a cabo de forma segura y constituye un método más eficiente de tratamiento quirúrgico en estos enfermos.

REFERENCIAS BIBLIOGRÁFICAS

1. Leonardi M, Boos N. Degenerative disorders of the cervical spine. En: Boos N, Aebi M, editors. Spinal disorders. Fundamental of diagnosis and treatment. Springer-Verlag: Berlin; 2008.p.429-68.
2. Carette S, Phil M, Fehlings GM. Cervical radiculopathy. N Engl Med. 2005; 353:392-9.
3. Li J, You D, Zhang Z. Percutaneous cervical nucleoplasty in the treatment of cervical disc herniations. Eur Spine J. 2008; 17(12):1664-9.
4. Huston W Ch. Cervical epidural steroid injections in the management of cervical radiculitis: interlaminar versus transforaminal. A review. Curr Rev Musculoskelet Med. 2009; 2(1):30-42.
5. Arts P M, Brand R, Van der Akker E, Peul W. The Netherlands cervical kinematics (NECK) trial. Cost-effectiveness of anterior discectomy with or without interbody fusion and arthroplasty in the treatment of cervical disc herniation; a double-blind randomized multicenter study. BMC Musculoskelet Disord. 2010; 11:122-30.
6. Kambin P. Arthroscopic microdiscectomy. Spine J. 2003; 3(3 Suppl):60S-64S.
7. Ruetten S, Komp M, Merk H, Godolias G. Full-endoscopic anterior decompression versus conventional anterior decompression and fusion in cervical disc herniations. Int Orthop. 2009; 33(6):1677-82.
8. Stieber RJ, Brown K, Donald DG, Cohen DJ. Anterior cervical decompression and fusion with plate fixation as an outpatient procedure. Spinal J. 2005; 5:503-7.
9. Kyoung TK, Young BK. Cervical radiculopathy due to cervical degenerative diseases: Anatomy, Diagnosis and Treatment. J Korean Neurosurg Soc. 2010; 48(6):473-9.

10. Erickson M, Fites BS, Thieken MT, McGee AW. Outpatient anterior cervical discectomy and fusion. *Am J Orthop*. 2007; 36(8):429-32.
11. Wohns R. Safety and cost-effectiveness of outpatient cervical disc arthroplasty. *Surg Neurol Int*. 2010; 1:77-85.
12. Lacerda GAJ, Borroto PR. Cirugía ambulatoria de la hernia discal cervical. *Rev Cubana Ortop Traumatol*. 1999; 13(1-2):69-72.
13. Michaelek P, David I, Ademec M, Janousek L. Cervical epidural anesthesia for combined neck and upper extremity procedures: A pilot study. *Anesthesia & Analgesia*. 2004; 99(66):1833-6.
14. Oremus K, Safaric Z. The role of epidural anesthesia and analgesia in surgical practice. *Ann Surg*. 2004; 240(3):561-2.
15. Theirby CR. The role of epidural anesthesia and analgesia in surgical practice. Reply. *Ann Surg*. 2004; 240(3):562.
16. Herkowitz NH. Cervical degenerative disorders. En: Rothman, Simeone, editors. *The Spine*. Saunders: Philadelphia; 2006.p.773-896.
17. Marcotte JP, Burnett GM. Degenerative disease of the cervical spine. En: Moore JA, Newell WD, editors. *Neurosurgery. Principles and Practice*. Springer-Verlag: Berlin; 2005.p.533-53.
18. Cervical disc disease and cervical spondylosis. En: Kaye HA, edior. *Essential Neurosurgery*. Blackwell Publishing: Massachusetts; 2005.p.197-205.
19. Vania AA, Baliki NM, Geha YP. Towards a theory of chronic pain. *Prog Neurobiol*. 2009; 87(29):81-97.

Recibido: 5 de mayo de 2011

Aprobado: 1 de junio de 2011

Dr. C. Ariel Varela Hernández. Email: avarela@finlay.cmw.sld.cu