

Resultados de la queratomileusis subepitelial asistida con láser combinada con el uso de mitomicina C

Results of the laser-assisted subepithelial keratomileusis combined with the use of mitomycin C

Dra. Liz Deysi Vega-Alvarez¹ <https://orcid.org/0000-0002-3245-8943>

Dra. Noris Thais González-Rodríguez^{1*} <https://orcid.org/0000-0001-8575-8942>

Dra. Aymed Rodríguez-Pargas¹ <https://orcid.org/0000-0002-8635-5819>

Dra. C. Matilde Landín-Sorí¹ <https://orcid.org/0000-0002-3592-4452>

¹ Universidad de Ciencias Médicas de Camagüey. Hospital Universitario Manuel Ascunce Domenech. Servicio de Oftalmología. Camagüey, Cuba.

*Autor por correspondencia (email): gnoris.cmw@infomed.sld.cu

RESUMEN

Fundamento: los defectos de refracción pueden ser corregidos mediante cirugía refractiva.

Objetivo: describir los resultados de la queratomileusis subepitelial asistida con láser combinada con el uso de mitomicina C.

Métodos: se realizó un estudio descriptivo, prospectivo en la consulta de Cirugía Refractiva del Centro Oftalmológico del Hospital Universitario Manuel Ascunce Domenech, en la provincia Camagüey desde marzo de 2016 a marzo de 2017. El universo de estudio estuvo constituido por 91 pacientes (178 ojos) que acudieron a la consulta con diagnóstico de miopía o astigmatismos miópicos simples o compuestos que cumplieran con los criterios de inclusión, se les aplicó un formulario para recoger los datos. Los resultados incluyeron las siguientes variables: agudeza visual sin corrección, mejor corregida y equivalente esférico, preoperatorio y postoperatorio al mes, tres, seis y doce meses y complicaciones postoperatorias.

Resultados: fue más frecuente el grupo de edades entre 20 y 30 años, el sexo femenino y el astigmatismo miópico compuesto. La agudeza visual sin corrección y mejor corregida se equipararon al año de la cirugía, y el equivalente esférico disminuyó de forma representativa al aproximarse a la emetropía. La opacidad corneal fue la complicación más frecuente seguida de la desepitelización corneal prolongada.

DeCS: TERAPIA POR LÁSER; MITOMICINA/ uso terapéutico; QUERATOMILEUSIS POR LÁSER IN SITU; OPACIDAD DE LA CÓRNEA/complicaciones; EPIDEMIOLOGÍA DESCRIPTIVA.

ABSTRACT

Background: refractive errors can be corrected by refractive surgery.

Objective: to describe the results of the laser-assisted subepithelial keratomileusis combined with the use of mitomycin C.

Methods: a descriptive, prospective study was carried out in the Refractive Surgery office of the Ophthalmological Center of the University Hospital Manuel Ascunce Domenech, in Camagüey, from March 2016 to March of 2017. The study universe consisted of 91 patients (178 eyes) who attended the refractive surgery consultation with a diagnosis of myopia and / or simple myopic astigmatism or compounds that met the inclusion criteria; a form was applied to collect the data. The results were related to the following variables: visual acuity without correction, better corrected and spherical equivalent preoperative and postoperative after a month, three, six and twelve months, and complications.

Results: it was most frequent the age group between 20 and 30 years old, the female sex and the composite myopic astigmatism. Visual acuity without correction and better corrected were equated to one year after surgery, and the spherical equivalent decreased in a representative way when approaching emmetropia. Corneal Opacity was the most frequent complication followed by prolonged corneal de-epithelization.

Conclusions: the best corrected visual acuity preoperatively and without postoperative correction were equated to the year of the surgical intervention. The spherical equivalent decreased representatively and approached the emmetropia to the twelve months after surgery. Corneal Opacity was the most frequent complication followed by prolonged corneal de-epithelization.

DeCS: LASER THERAPY; MITOMYCIN/therapeutic use; KERATOMILEUSIS, LASER IN SITU; CORNEAL OPACITY/complications; EPIDEMIOLOGY, DESCRIPTIVE.

Recibido: 20/11/2019

Aprobado: 03/02/2020

Ronda: 1

INTRODUCCIÓN

La queratomileusis subepitelial asistida con láser, descrita por Massimo Camellin en 1999, citado por Martínez Legón ZC et al. ⁽¹⁾ en un intento de aunar lo mejor de la queratectomía fotorrefractiva y la queratomileusis *in situ* asistida con láser, logra una recuperación más rápida de la visión, con menos dolor y menor tendencia a la opacidad corneal (*haze*). Utilizada para el tratamiento de la miopía leve y moderada, ^(1,2) y de defectos hipermetrópicos, resulta segura y eficaz como la queratectomía fo-

torrefractiva y la queratomileusis in situ asistida con láser , sin tener en cuenta los problemas del colgajo corneal, con la preservación de una córnea más sólida en relación con su estructura. ^(1,3) El *haze* corneal, mayor problema de la queratomileusis subepitelial asistida con láser, puede prevenirse mediante el uso de la mitomicina C. ⁽¹⁾

Las complicaciones más frecuentes de la cirugía corneal de superficie reportadas son: intraoperatorias (desepitelización incompleta, resecamiento del lecho estromal y pérdida de fijación del paciente) y posoperatorias (retrasos en la reepitelización, queratitis infecciosa, halos y deslumbramientos, ojo seco y opacidad corneal). Esta última, también conocida como *haze* corneal, que significa neblina o bruma, es la formación de una cicatrización subepitelial de colágeno que sustituye a la capa de Bowman y puede interferir en la visión. Aparece alrededor de tres a cuatro meses después de la cirugía y desaparece alrededor de los seis meses a un año. El tratamiento es a base de esteroides tópicos. ^(1,2,3,4)

Sin embargo, otros autores como Tirado Martínez OM y Hernández Pérez A, ⁽⁵⁾ plantean que el *haze* corneal suele alcanzar la mayor intensidad al tercer mes del posoperatorio, con tendencia a decrecer de forma gradual hasta el año y medio. Su intensidad es mayor en pacientes jóvenes cuando existen contornos abruptos de la ablación, cese prematuro de corticoides, retraso en la epitelización y presencia de colagenopatías y endocrinopatías. Pero el factor que parece fundamental es la profundidad de la ablación y esta es directamente proporcional a la magnitud de la ametropía. Otros factores más discutidos son el uso de anticonceptivos orales, la radiación ultravioleta y factores raciales como el color del iris, entre otros.

La mitomicina C es muy utilizada para prevenir la opacidad corneal post-ablación y, antes de su uso en la cirugía refractiva, ya había demostrado su eficacia en la cicatrización de heridas en otras áreas de la cirugía oftálmica como en las trabeculectomías para tratar el glaucoma y en el pterigión recidivante, neoplasias intraepiteliales de conjuntiva y cornea; ⁽⁶⁾ y en otras áreas como en el tratamiento de cáncer de vejiga y recto. Después de mostrar resultados en el tratamiento de la opacidad corneal que persistió después de la cirugía refractiva, se realizaron varios estudios prospectivos que mostraron que el uso de la mitomicina C durante la cirugía original disminuyó el porcentaje de ojos que desarrolló la misma. ^(7,8)

En el año 2000 surgen los primeros informes sobre la eficacia de mitomicina C al 0,02 % en la prevención de la recurrencia de la fibrosis subepitelial en la córnea. También se demostró que la concentración de mitomicina C al 0,02 % era tan eficaz como 0,002 %. Por lo tanto, el fármaco se aplica por lo general de 12 segundos a un minuto, en dependencia de la profundidad de la ablación. ⁽⁶⁾

Según cita Sánchez Di Martino D, ⁽⁹⁾ en el año 2002 Carones describió el uso intraoperatorio de mitomicina C al 0,02 %, para la prevención de la cicatrización irregular luego de queratectomía fotorrefractiva en casos de miopía elevada y refirió que más tarde, Netto confirmó que el uso intraoperatorio de mitomicina C inhibía la aparición de opacidad corneal a través del bloqueo de la replicación de los queratocitos u otras células progenitoras de miofibroblastos. Esto abrió la posibilidad de tratamiento de altas ametropías con ablación superficial, sin la necesidad de corte lamelar, lo que incrementó el perfil de seguridad de la biomecánica corneal por su menor invasividad. Hoy en día es una opción utilizada a nivel mundial con una alta tasa de efectividad y seguridad. ^(9,10)

En otras técnicas de superficie corneal como la queratectomía fotorefractiva se ha utilizado mitomicina C para prevenir la aparición de complicaciones como opacidad corneal y regresiones refractivas con resultados efectivos,⁽¹⁰⁾ y según Hashemi et al.⁽¹¹⁾ en su estudio de cinco años plantea que el uso de la mitomicina C y las nuevas generaciones de equipos como *Allegretto Wave Eye-Q 400-Hz excímer láser* tienen un impacto alto y positivo en los resultados de la técnica quirúrgica.

El uso de la mitomicina C intraoperatoria ha sido la variante más difundida para evitar la opacidad corneal, indispensable en los pacientes con altos defectos refractivos o con altos patrones de ablación con láser, que constituyen factores de riesgo de aparición de la misma. Estas razones fueron las que motivaron esta investigación, cuyo objetivo fue describir los resultados de la queratomileusis subepitelial asistida con láser combinada con el uso de la mitomicina C.

MÉTODOS

Se realizó un estudio descriptivo prospectivo en pacientes de la consulta de cirugía refractiva en el Centro Oftalmológico del Hospital Universitario Manuel Ascunce Domenech en la provincia Camagüey, en el período comprendido de marzo de 2016 a marzo de 2017, con el objetivo de describir los resultados de la aplicación de la queratomileusis subepitelial asistida con láser combinada con el uso de mitomicina C.

El universo de estudio estuvo constituido por 91 pacientes (178 ojos) que acudieron a la consulta de cirugía refractiva con diagnóstico de miopía o astigmatismo miópico simple o compuesto, que cumplieran con los siguientes criterios de inclusión: pacientes de ambos sexos, entre 20 y 50 años de edad, con esferas entre tres y ocho dioptrías y hasta cuatro dioptrías cilíndricas, que aceptaran participar en la investigación y como criterios de exclusión: pacientes con afecciones oftalmológicas o clínicas que contraindiquen la cirugía o que abandonaran el estudio.

Se les realizó en la consulta preoperatoria: agudeza visual sin corrección (AVsc) y mejor corregida (AVmc) con cartilla de Snellen; refracción subjetiva y objetiva; topografía corneal con topógrafo Magellan; paquimetría con paquímetro ultrasónico; queratometría; biometría con biómetro Tomey; examen biomicroscópico del segmento anterior y del segmento posterior bajo midriasis farmacológica; estudio de la lágrima; tensión ocular; aberrometría; pupilometría; oftalmoscopia directa e indirecta a pacientes con miopía superior a -3.00 dioptrías o con longitud axial mayor de 25 mm; estudios de visión binocular y motilidad ocular.

Luego a través de un *software* creado para tal efecto se planificó la cirugía (*Schwind CAM*). Estos datos fueron llevados al quirófano a través de un soporte digital y se le introdujo al *láser excímer Esiris* en el momento que iba ser intervenido el paciente. Una vez en el quirófano se realizó la técnica de queratomileusis subepitelial asistida con láser combinada con el uso de mitomicina C al 0,02 % de forma intraoperatoria por 30 segundos.

Se evaluaron en el posoperatorio al día siguiente, siete días (retirar lente de contacto blando terapéutico), uno, tres, seis y doce meses, donde se realizó AVsc, AVmc, biomicroscopia del segmento anterior con toma de tensión ocular con tonómetro de aire, topografía corneal y paquimetría. Se indicó el

uso de colirios antibióticos (ciprofloxacino 0,3 %, cloramfenicol 0,5 % o gentamicina 0,3 %) una gota cada 4 horas durante la primera semana, lágrimas artificiales una gota cada 2 horas los primeros quince días y antiinflamatorios esteroideos (prednisolona 0,5 % una gota cada 4 horas) durante el primer mes, que se extendió hasta los tres meses en los casos con opacidad corneal.

Se estudiaron variables como: agudeza visual sin corrección, mejor corregida y equivalente esférico, preoperatorio y postoperatorio al mes, tres, seis y doce meses y complicaciones postoperatorias. Las variables definidas coincidieron de manera directa con los objetivos específicos.

Para la recopilación y ordenamiento de la información se confeccionó una planilla de recolección de datos, la cual contiene todas las variables objeto de estudio y se convirtió en la fuente primaria de obtención de la información.

Los datos fueron procesados mediante el paquete de programas estadísticos SPSS v-11.5 de Windows, los métodos empleados fueron estadísticas descriptivas y se realizaron distribuciones de frecuencia y porcentajes para variables cualitativas y determinación de la media para las variables cuantitativas. Los resultados se mostrarán en tablas y gráficos. La investigación fue aprobada por el comité de ética de la institución y se realizó bajo los principios éticos básicos para la investigación en humanos.

RESULTADOS

En la población objeto de estudio el grupo de edades más representado fue el comprendido entre 20 y 30 años con 44 pacientes (48,4 %) y el sexo femenino con 70,4 % representó más del doble de los pacientes masculinos.

El error refractivo que predominó fue el astigmatismo miópico compuesto (79,2 %) seguido por la miopía con 23 ojos y astigmatismo miópico simple con 14 ojos para el 12,9 y 7,9 % respectivamente. En la distribución de los ojos intervenidos quirúrgicamente según agudeza visual pre y posoperatoria sin corrección se observa que más de la mitad de los ojos de los pacientes intervenidos de forma quirúrgica presentaron una agudeza visual sin corrección preoperatoria menor de 0,1 con 93 ojos para un 52,25 %. En el período posoperatorio se notó que la agudeza visual sin corrección en los ojos intervenidos mejoró en la escala de 0,8-1,0 y se encontró el mayor número en los diferentes períodos posoperatorios evaluados, con estabilidad de la ganancia refractiva a partir de los seis meses (Tabla 1).

La distribución de los ojos según agudeza visual mejor corregida pre y posoperatoria muestra que en el período preoperatorio la mayoría se encontraba en la escala de 0,8 - 1,0 para un 94,38 %, mientras que en el posoperatorio el número de ojos con necesidad de corrección óptica según agudeza visual descrita fue en disminución a medida que se evolucionó en los diferentes momentos definidos en el mismo, con mayor representación en la escala de 0,8-1,0, sin necesidad de corrección óptica en ningún caso en seis y doce meses en esta escala de visión (Tabla 2).

Tabla 1. Queratomileusis subepitelial asistida con láser combinada con el uso de mitomicina C según agudeza visual sin corrección preoperatoria y posoperatoria. Hospital Universitario Manuel Asunce Domenech. Camagüey 2017

Agudeza visual	AVsc preoperatoria		AVsc posoperatoria							
	Nº	%	1 mes		3 meses		6 meses		12 meses	
			Nº	%	Nº	%	Nº	%	Nº	%
< 0,1	93	52,25	0	0	0	0	0	0	0	0
0,1 - 0,3	70	39,32	2	1,12	0	0	0	0	0	0
0,4 - 0,7	15	8,43	19	10,68	10	5,62	8	4,49	8	4,49
0,8 - 1,0	0	0	157	88,20	168	94,38	170	95,51	170	95,51
Total	178	100	178	100	178	100	178	100	178	100

Fuente: historia clínica.

Tabla 2. Distribución de los ojos según agudeza visual mejor corregida preoperatoria y posoperatoria

Agudeza visual	AV mc preoperatoria		AV mc posoperatoria							
	Nº	%	1 mes		3 meses		6 meses		12 meses	
			Nº	%	Nº	%	Nº	%	Nº	%
0,8- 1,0	168	94,38	16	8,99	9	5,06	2	1,12	2	1,12
0,4 - 0,7	10	5,62	3	1,69	1	0,56	0	0	0	0

Fuente: historia clínica.

La agudeza visual sin corrección media en el preoperatorio fue de 0,17 y la mejor corregida media de 0,94 y en el posoperatorio se iguala de manera significativa al año en 0,96 y 0,97 de manera individual (Gráfico 1).

El equivalente esférico fue de -4,21 como valor medio en el preoperatorio y al año de seguimiento disminuyó su valor medio a -0,06 (Gráfico 2).

No se presentaron complicaciones transoperatorias y en el período posoperatorio aparecieron en ocho ojos, coexistieron varias en un mismo ojo intervenido en los diferentes momentos de evaluación. La complicación más representada fue la opacidad corneal con ocho casos para un 4,49 %, seguido de la desepitelización corneal prolongada en seis casos para un 3,37 % y la posterior aparición de la queratitis punteada superficial con tres casos para 1,69 % (Tabla 3).

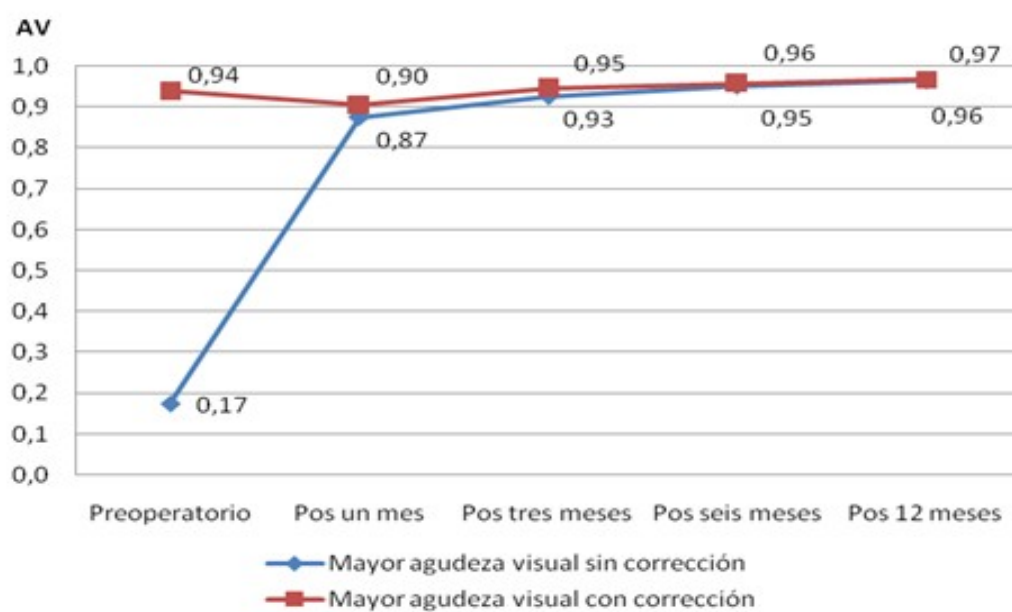


Gráfico 1. Comparación de la agudeza visual media sin corrección y mejor corregida preoperatoria y postoperatoria.

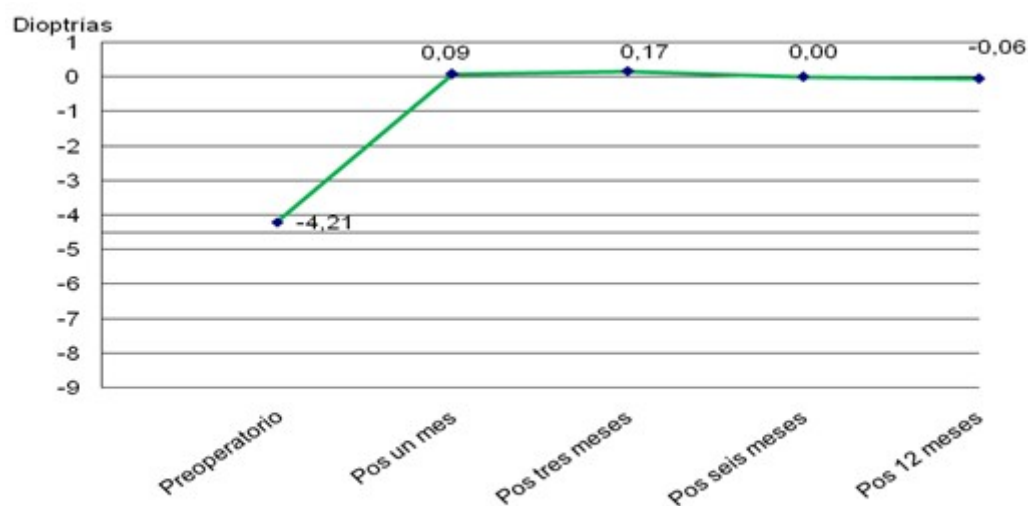


Gráfico 2. Comportamiento del equivalente esférico preoperatorio y postoperatorio.

Tabla 3. Relación según complicaciones posoperatorias

Complicaciones posoperatorias	N°	%
Haze (opacidad) corneal	8	4,49
Deseptelización corneal prolongada	6	3,37
Queratitis punteada superficial	3	1,69
Hipercorrección	1	0,56
Hipocorrección	1	0,56

Fuente: historia clínica. (n= 8)

DISCUSIÓN

En estudios realizados en Cuba por Martínez Legón ZC et al. ⁽¹⁾ coinciden con los resultados de la investigación en cuanto al predominio de los pacientes en el grupo de edades de 20 a 30 años de edad y del sexo femenino y en los estudios de Tirado Martínez OM y Hernández Pérez A, ⁽⁵⁾ se aprecia mayor incidencia del astigmatismo miópico compuesto.

En el trabajo realizado por Orjuela Segura C et al. ⁽¹²⁾ los autores reportan la agudeza visual sin corrección de 1,0 en más del 53 % en el período de tres meses al año. Lo que concuerda con el estudio en que se encontró el mayor número en los diferentes períodos posoperatorios evaluados, con estabilidad de la ganancia refractiva a partir de los seis meses.

Por otra parte, se encontró una notable mejoría de la agudeza visual sin corrección como resultado del proceder quirúrgico, resultado que concuerda con otros estudios nacionales e internacionales, donde se muestra la calidad visual de los pacientes después de la cirugía. ^(1,13,14)

Martínez Legón ZC et al. ⁽¹⁾ en su estudio muestran que 75,7 % de los pacientes (ojos) tenían una agudeza visual sin corrección en el periodo preoperatorio menor de 0,05, mientras que un porcentaje similar alcanzó valores de 0,6-1,0 en el posoperatorio. Lo cual es superado por el estudio.

La agudeza visual siempre ha sido un estándar para la valoración del estado funcional de la visión. En el caso de los pacientes estudiados en dependencia de la magnitud de la ametropía así será la variación de la agudeza visual preoperatoria y según el grado de corrección óptica realizada, la no aparición de complicaciones y el estado de la cicatrización será la agudeza visual sin corrección posoperatoria.

Lim SA et al. ⁽¹⁵⁾ reportan que la agudeza visual sin corrección postoperatoria después de seis meses se estabiliza alrededor de la unidad de visión.

En un estudio realizado en la provincia de Santiago de Cuba, se reporta que el 93,9 % de los pacientes tenían en el periodo preoperatorio agudeza visual mejor corregida en el rango de 0,6-1,0, pero después del tratamiento quirúrgico, 97 % de ellos alcanzó este rango. Las refracciones en el posoperatorio se mantuvieron estables durante los sucesivos controles y la mayoría de los pacientes se mostraron muy satisfechos con los resultados obtenidos, ⁽¹⁾ al igual que con la investigación.

Al mostrar la distribución de los ojos de los pacientes operados según agudeza visual mejor corregida se puede decir que se logró el objetivo de la cirugía refractiva de disminuir o eliminar la necesidad de corrección óptica al lograr una agudeza visual sin corrección posoperatoria en un 95,51 % en la escala de agudeza visual de 0,8-1,0 comparado con el 94,38 % de agudeza visual mejor corregida preoperatoria, lo que muestra que la técnica refractiva consigue el objetivo de permitir al paciente ver sin corrección igual o mejor de como lo lograba antes de la cirugía con su corrección óptica, y muestra la efectividad de la técnica quirúrgica.

Si se compara la agudeza visual sin corrección y mejor corregida medias en los periodos pre y posoperatorios con el estudio de Cabrera Martínez A et al. ⁽¹⁶⁾ que reportan una agudeza visual sin corrección media antes de la cirugía de 0,05, mientras que en el posoperatorio esta se comportó con 0,74 al mes, 0,89 a los tres meses y 0,95 a los seis meses, todas estas sin corrección, y con la investigación de Tirado Martínez OM et al. ⁽⁵⁾ que reportan la mejor agudeza visual sin corrección media preoperatoria 0,12 y la mejor agudeza visual corregida media 0,89. Al año de operados, la mejor agudeza visual sin corrección y la mejor corregida fueron 0,9; resultados menos favorables que los alcanzados por el estudio.

La agudeza visual mejor corregida preoperatoria fue 0,8; comparado con Benítez Merino MC et al. ⁽¹⁷⁾ en la que la media de la agudeza visual sin corrección preoperatorio fue de 0,095 y en el postoperatorio fue de 0,68. En cuanto a la agudeza visual mejor corregida, la media preoperatoria fue de 0,89, y posoperatorio de 0,99 resultados muy significativos similares al de la investigación.

Al comparar el equivalente esférico en el periodo preoperatorio con el posoperatorio se muestra un resultado visual posquirúrgico favorable. Lu Lawrence PL et al. ⁽¹⁸⁾ en su investigación manifiestan un equivalente esférico de 0,04 dioptrías para las miopías moderadas y bajas y 0,31 dioptrías para las miopías elevadas, lo que no concuerda con la investigación. Lim SA et al. ⁽¹⁵⁾ en un estudio de 10 años plantean que el equivalente esférico disminuye a partir de los seis meses postoperatorios.

En el trabajo de Martínez Legón ZC et al. ⁽¹⁾ citan que el equivalente esférico según estudio de Aquino Fernández JL et al. en los periodos pre y posoperatorio mostraron valores medios de -5,690 y -0,634 dioptrías con tendencia a la emetropización, lo cual significa un acercamiento de las líneas focales y regularización del conoide de Sturm; en tanto, según Alvarado Castillo B et al. notifican una reducción a 0,017 dioptrías \pm 0,342 a los cuatro meses de seguimiento, resultados similares al de la investigación.

Al analizar las complicaciones Parekh P et al. ⁽¹⁹⁾ afirman en su investigación que se presenta la opacidad corneal en 2 a 4 % de los ojos operados, lo que depende del grado de corrección; aunque la mayoría de los pacientes tiene una opacidad corneal transitoria, otros afirman que se presenta entre el 1 al 4 % de los ojos sometidos a ablación de superficie. ⁽⁶⁾ Por lo general, es bilateral y aparece a las pocas semanas de la intervención, como una opacidad en el estroma anterior leve, difusa y blanqueca. Puede empeorar hasta el quinto o sexto mes de la operación, luego desaparece con el tiempo, por lo general en el plazo de un año.

Shi J et al. ⁽²⁰⁾ en su casuística reportan que se presentó 1,22 y 13,15 % de opacidad corneal con el uso de 0,04 y 0,02 % de mitomicina C, de manera mutua. Todos los pacientes presentaron edema

del epitelio marginal que fueron observados un día y se resolvió en cinco días. Por último, la queratitis filamentosa ocurrió en dos pacientes en el grupo que usaron mitomicina C al 0,04 % (uno bilateral y uno unilateral) y en dos pacientes con mitomicina al 0,02 % (unilaterales ambos), lo que no concuerda con el estudio.

Lu Lawrence PL et al. ⁽¹⁸⁾ en su investigación manifiestan que no hubo complicaciones intraoperatorias, lo que concuerda con la investigación. Sólo un ojo presentó opacidad corneal o haze grado I después de la cirugía que se revirtió con el uso de esteroides, lo que difiere del estudio por presentar ocho casos de opacidad corneal, aunque sí coincide en que todos fueron grado I y se revirtieron de igual manera en los tres primeros meses después la cirugía. Cinco de los ojos con miopía de moderada a alta entre seis y ocho dioptrías y tres con astigmatismo alto de cuatro dioptrías, lo que constituye un factor de riesgo preoperatorio que predispone a la aparición de opacidad corneal postoperatoria, por la magnitud del defecto refractivo y la profundidad de la ablación a utilizar para la corrección óptica, para lo cual se utilizó de manera preventiva la MMC al 0,02 % intraoperatoria por 30 segundos y a pesar de esto y del uso de esteroides postoperatorios apareció la opacidad corneal grado I.

Estudio realizado en Israel por Kaiserman I et al. ⁽²¹⁾ plantean que la incidencia de opacidad fue de 2,1 % en ojos con alta miopía, 1,1 % de baja a moderada miopía y 3,5 veces más en ojos con alto astigmatismo que con bajo y en los ojos con moderada miopía la incidencia del haze fue menor con aplicaciones de mitomicina C por tiempo mayor o igual a 40 segundos (0 %), que con tiempos menores a 40 segundos (1,3 %). Al concluir que correcciones de altas miopías o astigmatismos son factores de riesgo de opacidad corneal y que largas aplicaciones de mitomicina C pueden ser beneficiosas en la prevención de la misma, cuestión esta última que no coincide con el estudio donde se utilizaron tiempos de aplicación intraoperatoria de 30 segundos, al tenerse en cuenta para estudios posteriores.

Otros autores como Martínez Legón ZC et al. ⁽¹⁾ plantean que la complicación que primó en el periodo posoperatorio fue opacidad corneal (45,5 %), seguida en frecuencia decreciente por la queratitis puntada superficial (9,1 %), la hipocorrección (6,1 %), hipercorrección, regresión e infecciones (3,0 % cada una). No se presentaron complicaciones en 36,4 % del total de ojos operados. Concuerda con el estudio en cuanto al tipo de complicación que apareció en primer lugar que fue opacidad corneal, pero sin coincidir en la cuantía que fue superior. El resto de las complicaciones que reportó no se comportaron de igual manera.

Benítez Merino MC et al. ⁽¹⁷⁾ reportan en su trabajo que solo en 21 % de los ojos intervenidos aparecieron complicaciones, queratitis filamentosa (4 %), falta epitelial (7 %), y edema epitelial (11 %). Estas complicaciones fueron resueltas en los siguientes días con tratamiento y no fueron significativos para la muestra tomada, resultados que no coinciden con la investigación.

Tirado Martínez OM et al. ⁽⁵⁾ y Cabrera Martínez A et al. ⁽¹⁶⁾ en sus estudios, al analizar las complicaciones, pudieron determinar que los ojos que tuvieron defectos epiteliales persistentes fueron revertidos con el uso de oclusiones de 24 a 48 horas. También hubo opacidad corneal (haze) grado I a los tres meses de evolución posoperatoria, que desapareció tres meses después con tratamiento esteroideo a diferencia de este estudio en cuanto al tiempo de aparición.

Limitaciones del estudio

No hubo limitaciones en el estudio, existe el medicamento necesario para la investigación (mitomicina C), el quirófano cuenta con todas las condiciones necesarias para las cirugías, el personal está capacitado y con experiencia para la realización de las mismas y los pacientes seleccionados firmaron consentimiento para participar en el estudio y ninguno abandonó el mismo.

CONCLUSIONES

La agudeza visual mejor corregida preoperatoria y sin corrección posoperatoria se equipararon al año de la intervención quirúrgica. El equivalente esférico disminuyó de forma representativa y se acercó a la emetropía a los doce meses de la cirugía. La opacidad corneal fue la complicación más frecuente seguida de la desepitelización corneal prolongada.

REFERENCIAS BIBLIOGRÁFICAS

1. Martínez Legón ZC, Ninaja Cruz D, Triana Casado I. Técnica de superficie (LASEK) en pacientes con alta miopía. MEDISAN [Internet]. 2014 [citado 11 Oct 2019];18(10):[aprox. 9 p.]. Disponible en: http://scielo.sld.cu/scielo.php?script=sci_arttext&pid=S1029-30192014001000009
2. Li SM, Zhan S, Li SY, Peng XX, Hu J, Law HA, et al. Laser-assisted subepithelial keratectomy (LASEK) versus photorefractive keratectomy (PRK) for correction of myopia. Cochrane Database Syst Rev [Internet]. 2016 [citado 11 Oct 2019];2:[aprox. 52 p.]. Disponible en: <https://www.cochranelibrary.com/cdsr/doi/10.1002/14651858.CD009799.pub2/pdf/full>
3. Ma F, Xu M, Qian Y, Gao G, Dai J. Impact of long-term soft contact lens wear on epithelial flap production and postoperative recovery in laser-assisted subepithelial keratomileusis. Acta Ophthalmol [Internet]. 2015 [citado 11 Oct 2019];93(1):[aprox. 6 p.]. Disponible en: <http://web.a.ebscohost.com/ehost/detail/detail?sid=3b8afd6f-7d8e-4bdd-879e-e9e8560fc788%40sessionmgr4007&vid=0&hid=4206&bdata=Jmxhbm9ZXMmc2l0ZT1laG9zdC1saXZI#AN=25043677&db=mdc>
4. Machado Fernández EJ, Benítez Merino MC, Díaz Parra Y. Revisión y actualización en cirugía refractiva corneal. Rev Cubana Oftalmol [Internet]. 1999 [citado 11 Oct 2019];12(2):[aprox. 10 p.]. Disponible en: http://bvs.sld.cu/revistas/oft/vol12_2_99/oft12299.htm
5. Tirado Martínez OM, Hernández Pérez A. Uso de la mitomicina C en la prevención del haze corneal. Rev Cubana Oftalmol [Internet]. 2011 [citado 11 Oct 2019];24(1):[aprox. 9 p.]. Disponible en: http://scielo.sld.cu/scielo.php?script=sci_arttext&pid=S0864
6. Piva C, Santhiago MR. Aplicação da mitomicina C nacirurgiarefrativa. Rev. Bras Oftalmol [Internet]. 2015 [citado 11 Oct 2019];74(6):[aprox. 11 p.]. Disponible en: http://www.scielo.br/scielo.php?script=sci_arttext&pid=S0034-72802015000600403&lng=en
7. Teus MA, de Benito Llopis L, Alió JL. Mitomycin C in corneal refractive surgery. Surv

Ophthalmol [Internet]. 2009 [citado 11 Oct 2019];54(4):[aprox. 16 p.]. Disponible en: http://www.es CRS.org/vienna2011/programme/handouts/IC-50/IC-50_deBenito-Llopis%26%20Teus_Handout%201.pdf

8. Majmudar PA, Schallhorn SC, Cason JB, Donaldson KE, Kymionis GD, Shtein RM, et al. Mitomycin-C in corneal surface excimer laser ablation techniques: a report by the American Academy of Ophthalmology. Ophthalmology [Internet]. 2015 [citado 11 Oct 2019];122(6):[aprox. 11 p.]. Disponible en: <https://www.ncbi.nlm.nih.gov/pubmed/25795477>

9. Sánchez Di Martino D. Cirugía refractiva. Tend Med [Internet]. 2012 [citado 11 Oct 2019];7(7): [aprox. 5 p.]. Disponible en: http://tendenciasenmedicina.com/Imagenes/imagenes07p/art_13.pdf

10. Hashemi H, Salimi Y, Pir P, Asgari S. Photorefractive Keratectomy With Mitomycin-C for High Myopia: Three Year Follow-Up Results. Acta Medica Iranica [Internet]. 2017 [citado 11 Oct [aprox. 8 p.]. Disponible en: <http://acta.tums.ac.ir/index.php/acta/article/view/4974>

11. Hashemi M, Aghazadeth Amir M, Tabatabaee M, Ayatollahi A. The results of photorefractive keratectomy with Mitomycin-C in myopia correction after Five Years. Pak J Med Sci [Internet]. 2016 [citado 11 Oct 2019];32(1):[aprox. 4 p.]. Disponible en: <http://pjms.com.pk/index.php/pjms/article/download/8576/4006>

12. Orjuela Segura C. Determinar la eficacia de lasek (queratomileusis subepitelial con láser) en miopía en el Instituto de Cornea de Bogota [Tesis]. Colombia: Universidad de la Salle, Facultad de Optometría; 2006 [citado 11 Oct 2019]. Disponible en: <https://ciencia.lasalle.edu.co/cgi/viewcontent.cgi?article=1051&context=optometria>

13. Valeria Rey D, Moreno Montoya J. Resultado visual a los tres meses de cirugía con LASEK. Rev Mex Oftalmol [Internet]. 2017 [citado 11 Oct 2019];91(5):[aprox. 8 p.]. Disponible en: <https://www.sciencedirect.com/science/article/pii/S0187451916300762>

14. Wen D, Huang J, Li X, Savini G, Feng Y, Wang Q, et al. Laser-assisted subepithelial keratectomy versus epipolis laser in situ keratomileusis for myopia: a meta-analysis of clinical outcomes. Clin Exp Ophthalmol [Internet]. 2014 [citado 11 Oct 2019];42(4):[aprox. 12 p.]. Disponible en: <http://web.a.ebscohost.com/ehost/detail/detail?sid=acc08bf3-0644-47cf-a296-e9d8b74d8ad7%40sessionmgr4010&vid=0&hid=4206&bdata=Jmxhbm c9ZXMmc2l0ZT1laG9zdC1saXZl#db=mdc&AN=24024483>

15. Lim SA, Park Y, Cheong YJ, Na KS, Joo CK. Factors Affecting Long-term Myopic Regression after Laser In Situ Keratomileusis and Laser-assisted Subepithelial Keratectomy for Moderate Myopia. Korean J Ophthalmol [Internet]. 2016 [citado 11 Oct 2019];30(2):[aprox. 9 p.]. Disponible en: <https://www.ncbi.nlm.nih.gov/pmc/articles/PMC4820531>

16. Cabrera Martínez A, Cabrera Martínez JA. LASEK con mitomicina C en altos defectos refractivos miópicos. Rev Cubana Oftalmol [Internet]. 2009 [citado 11 Oct 2019];22(2):[aprox. 7 p.]. Disponible en: http://scieloprueba.sld.cu/scielo.php?script=sci_arttext&pid=S0864-21762009000200001&lng=es

17. Benítez Merino MC, Machado Fernández EJ. LASEK. Resultado en 2 años. Rev Cubana Oftalmol

- [Internet]. 2006 [citado 11 Oct 2019];19(1):[aprox. 15 p.]. Disponible en: http://www.bvs.sld.cu/revistas/oft/vol19_1_06/oft04106.htm
18. Lu Lawrence PL, Fan Michelle CY, Chen IN, Lai Jimmy SM. Predictability and stability of laser-assisted subepithelial keratectomy with mitomycin C for the correction of high myopia. *Medicine (Baltimore)* [Internet]. 2017 [citado 11 Oct 2019];96(22):[aprox. 10 p.]. Disponible en: http://journals.lww.com/md-journal/Fulltext/2017/06020/Predictability_and_stability_of_laser_assisted.51.aspx
19. Parekh P, Davis EA. Prevention and treatment of haze in refractive surgery. *Int Ophthalmol Clin* [Internet]. 2008 [citado 11 Oct 2019];48(1):[aprox. 11 p.]. Disponible en: <https://insights.ovid.com/pubmed?pmid=18209555>
20. Shi J, Yuan Y, Zhao S, Xu J, Guo M. Effects of different a mitomycin C concentrations on laser-assisted subepithelial keratectomy. *Exp Ther Med* [Internet]. 2014 [citado 11 Oct 2019];7(6):[aprox. 4 p.]. Disponible en: <https://www.ncbi.nlm.nih.gov/pmc/articles/PMC4043570/>.
21. Kaiserman I, Sadi N, Mimouni M, Sela T, Munzer G, Levartovsky S. Corneal Breakthrough Haze After Photorefractive Keratectomy With Mitomycin C: Incidence and Risk Factors. *Cornea* [Internet]. 2017 [citado 11 Oct 2019];36(8):[aprox. 5 p.]. Disponible en: [https://www.ncbi.nlm.nih.gov/pubmed/?term=Cornea.+2017+Aug%3B36\(8\)%3A961-966.+doi%3A+10.1097%2FICO.0000000000001231](https://www.ncbi.nlm.nih.gov/pubmed/?term=Cornea.+2017+Aug%3B36(8)%3A961-966.+doi%3A+10.1097%2FICO.0000000000001231)

CONFLICTOS DE INTERESES

Los autores declaran que no existen conflictos de intereses.

DECLARACIÓN DE AUTORÍA

- I. Liz Deysi Vega Alvarez (Concepción y diseño del trabajo, recolección/obtención de resultados, análisis e interpretación de datos, redacción del manuscrito. Aprobación de su versión final).
- II. Noris Thais González Rodríguez (Revisión crítica del manuscrito, aprobación de su versión final, asesoría ética, asesoría estadística, aprobación de su versión final).
- III. Aymed Rodríguez Pargas (Recolección/obtención de resultados, análisis e interpretación de datos, redacción del manuscrito).
- IV. Matilde Landín-Sorí (Aporte de material de estudio).