

**Quieste broncogénico en el lactante. Reporte de un caso**

**Brochogenic cysts in sucklings. A case report**

**Dra. Elizabeth Hernández Moore; Dr. Ramón López Guerrero; Dra. Neyda Delgado Marín; Dra. Georgina Sánchez Andujar**

Hospital Pediátrico Provincial Eduardo Agramonte Pina .Camagüey, Cuba.

**RESUMEN**

Los quistes broncogénicos, que representan del 10 al 18 % de todas las tumoraciones mediastinales en la edad pediátrica, son entidades infrecuentes, con una forma de presentación que varía según la edad del enfermo. Debido a la relativa rareza de esta afección y a las disímiles formas de debut en los niños, que semejan enfermedades mucho más frecuentes en la práctica médica pediátrica, se presenta el caso de una lactante de nueve meses que presentaba un quiste broncogénico mediastinal. Se resalta la aparición de signos compresivos de las vías aéreas en los lactantes, debido a la extrema flexibilidad de las estructuras del árbol respiratorio a esta edad. Los quistes broncogénicos deben ser considerados en el diagnóstico diferencial del estridor espiratorio y los procesos inflamatorios pulmonares a repetición en estos pacientes.

**DeCS:** QUISTE MEDIASTÍNICO; LACTANTE; QUISTE BRONCOGÉNICO; INFORME DE CASO.

## **ABSTRACT**

Bronchogenic cysts, which account for 10-18 % of the overall rate of mediastinal tumours in children, are rather uncommon ailments that vary according to age, have a low rate of prevalence and make dissimilar onsets. This paper reports on a case of a 9 month suckling with a bronchogenic mediastinal cyst that triggered off airway compression signs given the extreme flexibility in the airway structure. Bronchogenic cysts should be considered for differential diagnosis of the expiratory structure and of the recurrent lung inflammation processes.

**DeCS:** MEDIASTINAL CYST; INFANT; BRONCHOGENIC CYST; CASE REPORT.

## **INTRODUCCIÓN**

Los tumores mediastinales constituyen un heterogéneo grupo de afecciones neoplásicas, congénitas e inflamatorias, y pueden constituir lesiones quísticas o sólidas. Aproximadamente 2/3 de los tumores mediastinales son benignos.<sup>1</sup>

Los quistes del mediastino, que son de naturaleza benigna, comprenden un pequeño aunque importante grupo diagnóstico y representan el 10 a 18 % de todos los tumores mediastinales primarios en la edad pediátrica. Pueden localizarse en todos los compartimientos de esta región. La clasificación de los quistes mediastinales está basada en su causa, y comprende los quistes provenientes del intestino anterior (broncogénico, duplicación esofágica), los quistes derivados del mesotelio: pleurales y pericárdicos, los quistes tímicos y otros quistes misceláneos.<sup>2</sup> Debido a la relativa rareza de esta enfermedad y a las disímiles formas de debut en los niños, que semejan entidades mucho más frecuentes en la práctica médica pediátrica, se presenta el caso de una lactante portadora de un quiste broncogénico.

## **REPORTE DEL CASO**

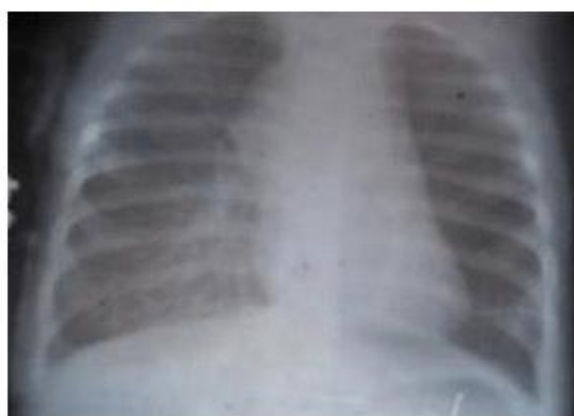Se trata de una lactante femenina, de nueve meses que ingresó en el Hospital Pediátrico de Camagüey el 28-10-04 por presentar disnea de comienzo súbito con empeoramiento de su estridor habitual. Tenía como antecedentes clínicos varios

ingresos en la sala de Enfermedades Respiratorias, el primero a los 16 días de edad, todos con diagnóstico de bronconeumonía bilateral; en las radiografías de tórax se describían lesiones inflamatorias, más marcadas en la región de los hilios pulmonares, las que mejoraban después de la administración de antimicrobianos.

Como antecedentes patológicos se refirieron además estridor laríngeo congénito y asma bronquial, por lo que seguía tratamiento con antihistamínicos y broncodilatadores. En el ingreso actual se constatan abundantes secreciones respiratorias, disnea, estridor moderado que mejora cuando la niña se encuentra en decúbito prono y ligera dificultad para la ingestión de alimentos sólidos. La radiografía simple de tórax mostró lesiones inflamatorias de hilio y base pulmonar derechos. En la discusión diagnóstica inicial se plantean: neumonía de hilio y base pulmonar derechos, estridor laríngeo congénito y asma bronquial crónica.

A pesar de tratamiento con antibióticos, esteroides por vía endovenosa y aerosoles, se produjo agravamiento de la disnea y se decide entonces traslado a la sala de Cuidados Intensivos.

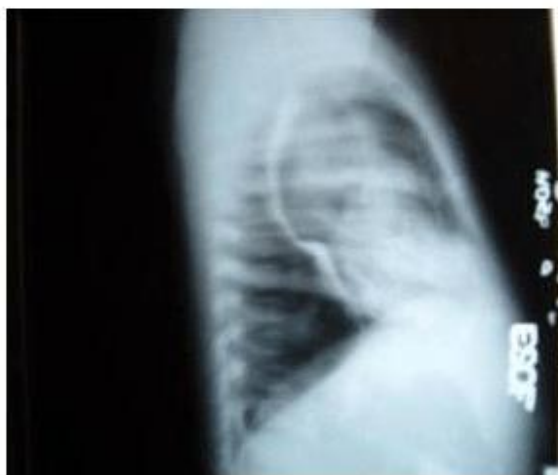En un nuevo Rayos X de tórax se observó el pulmón izquierdo hiperaereado y velamiento de la base pulmonar derecha. Teniendo en cuenta el antecedente de procesos inflamatorios repetidos, la presencia de estridor y la historia aportada por la madre de ingestión de alimentos sólidos, se plantea la posibilidad de un cuerpo extraño en vías aéreas, por lo que se consideró la realización de broncoscopia, pero al revalorarse en colectivo los estudios radiológicos de tórax, se visualizó una imagen redondeada central, presente en todas las radiografías desde que la enferma era una lactante pequeña Fig.1.



**Fig. 1. Radiografía simple de tórax donde se observa opacidad redondeada en la región parahiliar derecha, de densidad homogénea.**

Se realizó ultrasonido torácico, donde se observó una tumoración quística de mediastino posterior de 51 x 32 mm en el trayecto de la aorta descendente, en íntima relación con el cayado. La tomografía axial computarizada (TAC) confirmó la presencia del quiste mediastinal posterior, con signos de compresión de tráquea y esófago, aunque por la localización de la imagen en relación con la aorta, se sugirió realizar aortografía para descartar un origen vascular; sin embargo, en la ecocardiografía se informó que la tumoración no impresiona estar relacionada con estructuras cardiovasculares.

Se discute con el colectivo de Cirugía, y teniendo en cuenta los datos clínicos de la paciente y las imágenes de la radiografía simple de tórax, el esofagograma, el ultrasonido y la tomografía axial, se plantea la presencia de una masa mediastinal posterior que desplaza la tráquea hacia delante y el esófago posteriormente, de naturaleza quística, y la posibilidad diagnóstica de quiste broncogénico. Fig. 2.



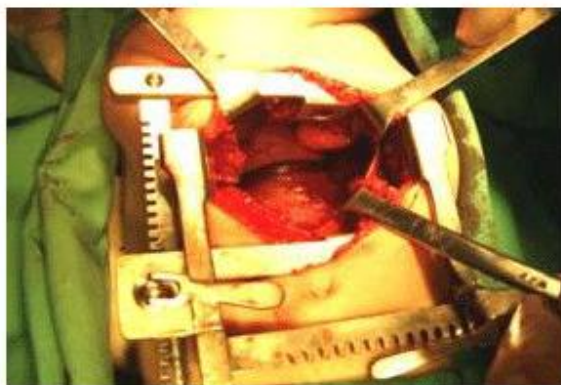
**Fig. 2. Vista lateral del esofagograma. Se visualiza imagen redondeada de mediastino posterior que desplaza la tráquea hacia delante y esófago comprimido y rechazado posteriormente.**

Previa la obtención del consentimiento informado de los familiares, se realizó al día siguiente, 12-11-04, tratamiento quirúrgico de la enferma.

#### **Informe operatorio**

Después de intubación endotraqueal exitosa, se realizó toracotomía por vía axilar derecha transpleural. En el mediastino posterior se localizó tumoración quística de aproximadamente 4 x 4 x 3 cm de diámetro, de coloración blanco-azulada, situada por debajo del cayado de la ácigos, vaso que se encuentra muy dilatado y la cruza

transversalmente; el quiste desplaza anteriormente la tráquea y se encuentra firmemente adherido a la pared del esófago. Fig. 3.



**Fig. 3. Fotografía transoperatoria donde se observa el quiste broncogénico y la vena ácigos cruzándolo transversalmente. El pulmón derecho ha sido rechazado hacia adelante.**

Mediante disección cuidadosa del quiste se logró la resección completa sin lesionar las estructuras adyacentes. Después de revisión de la hemostasia, se colocó sonda pleural y se cerró la pared torácica.

El transoperatorio transcurrió de forma estable, y la recuperación postanestésica fue rápida. Se trasladó a la Sala de Cuidados Intensivos respirando espontáneamente.

La evolución postoperatoria de la enferma fue favorable. Se produjo desaparición inmediata del estridor laríngeo. Se retiró sonda pleural a las 72 h y fue egresada sin complicaciones a los ocho días de la intervención.

#### **Informe de Anatomía Patológica:**

Lesión quística revestida por epitelio cilíndrico, compatible con quiste broncogénico.

## **DISCUSIÓN**

La mayor parte, aproximadamente el 50 al 66 %, de las lesiones quísticas del mediastino encontradas en personas de todas las edades son quistes broncogénicos. A pesar de ello, son relativamente raros.<sup>3</sup> Los quistes broncogénicos, descritos por vez primera en 1911, se desarrollan a partir de un brote anormal del divertículo traqueal o porción ventral del intestino anterior.<sup>1, 4</sup> Estos quistes pueden tener diferentes localizaciones torácicas: paraesofágicos, paratraqueales, perihiliares o parenquimatosos, y también han sido descritos en localizaciones más lejanas: tabique

interauricular, cuello, abdomen y espacio retroperitoneal.<sup>5</sup> Con mayor frecuencia los quistes broncogénos mediastinales se encuentran en los compartimientos medio y posterior.<sup>1</sup>

Su forma de presentación es muy variable. Pueden ser diagnosticados prenatalmente mediante ultrasonido, y en 1/3 de los pacientes pueden permanecer asintomáticos hasta la edad adulta y ser descubiertos incidentalmente, mientras 2/3 corresponde a casos sintomáticos. Los lactantes pueden mostrar distress respiratorio, con tos, disnea, cianosis y estridor, así como disfagia. Los niños mayores pueden presentar dolor torácico, tos seca o infecciones respiratorias repetidas,<sup>6</sup> pero en muchas ocasiones el diagnóstico se realiza mediante la identificación casual de una imagen redondeada en una radiografía de tórax.<sup>1</sup> La mayor frecuencia de aparición de los síntomas en los niños pequeños está relacionada con el hecho de que un quiste mediastinal, aún de pequeño tamaño, ejerce un efecto compresivo sobre las pequeñas y flexibles vías aéreas de estos pacientes, que en algunos casos pueden llegar a amenazar la vida por la compresión de estructuras vitales,<sup>6, 7</sup> en particular los quistes subcarinales por compresión de las vías aéreas.<sup>8</sup> La infección del quiste, la hemorragia intraquistica, o la erosión con perforación dentro de estructuras adyacentes han sido reportados, así como la degeneración de la pared del quiste en adenocarcinoma o rhabdomiocarcinoma.<sup>1, 5, 9</sup> Los quistes broncogénos están revestidos por epitelio respiratorio (ciliado pseudoestratificado columnar) y en sus paredes pueden encontrarse cartílago, glándulas bronquiales y músculo liso.<sup>3</sup> El aspecto del líquido en su interior puede variar desde seroso claro hasta contenido de aspecto mucoso.<sup>1</sup>

La radiografía de tórax y la tomografía axial computarizada son los estudios de imágenes más utilizados, aunque la resonancia magnética también ha sido empleada. El esofagograma con bario también tiene fines diagnósticos cuando se sospecha un quiste broncogénico o esofágico. Este examen es útil para definir los contornos del quiste y su efecto sobre las estructuras adyacentes.<sup>2, 5</sup>

El ultrasonido se utiliza para diferenciar los tumores mediastinales quísticos de los sólidos y para determinar sus relaciones con las estructuras adyacentes. La TAC tiene valor para demostrar el tamaño y la forma del quiste y determinar su posición en relación con otras estructuras.<sup>7, 10</sup>

Los quistes broncogénos deben ser tratados mediante exéresis quirúrgica, ya sea por cirugía abierta o toracoscópica, para prevenir complicaciones y confirmar el diagnóstico. El quiste debe ser resecado sin lesionar las paredes de la tráquea y el esófago. La conducta expectante en los pacientes asintomáticos no es recomendable, ya que la mayoría desarrollarán síntomas, y si esto sucede, la posibilidad de

complicaciones intraoperatorias será mayor. Se ha descrito la muerte súbita por expansión rápida bajo tensión. El pronóstico después de realizada una resección quirúrgica completa es excelente.<sup>8</sup>

La paciente que reportamos manifestaba estridor espiratorio, como consecuencia de compresión traqueal extrínseca, que mejoraba al adoptar el decúbito prono. Se ha descrito que el estridor que empeora en la posición supina, pero que mejora en decúbito prono puede ser causado también por compresión vascular de la pared traqueal anterior por la arteria innominada o doble arco aórtico, así como por otras causas no vasculares de compresión, como la hiperplasia tiroidea y el higroma quístico. Al tornarse a la posición prona, estos agentes compresivos se alejan de la tráquea y el estridor mejora.<sup>11</sup> Estas causas de compresión deben diferenciarse de la laringomalacia, la causa más frecuente de estridor en recién nacidos y lactantes, que ocasiona estridor inspiratorio, el cual es generalmente leve y autolimitado. Este tipo de estridor también mejora con la posición prona y la hiperextensión del cuello; la laringoscopia directa permite el diagnóstico definitivo.<sup>11</sup> El cuadro clínico sugestivo de asma bronquial en esta lactante lo atribuimos también a la compresión de tráquea o bronquios, lo que ha sido reportado anteriormente.<sup>4</sup>

Otro elemento clínico relevante relacionado con la enfermedad que presentaba la paciente era la ocurrencia bronconeumonías a repetición, como consecuencia de la compresión del pulmón y subsiguiente obstrucción por el quiste.

Los autores concluyen planteando que los quistes broncogénos, aunque son infrecuentes en la edad pediátrica, deben ser considerados dentro del diagnóstico diferencial en los lactantes con estridor espiratorio e infecciones pulmonares recurrentes, sobre todo cuando estas aparecen en la misma localización. Se recomienda la exéresis quirúrgica, lo que mejora la sintomatología respiratoria y evita la aparición de complicaciones, sobre todo la compresión de las vías aéreas, que puede poner en peligro la vida de estos pacientes.

## REFERENCIAS BIBLIOGRÁFICAS

1. Philippart AI, Farmer DL. Benign Mediastinal Cysts and Tumors. En: O'Neill Jr. JA, Rowe MI, Grosfeld JL, Fonklasrud EW, Coran AC, eds. Pediatric Surgery 5th ed . Vol 1. St. Louis: Mosby-Year Book Inc; 1998. p. 8839-51.
2. Shin-ichi T, Shinichiro M, Masato M, Mitsunori O, Akira M, Hikaru M, et al. Clinical Spectrum of Mediastinal Cysts. Chest. 2003; 124 (1):125-32.

3. Strollo DC, Rosado-de-Christenson ML, Jett JR: Primary mediastinal tumors: part II. Tumors of the middle and posterior mediastinum. *Chest*. 1997; 112(5):1344-57.
4. Jane Eggerstedt M. Mediastinal Cysts. *Rev. Med*. 2005;12(2):4-6.
5. Mary E. Cataletto Bronchogenic cyst. *Rev. Med*. 2005;5(2):5-9.
6. Lugo-Vicente H. Bronchogenic cysts. *Ped Surg Update*. 1998;10(4)4-9.
7. Sarper A, Ayten A, Golbasi I, Demircan A, Isin E. Bronchogenic Cyst. *Tex Heart Inst J*. 2003;30(2):105-8.
8. Ribet ME, Copin MC, Gosselin B: Bronchogenic cysts of the mediastinum. *J Thorac Cardiovasc Surg*. 1995;109(5):1003-9.
9. Bratu I, Laberge JM, Flageole H, Bouchard S. Foregut duplications: is there an advantage to thoracoscopic resection? *J Pediatr Surg*. 2005;40(1):138-41.
10. Jeung MY, Gasser B, Gangi A, Bogorin A, Charneau D, Wihlm JM, et al. Imaging of Cystic Masses of the Mediastinum. *Radiographics*. 2002; 22:S79-S93.
11. Mancuso RF. Stridor in neonates. *Pediatr Clin North Am*. 1996;43(6):1339-56.

Recibido: 28 de marzo de 2005

Aceptado: 22 de abril de 2005

*Dra. Elizabeth Hernández Moore*. Especialista de II Grado en Cirugía Pediátrica. Profesor Auxiliar del ISCM-C. Hospital Pediátrico Provincial Eduardo Agramonte Piña. Camagüey. Cuba.